COUNTWAY LIBRARY
HC 4QCG 1

TRAITÉ D'OPHTALMOLOGIE

I

MASSON ET Cie ÉDITEURS

25 JANVIER 1927

PRIX SANS MAJORATION

150 FR.

MASSON & Cie

BOSTON
MEDICAL LIBRARY
8 THE FENWAY

TRAITÉ D'OPHTALMOLOGIE

POULARD

TRAITÉ D'OPHTALMOLOGIE

TOME I

AVEC 402 FIGURES
ET 3 PLANCHES HORS TEXTE EN COULEURS

MASSON ET Cie, ÉDITEURS
LIBRAIRES DE L'ACADÉMIE DE MÉDECINE
120, BOULEVARD SAINT-GERMAIN, 120, PARIS, VIe
1923

28 a 498

Tous droits de reproduction,
d'adaptation et de traduction
réservés pour tous pays

Copyright 1923 by Masson et Cie

PRÉFACE

Ce livre n'est pas la reproduction, en un style nouveau, des **Traités** *anciens. C'est un travail personnel, fait en pleine indépendance. Les erreurs flagrantes ont été rejetées ; les théories fantaisistes ont cédé la place importante qu'elles occupaient : les faits incertains n'y sont plus présentés comme incontestables.*

Puisse la lecture de ce livre modifier l'esprit des jeunes ophtalmologistes, leur donner le goût de l'indépendance, libérer leur pensée et stimuler leur initiative personnelle.

Confiants en eux-mêmes, ils pourront, sans entraves, consacrer leur activité au progrès et à la rénovation de l'Ophtalmologie.

P.

CHAPITRE PREMIER

TECHNIQUE CHIRURGICALE

Le succès des opérations chirurgicales ne dépend pas seulement de l'*habileté de l'opérateur*, mais encore, de la *bonne qualité du matériel* (instruments et appareils), et de la *parfaite asepsie* de tout ce qui vient en contact avec le champ opératoire.

L'habileté opératoire ne s'enseigne pas, elle ne s'apprend pas, c'est une qualité naturelle ; l'éducation la grandit, l'améliore, mais ne peut la créer entièrement. On croit généralement que cette habileté réside dans une souplesse des mains et des doigts. C'est une erreur. L'habileté chirurgicale est, en réalité, fonction du cerveau ; la main obéit toujours avec adresse et promptitude, quand le cerveau, calme et clairvoyant, commande avec décision ; elle tremble, au contraire, quand l'esprit s'agite ou reste indécis.

En conséquence, celui qui n'exerce pas sur son système nerveux un contrôle absolu, fera bien de renoncer à la chirurgie et en particulier à la chirurgie de l'œil. Ces notions doivent être connues des jeunes médecins au début de leur carrière. Ce n'est pas l'adresse manuelle qui doit régler leur orientation vers l'ophtalmologie, mais les qualités spéciales de leur système nerveux.

Les deux autres conditions de la réussite en chirurgie (la bonne qualité du matériel et l'asepsie parfaite) peuvent être réalisées par tout ophtalmologiste. C'est une simple affaire d'instruction, d'exercice et de bonne volonté.

MATÉRIEL

Le matériel ne comprend pas seulement les instruments qui servent à pratiquer l'opération, mais encore, les appareils de sté-

rilisation, les liquides servant aux lavages et à l'anesthésie locale, les pansements, l'équipement du chirurgien.

Les ***Instruments*** seront décrits chemin faisant à propos de chaque intervention nouvelle. Je ne puis donner ici que des indications générales.

Avant chaque opération, il faut, avec soin, choisir et grouper tous les instruments nécessaires. Un chirurgien prévoyant ne doit pas, au cours d'une intervention, occuper son personnel à la recherche des instruments qui manquent ; il ne doit pas non plus s'encombrer d'une multitude d'instruments inutiles. Ce sont là des défauts à éviter.



Fig. 1. — Boîte à instruments.

Pour y parvenir, le mieux est de grouper, dans des boîtes séparées, les instruments qui conviennent pour chaque type d'opération (fig. 1).

Ce groupement par boites peut être fait de la manière suivante :

Boîte ***Paupières****, pouvant être utilisée pour toutes les opérations sur les paupières, les strabismes, les énucléations, etc. Elle contient :*

Bistouris.
Crochets à strabisme.
Petite curette tranchante.
Pince à fixer.
Pince à fils.
Pince à disséquer.
Pince de Desmarres.
Pinces hémostatiques.
Grands ciseaux courbes.
Petits ciseaux courbes.
Ciseaux droits.
Porte-aiguille.
Plaque métallique.
Blépharostat.

Boîte ***Cataracte****, servant à la cataracte ou à l'iridectomie. Elle contient :*

Couteaux de Graefe.
Kystitome.
Anse fenêtrée.
Curette mousse.
Spatule.
Pique lancéolaire.
Pince à iris.
Pince capsulaire.
Pince à fixer.
Ciseaux de Wecker.
Blépharostat.

Boîte ***Discision****, pouvant servir à faire la cataracte ou l'iridectomie, mais contenant, en plus, les divers et multiples instruments qui sont utilisés pour la discision ou l'extraction des membranules ou cataractes secondaires :*

Couteaux.
Serpettes.
Pince à capsules de types divers.
Ciseaux à capsulotomie.

Boîte **Voies lacrymales**, *servant aux opérations sur le sac lacrymal et les glandes lacrymales, et, au besoin, pour le simple rétablissement des voies lacrymales par le cathétérisme. Elle contient :*

Bistouris.
Ciseaux courbes.
Pince à disséquer.
Un écarteur lacrymal.
Une pince érigne.
Pinces hémostatiques.
Un porte-aiguille.
Une plaque métallique.
Un stylet conique.
Un couteau de Weber.
Un jeu de sondes.

Boîte à **Chalazion**. *Bien que la boîte « paupières » puisse servir pour un chalazion, il est utile d'avoir à sa disposition des boîtes simplifiées, réservées à la petite et fréquente opération du chalazion. Elle contient :*

Bistouri.
Crochet érigne.
Petite curette.
Pince à dents.
Ciseaux courbes.
Pinces hémostatiques.
Pinces de Desmarres.
Porte-aiguilles.

Boîte à **Instruments divers**. *Dans cette boîte on réunit tous les instruments qui sont rarement utilisés, comme :*

Ecarteurs souples.
Grosse curette tranchante.
Sonde cannelée.
Etc., etc.

Boîte à **Fils**. *Elle contient les fils tout enfilés dans les aiguilles et séparés les uns des autres par des feuilles de papier.*

Les ***appareils*** servant à la stérilisation comprennent : l'autoclave (fig. 2), l'étuve sèche (fig. 3) et la bouilloire. Nous en reparlerons à propos de l'asepsie et de la stérilisation.

Les ***récipients*** pour liquides de lavage, pour liquides d'instillation et pour liquides à injecter (anesthésiques sont suffisamment désignés par les figures 4, 5, 6 et 7. L'un des ballons laveurs est métallique. Les liquides à injecter doivent être mis dans des flacons à large goulot pour que la seringue puisse être facilement introduite. Ces flacons



Fig. 2. — Autoclave.

peuvent être conservés stériles, dans une boîte métallique, sur laquelle sont gravés le nom du médicament et le titre de la solution.

Les ***pansements*** nécessaires, en chirurgie oculaire, sont : des compresses pliées, des tampons d'ouate secs, des tampons allongés en forme de cigarettes (fig. 8) et légèrement humides, des rondelles faites de gaze et d'ouate pour appliquer sur l'œil après l'opération. Ces rondelles sont maintenues en place par une bande ou un bandeau (fig. **9** et **10**).

Pour certaines opérations sur les paupières et sur la face, il est

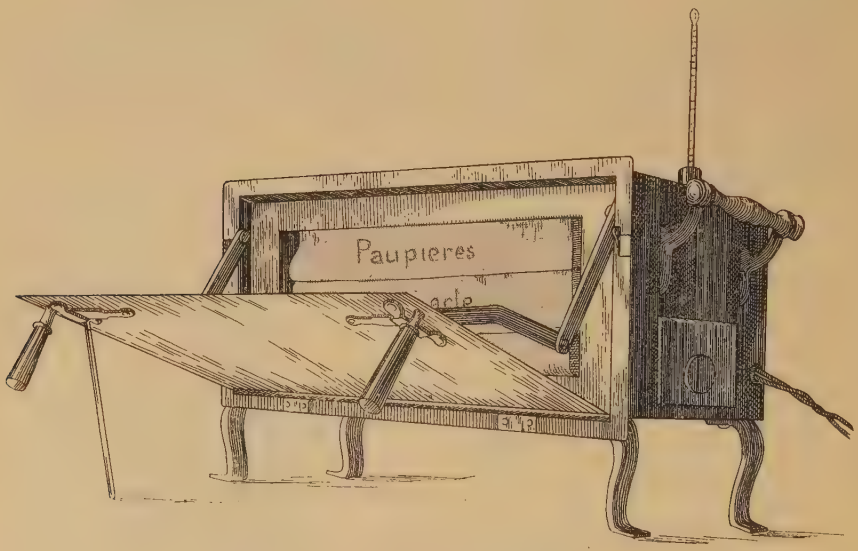

Fig. 3. — Etuve sèche électrique.

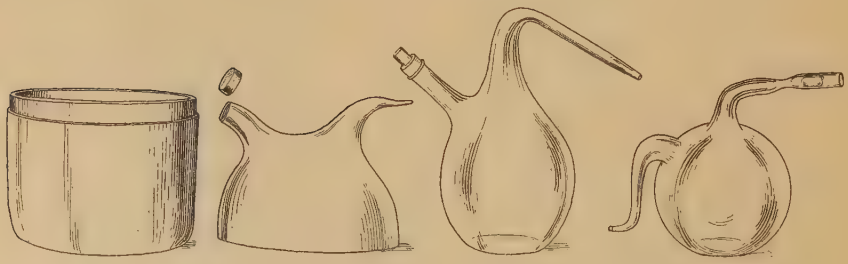

Fig. 4. — Récipients pour liquide de lavage. Le récipient de gauche démonté en deux parties est métallique.

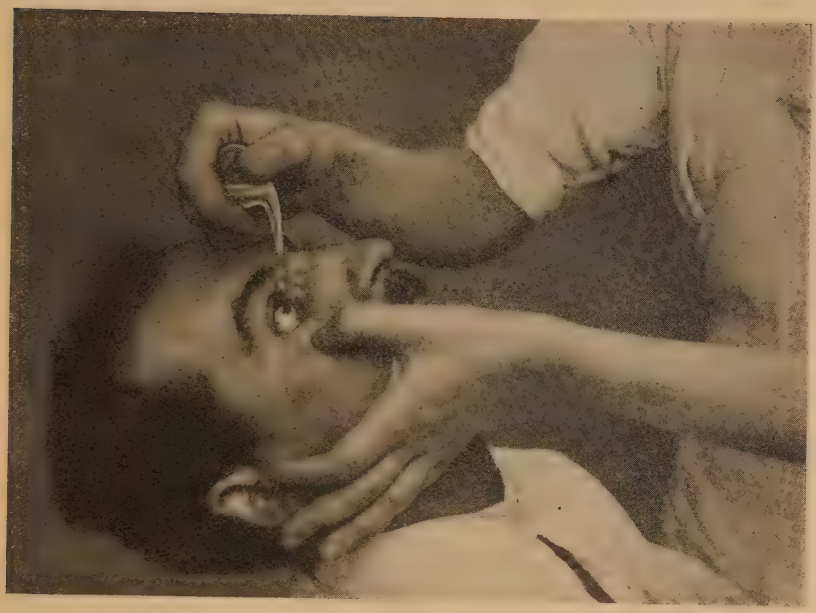

Fig. 6 — Manière de mettre les gouttes à l'aide de l'ampoule compte-gouttes.

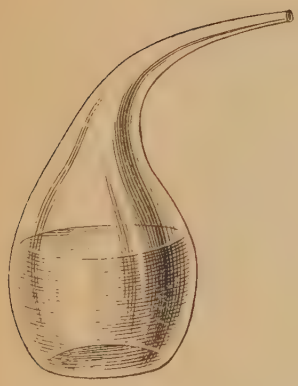

Fig. 5. — Récipient pour liquide d'instillation. Ampoule compte-gouttes.

Fig. 7. — Flacon compte-gouttes ordinaire.

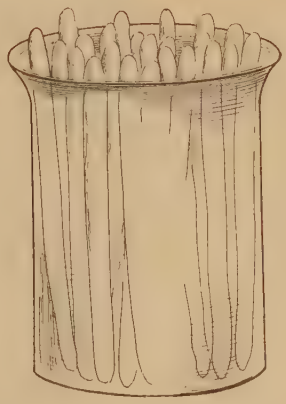

Fig. 8. — Tampons cylindriques en forme de cigarettes contenus dans un verre.

avantageux d'employer les pansements à la gaze onctueuse. Cette

Fig 9. — Bandeau oculaire en toile.

gaze doit s'obtenir stérile puisqu'elle est mise en contact direct

Fig. 10. — Bande oculaire en crèpe.

avec la plaie opératoire; il convient donc de la préparer soi-même

dans le service. On la fait avec un mélange d'huile et de cire dans la proportion suivante :

Huile d'amandes douces	75 grammes
Cire vierge	25 grammes

Une fois préparées, ces compresses sont passées à l'autoclave et conservées stériles dans la boîte où elles ont été stérilisées. Elles sont onctueuses, molles, et s'appliquent exactement sur les irrégularités de la région opératoire. Au renouvellement du pansement, elles se détachent avec facilité, sans adhérence.

L'***équipement du chirurgien*** comprend une calotte, des manches, un plastron et des gants. L'*équipement de l'opéré* se compose d'un bonnet recouvrant les cheveux, et d'un champ opératoire, simple carré de toile souple perforé au centre.

ASEPSIE ET STÉRILISATION

Les chirurgiens doivent leurs succès opératoires autant à l'asepsie qu'à leur habileté. S'ils étaient convaincus de cette vérité, ils feraient, dans l'enseignement, une place plus grande aux exercices pratiques d'asepsie, quitte à réduire un peu l'étendue des démonstrations opératoires manuelles.

L'*asepsie* est une pratique qui a pour but d'éloigner les agents infectieux du champ opératoire.

Elle est réalisée par la *stérilisation* de tout ce qui vient en contact avec le champ opératoire.

L'asepsie parfaite s'obtient d'une manière très simple ; elle ne paraît difficile qu'à ceux qui la comprennent mal. Nombreux sont les chirurgiens qui ne prennent pas les précautions indispensables ; mais, beaucoup d'autres en prennent plus qu'il n'est nécessaire ; ils tombent dans l'excès contraire et compliquent sans raison des méthodes fort simples ; ils se livrent, sur certains points, à des préparatifs exagérés, et, sur d'autres, ils manquent, avec insouciance, aux principes les plus élémentaires de la propreté chirurgicale. Ces derniers sont peut-être les plus dangereux, car leurs méthodes ostentatoires impressionnent les élèves irréfléchis et leur donnent une fausse sécurité.

Il n'y a, actuellement, qu'*une seule manière* de pratiquer l'asepsie, *la même pour tout le monde*. Elle ne s'acquiert d'ailleurs que par l'exercice et la pratique. C'est dire que je ne puis donner ici que des indications générales.

STÉRILISATION

La stérilisation se fait de trois manières principales : *a*) à l'air chaud ; *b*) à la vapeur chaude ; *c*) à l'eau bouillante.

a) Stérilisation à l'air chaud (étuve sèche)

Les objets placés dans l'air chaud et sec, pendant 20 minutes, à la température de 160° sont rendus stériles. Cette stérilisation



Fig. 11. — Etuve sèche à gaz.

se fait avec l'*étuve sèche* chauffée par l'électricité (fig. 3), le gaz (fig. 11) ou même l'alcool. L'étuve électrique est la plus recommandable. Dans l'étuve sèche, on stérilise les instruments métalliques, les pansements périssables (gaz, ouate, etc.), les seringues en verre et leurs aiguilles, les fils et leurs aiguilles.

b) Stérilisation à la vapeur surchauffée (autoclave)

Dans la vapeur sous pression, surchauffée à 120°, les objets sont stérilisés en 20 minutes. Cette stérilisation se fait à l'aide de l'autoclave (fig. 2), dont il existe différents types. Certains autoclaves présentent une disposition qui permet de sécher les pansements humidifiés par la vapeur, avant de les sortir de l'appareil.

L'autoclave permet de tout stériliser : liquides, pansements, linges, gants, instruments. Les liquides ne peuvent être stérilisés qu'à l'autoclave. Mais les instruments, et surtout les instruments délicats de l'ophtalmologie, doivent être stérilisés à l'étuve sèche. Les linges non périssables (compresses de toile, champs opéra-

toires, équipement du chirurgien) seront stérilisés à l'autoclave, car la chaleur sèche les détériore rapidement. Les pansements peuvent indifféremment passer à l'autoclave ou à l'étuve sèche.

c) Stérilisation par l'eau bouillante (ébullition)

C'est un mode de stérilisation bien imparfait si on le compare aux précédents. Cependant, il est des cas où l'on se trouve dans l'obligation d'y recourir.

Un objet qui a séjourné 10 minutes dans l'eau bouillante à 100° est pratiquement stérile. Certaines spores résistent bien à cette température, mais elles ne constituent pas un danger d'infection chirurgicale.

Les instruments, les linges, les pansements peuvent être stérilisés par l'ébullition. Il est plus difficile de stériliser les liquides de lavage et les collyres dont l'ébullition fait varier le dosage. Pour conserver, autant que possible, la concentration des liquides, le mieux est de les mettre au bain-marie dans la bouilloire même.

La stérilisation à la bouilloire n'est pas à conseiller pour la grande chirurgie de l'œil ; mais, elle convient fort bien pour la petite chirurgie (cathétérismes, injections sous-cutanées, instruments servant aux pansements, etc.).

Les ***Instruments***, et particulièrement les instruments fragiles d'ophtalmologie, se détériorent à l'humidité. Il faut donc éviter leur stérilisation dans l'eau bouillante (ébullition) ou dans la vapeur (autoclave). La stérilisation dans l'étuve sèche doit être préférée à toute autre. A condition de ne pas atteindre des températures exagérées, les instruments ne subissent aucune atteinte du fait de la chaleur.

La stérilisation se fait en deux temps : 1° le séchage ; 2° la stérilisation proprement dite.

Séchage : La boîte d'instruments, toute ouverte, est introduite, ainsi que son couvercle, dans l'étuve en marche, laissée entr'ouverte. La boîte et son contenu s'échauffent rapidement et se débarrassent vite de toute trace d'humidité. Ce premier temps est important, car, si on laissait quelque humidité dans la boîte close, la vapeur, en se refroidissant après stérilisation, se déposerait en gouttelettes sur les tranchants et y produirait des taches de rouille.

Quand la boîte d'instruments est chaude, brûlante, on la retire, on la ferme immédiatement et on l'entoure d'un papier.

Stérilisation : La boîte ainsi préparée est aussitôt remise dans l'étuve que l'on ferme. On note l'heure à laquelle le thermomètre marque 160°, on attend 20 minutes à cette température, et on retire la boîte stérilisée.

La boîte peut rester ainsi, entourée de papier, indéfiniment stérile, toujours prête à l'usage.

Les ***Pansements périssables*** (ouate, compresses de gaze), peuvent être stérilisés à l'étuve sèche. Ils peuvent également se stériliser à l'autoclave.

Les ***Linges*** (champs, compresses de toile...), qui doivent être plusieurs fois utilisés, ne peuvent se stériliser à la chaleur sèche qui les détériore ; il faut les passer à la vapeur dans l'autoclave.

Les ***Fils***, tout armés de leurs aiguilles, se stérilisent très bien à l'étuve sèche, de la même façon que les instruments. Les fils ne brûlent pas et ne deviennent pas cassants, si on évite de les stériliser plusieurs fois de suite.

Les ***Liquides*** ne peuvent être stérilisés qu'à l'autoclave, de même que tous les objets qui doivent rester humides (tampons humides, compresses grasses, etc.).

Les ***Gants,*** présentent quelques difficultés de stérilisation. Nettoyés et séchés après usage, ils sont d'abord talqués *extérieurement* et *intérieurement*, puis placés les uns sur les autres (par 3 ou 4 paires) dans une boîte spéciale pour cette stérilisation (fig. 12). L'intérieur de la boîte est aussi saupoudré de talc.

La boîte contenant les gants, est fermée par une rondelle double ou triple de toile de lin à trame serrée (*c*) maintenue en place par une bague métallique (*b*).

On la met ensuite dans l'autoclave. Après une stérilisation de 20 minutes à 120 degrés, la boîte est retirée toute humide et mise à sécher.

Tous les modes de séchage sont bons ; on peut sécher au soleil, dans une étuve à linge ou à l'aide d'un autoclave spécial à faire le vide.

Dans le Service, on profite de l'étuve sèche électrique, qui est toujours en marche au moment des stérilisations ; la boîte à gants, sortant humide de l'autoclave, est simplement placée sur l'étuve chaude. La dessiccation se fait rapidement. De temps en temps, la boîte est secouée fortement de façon à séparer les gants, à les décoller les uns des autres.

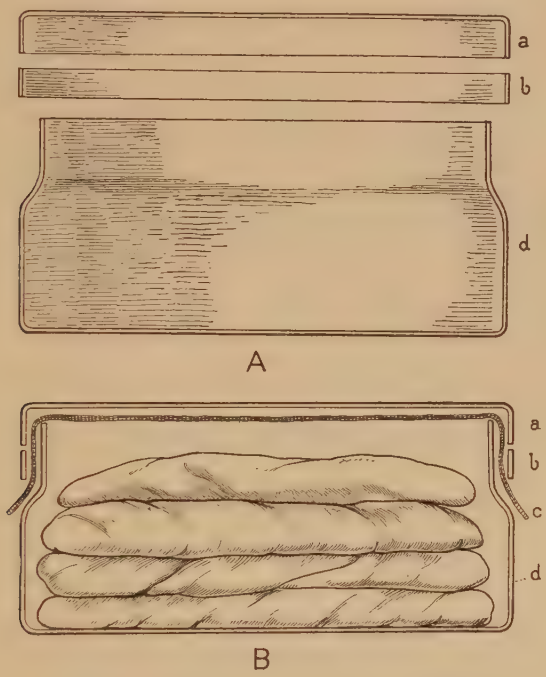

Fig. 12. — A. Boîte à stériliser les gants ; *a*, couvercle ; *b*, bague maintenant la toile ; *c*, toile ; *d*, corps de la boîte. — B. Boîte vue en coupe et contenant les gants.

On continue à sécher les gants et à les secouer jusqu'au moment où, en secouant, un nuage de talc s'échappe à travers le couvercle de linge. A ce moment les gants sont secs et prêts à l'usage. Il ne reste plus qu'à mettre le couvercle métallique (*a*) par-dessus le linge obturateur.

La préparation des gants comprend donc trois temps principaux : 1° le talquage ; 2° la stérilisation ; 3° le séchage.

Ce dernier s'obtient facilement avec une boîte spéciale, mais on peut, aussi bien, utiliser n'importe quelle boîte sur laquelle on fixe un linge obturateur épais et à trame serrée.

Ce mode de stérilisation présente de grands avantages :

A. Le passage à l'autoclave assure une stérilisation absolue.

B. Grâce à ce séchage rapide et au talquage, les gants ne se détériorent pas et peuvent servir un nombre considérable de fois, jusqu'à l'usure.

C. Enfin, la main entre, dans les gants secs et talqués, avec la plus grande aisance.

Cette entrée facile de la main dans les gants permet au chirurgien d'éviter la faute d'asepsie qui consiste à se servir de sa main gauche non gantée pour faire entrer sur sa main droite un gant trop humide qui ne veut pas glisser.

Dans les gants secs et talqués, la main passe avec la plus grande facilité, sans que le chirurgien ait besoin de se servir de sa main nue.

De plus, grâce au talc intérieur, la main reste au sec sans crainte d'altération pour l'épiderme.

CHIRURGIEN ET AIDES

L'usage des gants, est, pour le chirurgien, le meilleur et le plus simple moyen de se rendre aseptique. Toutefois, certaines opérations d'ophtalmologie (la cataracte, l'iridectomie) ne permettent pas l'usage de gants même légers. Cela ne présente qu'un faible inconvénient, car une opération de cataracte se fait sans que les doigts prennent contact avec l'œil ou avec l'extrémité agissante des instruments. L'opérateur soigneux et attentif ne risque donc aucune contamination du fait de ses doigts.

Pour toutes les autres opérations d'ophtalmologie ; pour les interventions sur la face, les paupières, l'orbite ; pour les énucléations, les amputations partielles du globe, les strabismes, il vaut mieux faire usage des gants. Les objections qu'on peut élever sont sans valeur.

Libre à certains d'opérer avec des mains septiques, libre à d'autres de détruire leur épiderme par des lavages antiseptiques irritants ; je préfère le simple usage des gants.

Equipement ou vêtement

J'estime encore que le chirurgien doit être équipé d'une manière aseptique.

Plutôt que de frotter ses mains à chaque opération jusqu'à destruction de l'épiderme, il met des gants. Plutôt que de laver ses

avant-bras jusqu'au coude, il passe des manches stérilisées avec lesquelles les objets de pansement, les instruments, les fils, les mains des aides peuvent venir en contact sans se contaminer. Pour éviter la chute des pellicules sur le champ opératoire, il met une calotte de toile. Pour éviter la projection de salive sur la plaie opératoire, il porte un masque de gaze. Ce sont là des choses fort simples à réaliser.

OPÉRÉ

La stérilisation la plus difficile à obtenir est celle de l'opéré. La peau et la conjonctive ne peuvent être, à coup sûr, débarrassées



Fig. 13. — Equipement de l'opéré. Champ opératoire fait d'une toile souple perforée.

de tous les germes ; mais, il est rare qu'après une préparation soigneuse, il y reste les éléments d'une infection chirurgicale. Il faut donc perdre l'habitude, trop facile, de mettre toutes les infections opératoires sur le compte du malade. Je crois, au contraire, que la plupart de ces infections viennent de l'opérateur et de son matériel.

On doit, en tous cas, prendre toutes les précautions possibles pour les éviter.

La peau des paupières et du voisinage de l'œil est d'abord

savonnée, puis lavée et séchée, enfin recouverte d'une substance antiseptique liquide (cyanure d'hydrargyre, alcool iodé).

La conjonctive et le globe oculaire ne supportant pas les antiseptiques forts, on se contente de les laver sous un filet d'eau stérilisée, de sérum ou d'antiseptique léger (cyanure d'hydrargyre à 1/5.000). Il faut veiller à ce que les culs-de-sac soient bien débarrassés des sécrétions. Mais, il importe surtout, avant une opération sur le globe, de s'assurer du bon état des voies lacrymales.

Actuellement, je me contente de frotter doucement la peau avec une compresse imbibée d'alcool légèrement iodé. S'il s'agit d'une intervention sur le globe oculaire, je fais, après préparation de la peau, le lavage des culs-de-sac conjonctivaux avec une solution faible de cyanure d'hydrargyre.

Après cette aseptisation de la région opératoire, il reste à mettre en place le champ opératoire, un large champ opératoire, qui étend au loin la zone aseptique (fig. 13).

MATÉRIEL POUR UNE OPÉRATION

Dans un Service bien organisé, le matériel nécessaire pour toute opération d'urgence se trouve prêt à l'avance. Ce matériel est distribué dans des boîtes étiquetées, ce qui permet de préparer, en quelques minutes, toute opération (globe, paupières, orbite, face).

Boîte d' « Equipement » ou vêtement. — Elle contient : Une calotte, des manches, une bavette. Le tout en double, si le chirurgien opère avec un aide.

Boîte de « Gants ». — Contenant seulement les gants tout talqués (fig. 13).

Boîte des « Liquides ». — Contenant non seulement les liquides, mais des linges (champs), des compresses de gaze, des tampons divers, etc. Voici d'ailleurs le détail de son contenu :

Un ballon laveur contenant du cyanure d'hydrargyre à 1/5.000 utilisé pour les lavages.

Une ampoule compte-gouttes de cocaïne à 5 0/0 pour instillations.

Un flacon de novocaïne à 1/100 pour injections anesthésiques.

Un flacon d'adrénaline à 1/1.000 qu'il suffit de mélanger avec la novocaïne au moment de s'en servir.

Une seringue à injections sous-cutanées et son aiguille.

Des champs opératoires.

Des compresses de gaze.

Des tampons en forme de cigarettes.

Boîte d' « Instruments ». — Suivant l'opération à faire, on choisit la boîte d'instruments : Paupières, Cataracte, Iridectomie, etc.

Suivant les besoins, on peut avoir recours aux boîtes accessoires : boîte d' « instruments divers »; boîte de « fils et aiguilles » ; boîte de « Plateaux imbriqués ».

Grâce à cette disposition méthodique de tout le matériel opératoire, le chirurgien ne manque de rien, le personnel est calme, l'intervention se fait sans bruit et sans perte de temps, d'une manière pour ainsi dire automatique.

Cette pratique est, d'ailleurs, aussi bien réalisable pour les opérations en ville que pour les opérations à l'hôpital, car l'ensemble des boîtes nécessaires à l'intervention est fort peu encombrant, et leur réunion peut se faire sous un très petit volume.

ANESTHÉSIE

Anesthésie générale.

L'anesthésie générale se pratique en ophtalmologie de la même manière qu'en chirurgie générale, et sous tous ses modes divers : chloroforme, éther, chlorure d'éthyle, etc.

Toutefois, le voisinage des orifices respiratoires (bouche, nez) complique un peu l'administration des anesthésiques. Il importe, en effet : 1° que le champ opératoire ne soit pas contaminé par le matériel d'anesthésie ou par l'aide qui endort ; 2° que l'opérateur ne soit pas gêné par les appareils d'anesthésie. Pour réaliser ces deux conditions, il y a lieu de prendre des précautions, qui sont d'ailleurs différentes suivant que l'anesthésie se fait à la compresse ou avec les appareils à distribution automatique.

Dans l'anesthésie à la compresse, il est indispensable que l'aide qui endort et tout son matériel d'anesthésie soient stériles. Les compresses sont stérilisées dans une boîte spéciale. Pendant l'opération, cette boîte reste à proximité de l'anesthésiste pour qu'il puisse remplacer immédiatement toute compresse souillée. Le flacon à chloroforme, l'ouvre-bouche et la pince à langue sont stérilisés dans une autre boîte. L'anesthésiste se stérilise comme l'opérateur et porte des gants.

Si on utilise les appareils usuels d'anesthésie (Ricard, Tuf-

fier, etc.), il est indispensable d'y apporter des modifications qui

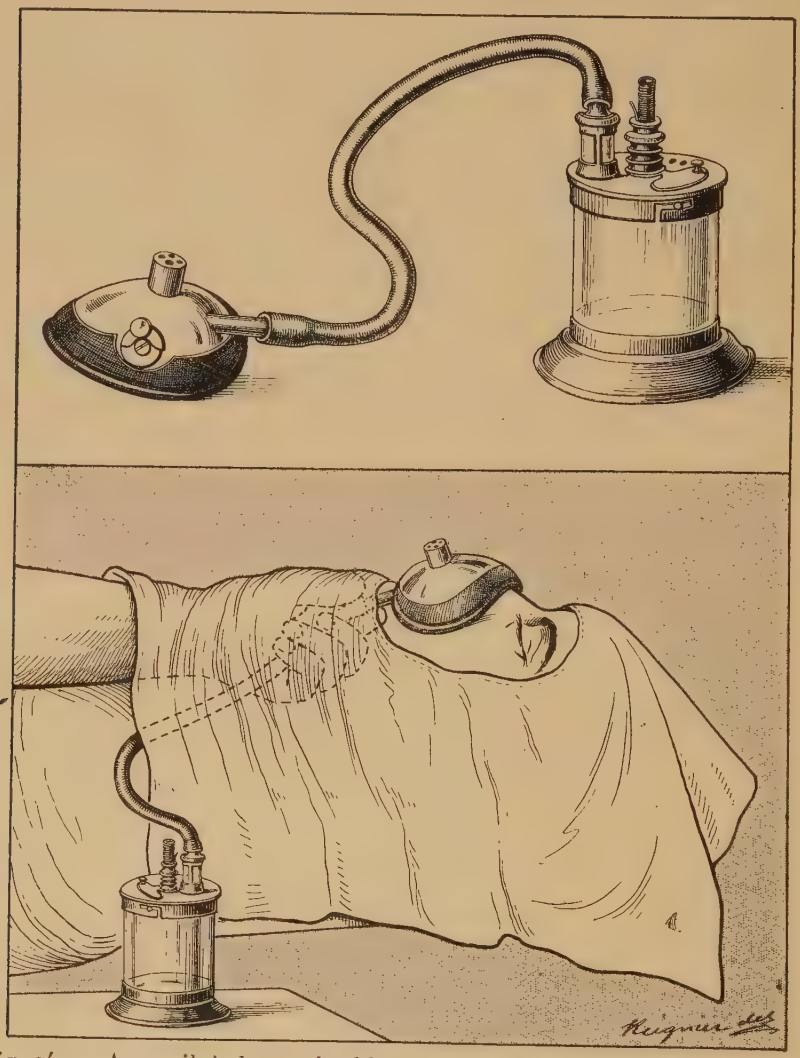

Fig. 14. — Appareil à donner le chloroforme. En haut : Appareil contenant le chloroforme ; masque spécial pour l'ophtalmologie ; tube de caoutchouc reliant au masque le récipient à chloroforme. En bas : Manière d'utiliser le masque à chloroforme.

permettent leur stérilisation et les rendent moins encombrants (fig. 14).

Les indications de l'anesthésie générale sont très restreintes en

ophtalmologie ; elles sont même exceptionnelles pour celui qui sait utiliser l'anesthésie locale.

Anesthésie locale.

L'anesthésie locale se fait par *instillation* à la surface de l'œil ou par *injection* (infiltration) dans les tissus, d'une solution anesthésique.

Instillations. — L'anesthésie par instillation ne convient que pour la conjonctive, la cornée et l'iris ; son action sur le globe ne va pas au delà de l'iris, elle n'atteint pas la région ciliaire.

L'instillation peut encore être utilisée pour rendre moins sensible la muqueuse des voies lacrymales, au moment du cathétérisme.

On se sert d'une solution de cocaïne à 5 0/0 ou à 4 0/0, stérilisée dans des ampoules compte-gouttes :

Chlorhydrate de cocaïne	0 gr. 50
Eau distillée	10 gr.

La solution de cocaïne se stérilise d'ailleurs fort bien à l'autoclave et autant de fois qu'il est nécessaire. Après 10 stérilisations, la cocaïne est tout aussi active qu'avant la première, sa valeur anesthésique reste la même.

L'action de la cocaïne se manifeste très vite. Quelques secondes après l'instillation, la surface de la cornée et de la conjonctive sont insensibles. Pour anesthésier l'iris il faut plus de temps, une vingtaine de minutes, et l'instillation doit être répétée 4 ou 5 fois au moins dans cet espace de temps.

L'anesthésie par instillation s'obtient facilement sur un œil calme, plus difficilement quand l'œil est en réaction inflammatoire (glaucome, cyclite). Les instillations doivent être, dans ce dernier cas, plus fréquentes et plus prolongées. L'adrénaline facilite l'anesthésie des yeux enflammés.

Anesthésie de la surface cornéenne ou conjonctivale (ablation d'un corps étranger superficiel). — Une instillation suffit ; une minute après l'instillation l'anesthésie superficielle est complète.

Anesthésie du segment antérieur du globe sur un œil non enflammé (cataracte). — La première instillation doit être faite une demi-

heure avant le début de l'opération ; il ne suffit pas, en effet, que l'anesthésie porte sur la conjonctive et la cornée, il faut rendre l'iris complètement insensible.

L'instillation est répétée toutes les 5 minutes environ. Au bout de 20 à 30 minutes on peut intervenir, l'anesthésie est complète. D'ailleurs, à ce moment, on constate souvent que la pupille de l'œil à opérer s'est modérément dilatée sous l'action de la cocaïne, ce qui prouve la pénétration de l'anesthésique jusqu'à l'iris.

Le chirurgien qui commence l'opération d'une cataracte avant l'anesthésie complète commet une faute grave et inexcusable.

Anesthésie du segment antérieur du globe en réaction inflammatoire (glaucome). — L'anesthésie étant plus difficile à obtenir, les instillations devront être plus fréquentes et plus prolongées.

L'instillation d'adrénaline, en décongestionnant le globe, facilite l'action anesthésiante de la cocaïne.

A cette anesthésie par instillation on peut joindre une anesthésie par injection sous-conjonctivale dans le point où sera placée la pince fixatrice, ou tout autour du limbe.

Anesthésie des voies lacrymales. — Un lavage des voies lacrymales, avec la cocaïne à 5 0/0, quelques minutes avant le passage d'une sonde, rend le cathétérisme beaucoup moins désagréable. Il procure une anesthésie superficielle de la muqueuse des voies lacrymales.

Injections (anesthésie par infiltration). — L'anesthésie par injection ou infiltration se fait à l'aide de substances diverses : cocaïne, novocaïne, stovaïne et autres anesthésiques.

La *cocaïne* s'emploie sous forme de chlorhydrate en solution à 1/2 0/0. On peut en injecter, progressivement, 5 centigrammes et davantage. Cependant, certains sujets très sensibles supportent mal une dose de 3 ou 4 centigrammes.

Quand on fait, à la cocaïne, une opération importante, par exemple une autoplastie palpébrale, il vaut mieux pratiquer l'anesthésie en deux fois, d'abord l'anesthésie de la région à réparer et ensuite l'anesthésie de la région où sera prélevé le lambeau réparateur. Les solutions concentrées de cocaïne doivent être proscrites comme inutiles et dangereuses.

La *novocaïne* s'emploie en solution à 1 0/0. Beaucoup moins

toxique que la cocaïne, elle anesthésie tout aussi bien. J'en injecte couramment 10 centigrammes sans la moindre gêne pour l'opéré. Je considère qu'elle doit, pour les injections, remplacer complètement la cocaïne, celle-ci étant réservée pour les instillations.

L'*adrénaline*, substance précieuse en chirurgie oculaire, s'emploie mélangée avec les solutions anesthésiques de cocaïne ou de novocaïne. Non seulement elle fait l'hémostase des régions où on l'injecte, mais encore elle facilite l'action des anesthésiques. Dans les opérations sur les paupières et sur la face. elle est indispensable

Un des reproches qui lui sont faits par les chirurgiens qui ont le scrupule d'une asepsie parfaite, c'est qu'elle ne peut être autoclavée comme les autres liquides sans s'altérer et perdre son action.

J'estime, au contraire, que l'adrénaline peut très bien se stériliser à l'autoclave sans perdre ses propriétés. Dans mon Service, on ne se sert que d'adrénaline autoclavée en même temps que les autres liquides, mais la stérilisation se fait en prenant certaines précautions qui permettent de lui conserver ses propriétés hémostatiques, sinon en totalité, du moins en grande partie.

Deux flacons sont préparés : l'un contient l'anesthésique, l'autre l'adrénaline.

Le flacon d'anesthésique, d'une contenance de 30 centimètres cubes environ, renferme 20 centimètres cubes d'une solution de novocaïne au centième. Son goulot large (permettant l'introduction d'une seringue), est fermé par un tampon d'ouate ordinaire ou même par un bouchon de verre à l'émeri.

Le flacon d'adrénaline d'une contenance de 5 centimètres cubes environ renferme 2 centimètres cubes d'une solution d'adrénaline au millième. Il est bouché à l'émeri.

Les deux flacons sont stérilisés à l'autoclave, l'un près de l'autre, et conservés dans la boîte qui les contient jusqu'au moment de l'opération.

Avant de commencer l'opération, on verse le contenu du flacon d'adrénaline dans le flacon d'anesthésique, et on utilise le mélange pour pratiquer à la fois l'anesthésie et l'hémostase.

Il faut éviter de mélanger l'adrénaline avec l'anesthésique avant la stérilisation ; il faut éviter encore de laisser l'adrénaline en contact avec la vapeur de l'autoclave (bouchon à l'émeri). Je n'ai pas à expliquer, en détail, pourquoi l'adrénaline stérilisée dans

ces conditions, conserve son efficacité, ni pour quelle raison elle la perd quand on procède d'autre manière. Je me borne à donner, rapidement, une technique éprouvée par l'expérience, et qui permet d'obtenir, avec des produits parfaitement stériles, un effet constant.

Indications. — Presque toutes les opérations d'ophtalmologie peuvent être faites à l'anesthésie locale par injection.

Paupières. — Toute intervention sur les paupières (chalazion, trichiasis, ptosis, etc.) peut et doit être faite à l'anesthésie locale.

Face. — Les opérations sur la région oculo-faciale, les réparations par autoplastie, se font avec la plus grande facilité sans anesthésie générale.

Globe oculaire. — Il n'est nullement besoin pour l'énucléation de l'œil ou pour l'amputation partielle, avec ou sans curettage, de recourir à l'anesthésie générale ; ces interventions se font sans douleur à l'aide des injections anesthésiques locales.

Je pense même que cette anesthésie locale par injections est applicable aux opérations d'iridectomie sur des yeux enflammés et douloureux, par exemple, à l'iridectomie dans le glaucome aigu. Je sais bien qu'on peut considérer comme dangereux pour la vue de pousser une injection anesthésique autour de l'extrémité antérieure du nerf optique. C'est là une objection théorique ; en tout cas, les craintifs pourraient restreindre l'usage de cette méthode aux yeux dont la vision est irrémédiablement perdue.

Muscles du globe. — L'opération du strabisme ne doit pas se faire à l'anesthésie générale, mais toujours avec l'anesthésie locale par injection. Cette méthode a d'ailleurs sur l'anesthésie générale un grand avantage : elle permet de constater les résultats obtenus au cours même de l'opération, et, par suite, d'accentuer ou de modérer les effets d'un recul ou d'un avancement musculaires ; l'opérateur peut régler ses actes opératoires de façon à obtenir la correction exacte du strabisme. Sous l'anesthésie générale au contraire, on ne sait jamais avec précision si le redressement des yeux est complet.

Orbite. — L'anesthésie générale est indispensable pour les vastes interventions sur l'orbite (exentération, ablation de grosses tumeurs profondes) ; mais, l'anesthésie locale par injection suffit pour les opérations dans la partie antérieure de l'orbite (ablation

de la glande lacrymale orbitaire, enlèvement de petites tumeurs antérieures, incisions exploratrices).

Voies lacrymales. — L'ablation du sac lacrymal se fait facilement à l'anesthésie locale ; c'est même le seul moyen d'opérer avec facilité et correction, car l'hémostase produite par l'adrénaline permet de bien voir ce qu'on fait.

L'anesthésie générale n'est plus employée que dans des circonstances exceptionnelles. Les inflammations du globe ne sont pas, comme on le dit, une contre-indication à l'anesthésie locale,

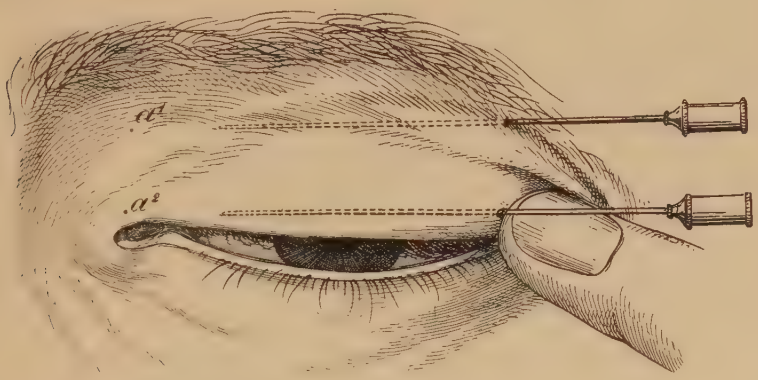

Fig. 15. — Anesthésie de la paupière. Deux injections parallèles en a^1 et a^2.

car un œil enflammé et même en pleine panophtalmie s'anesthésie bien par les injections. Il ne reste donc plus à relever de l'anesthésie générale que les affections étendues de l'orbite : les tumeurs profondes et les inflammations diffuses.

Technique. — Anesthésie des paupières. — Pour anesthésier la paupière supérieure en totalité, une première injection est pratiquée en haut suivant son bord adhérent (fig. 15) et une seconde en bas tout près du bord libre. Cette dernière injection est indispensable pour bien assurer l'anesthésie du bord palpébral. Ces injections sont faites dans le tissu cellulaire sous-cutané, et d'une extrémité à l'autre de la paupière.

On obtient ainsi une anesthésie complète, qui dispense d'employer le procédé plus difficile de l'anesthésie tronculaire. Cette dernière a d'ailleurs sur la précédente le désavantage de ne point faire l'hémostase de la région opératoire.

Quand on n'intervient que sur une partie de la paupière (chala-

zions, papillomes, etc.), on limite l'injection à la zone opératoire.

Anesthésie du globe. — L'anesthésie du globe oculaire (énucléation, amputation partielle), est chose facile, à condition de la pratiquer méthodiquement

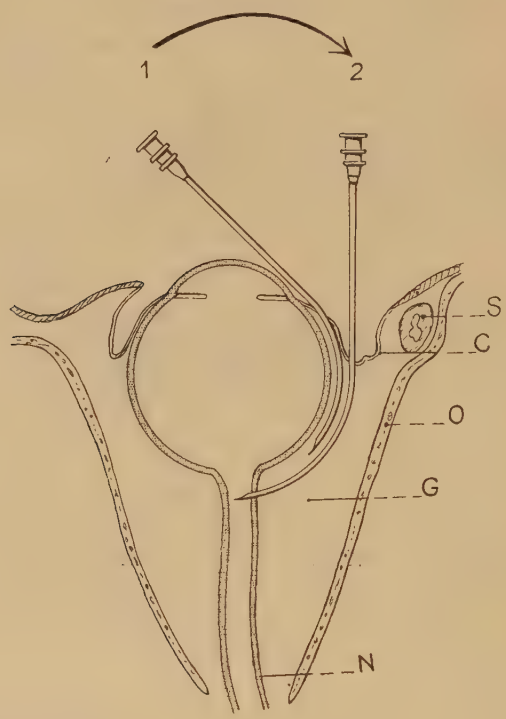

Fig. 16. — Anesthésie du globe oculaire. L'aiguille suit de près le globe oculaire et atteint le pôle postérieur du globe, en passant, progressivement, de la position 1 à la position 2. S, sac lacrymal. C, conjonctive. O, paroi osseuse de l'orbite. G. tissu cellulaire de l'orbite. N, nerf optique.

Les nerfs qui donnent la sensibilité au globe oculaire arrivent par deux voies différentes. La conjonctive bulbaire, comme le reste de la conjonctive, est innervée par des rameaux de l'ophtalmique qui partent des paupières, contournent le cul-de-sac conjonctival et se répandent ensuite sous la conjonctive bulbaire jusqu'au voisinage du limbe. Le reste du globe oculaire est innervé par les nerfs ciliaires (provenant aussi de l'ophtalmique), qui pénè-

trent dans le globe à son pôle postérieur, tout autour du nerf optique.

Il est donc indispensable, pour réaliser une anesthésie complète, d'insensibiliser séparément la conjonctive bulbaire et le globe proprement dit.

a) Une première injection est faite sous la conjonctive bulbaire, tout autour de la cornée, dans le segment antérieur de l'œil.

b) Une seconde injection est poussée en arrière du globe, au pôle postérieur, autour des nerfs ciliaires. Une seule injection, d'un ou deux centimètres cubes, suffit à donner une anesthésie complète, à condition que le liquide anesthésique soit placé au bon endroit.

Il est facile de porter la pointe de l'aiguille (et par suite l'injection) au pôle postérieur du globe (fig. 16).

Je me sers d'une aiguille courbe, dont la courbure suit à peu près exactement celle du globe (son rayon de courbure est un peu plus grand). Une marque sur le culot de l'aiguille indique la direction de la pointe quand celle-ci est engagée dans les tissus. L'aiguille pénètre sous la conjonctive bulbaire soit en dedans, soit en dehors ; elle s'enfonce, en glissant doucement à la surface du globe, jusqu'à ce que sa pointe atteigne le pôle postérieur. A ce moment, on pousse un ou deux centimètres cubes du liquide anesthésique. Quand le liquide ainsi injecté entoure bien les nerfs ciliaires, l'anesthésie est immédiate et complète. S'il persiste la moindre sensibilité (ce qu'il faut constater avant de retirer l'aiguille), on injecte une plus grande quantité d'anesthésique ; on peut aussi pratiquer une nouvelle injection de l'autre côté de l'œil, en dehors si on a fait la première en dedans, en dedans si la première fut faite en dehors. Il est inutile d'injecter de grandes quantités d'anesthésique ; quelques gouttes bien placées suffisent à assurer l'anesthésie.

A défaut d'aiguille courbe, on peut faire l'anesthésie avec une aiguille droite, en dirigeant la pointe vers le pôle postérieur du globe. On peut même, en ce cas, passer à travers la paupière.

Si l'œil est douloureux, il faut, au fur et à mesure que l'aiguille s'enfonce vers le pôle postérieur du globe, pousser quelques gouttes d'anesthésique qui, précédant l'aiguille en marche, rendent sa progression insensible.

Je ne recommande pas les injections faites dans le fond de l'orbite, loin en arrière du globe ; elles sont inutiles, puisque l'anesthésie s'obtient aussi bonne d'une manière plus simple ; c'est

d'ailleurs un procédé dangereux, car, assez souvent, la piqûre d'un vaisseau volumineux donne un hématome de l'orbite avec de l'exophtalmie et de la douleur.

Anesthésie orbitaire. — Quand on veut anesthésier une zone orbitaire antérieure, on fait en sorte que le liquide anesthésique circonscrive bien la tumeur ou l'organe dont on désire pratiquer l'ablation.

S'il s'agit d'enlever une glande lacrymale orbitaire, on commence par anesthésier les téguments jusqu'au rebord de l'orbite ; puis, on enfonce l'aiguille dans la loge orbitaire de la glande et on pousse une première injection ; enfin, suivant toujours la paroi orbitaire, on fait pénétrer l'aiguille en arrière de la glande, et là, encore, à 5 ou 6 centimètres de profondeur, on injecte une nouvelle quantité de liquide. Grâce à cette dernière injection rétroglandulaire, on peut, au moment de l'ablation de la glande et de la section du pédicule, exercer des tractions sans provoquer des douleurs.

Anesthésie des voies lacrymales (Ablation du sac lacrymal). — Une première injection superficielle est faite sous la peau en avant du sac lacrymal dans toute l'étendue de la zone opératoire. Trois injections profondes sont ensuite pratiquées, en haut, en bas et au milieu de la région du sac lacrymal. Ces injections, on le conçoit, ne doivent pas être envoyées dans le sac mais autour du sac. Quand l extrémité de l'aiguille se trouve dans la cavité du sac, le liquide d'injection revient immédiatement par les points lacrymaux. Il faut, en ce cas, pousser plus loin, au delà du sac, la pointe de l'aiguille, ou bien la ramener en arrière et changer sa direction, de façon à ce qu'elle passe plus à la périphérie.

Anesthésie de la face (Autoplasties). — Avec des doses minimes d'anesthésique, on peut pratiquer de longues et larges interventions. Pendant la dernière guerre, j'ai fait toutes les restaurations oculo-faciales sans jamais recourir à l'anesthésie générale.

J'anesthésie d'abord la région où doit se faire l'autoplastie, la place où sera mis le lambeau autoplastique. Quand la région à réparer est ainsi préparée, quand le lit du lambeau est fait, alors seulement, je procède à l'anesthésie de la zone où va être prélevé le lambeau. L'injection est poussée tout autour du lambeau à pré-

lever en suivant la ligne d'incision. L'anesthésie faciale bien faite dure une heure et davantage.

Pulvérisations. — L'anesthésie par pulvérisation au chlorure d'éthyle est d'un usage restreint en ophtalmologie. Cependant, on peut s'en servir pour l'incision des abcès du sourcil, de la face, des paupières ; pour l'ouverture des péricystites. On pourrait aussi l'employer pour l'ablation de petits kystes ou de petites tumeurs de ces mêmes régions, mais il vaut mieux, en ces cas, donner la préférence à l'anesthésie par infiltration. La pulvérisation est surtout indiquée pour les affections inflammatoires des paupières, du sourcil et des régions péri-oculaires, à condition que ces affections soient superficielles, car l'anesthésie par pulvérisation ne s'étend pas en profondeur.

CHAPITRE II

EXAMEN DU FOND DE L'ŒIL

Dans des chapitres à venir, nous aurons à étudier les maladies du fond de l'œil (rétine, choroïde, nerf optique, vitré, etc.). Ces affections ne se voient pas à l'œil nu, comme celle du segment antérieur ; on ne peut les reconnaître et les étudier qu'en employant certains procédés spéciaux d'examen. Parmi ces procédés, les uns sont objectifs : le médecin, muni d'un appareil d'optique, l'ophtalmoscope, voit et observe lui-même les lésions du fond de l'œil. Les autres sont subjectifs : ils se basent sur les caractères du trouble visuel accusé par le malade.

EXAMEN OBJECTIF DU FOND DE L'ŒIL

OPHTALMOSCOPIE

Avant la découverte de l'ophtalmoscope (il y a 65 ans), les affections du fond de l'œil (en arrière de la pupille) étaient invisibles. Des yeux devenaient aveugles en gardant leur apparence normale, sans qu'on pût, jamais, constater les lésions profondes qui en étaient la cause.

L'ophtalmoscope, fait voir à l'intérieur de l'œil, et permet de distinguer les unes des autres les lésions variées qui altèrent ou détruisent la vision.

L'ophtalmoscope est constitué par un simple miroir percé d'un trou central (fig. 17). La surface réfléchissante du miroir envoie à l'intérieur de l'œil des rayons lumineux qui l'éclairent ; l'orifice

central permet à l'observateur, placé derrière, de recevoir directement les rayons lumineux qui viennent de l'œil observé et, par suite, de voir le fond de l'œil.

Variétés d'ophtalmoscopes. — *L'ophtalmoscope simple* est formé par un simple miroir (concave ou plan) percé d'un trou central. Le miroir concave envoie dans l'œil une lumière plus forte ; il

Fig. 17. — Ophtalmoscope simple.

Fig. 18. — Ophtalmoscope à bascule. Le miroir est concave d'un côté, plan de l'autre.



Fig. 19. — Ophtalmoscope à réfraction.

s'emploie pour l'examen du fond de l'œil (nerf optique, rétine, choroïde) ; le miroir plan donne moins de lumière ; il est utilisé pour l'exploration des milieux transparents (vitré, cristallin), et, nous le verrons, pour la skiascopie.

Certains ophtalmoscopes sont formés de deux miroirs, plan et concave, disposés dos à dos (fig. 18).

Dans certains examens ophtalmoscopiques (examen à l'image droite), il est indispensable de corriger les vices de réfraction de l'observateur et de l'observé. Pour cela on se sert d'ophtalmoscopes dits « ophtalmoscopes à réfraction » (fig. 19), derrière lesquels on peut amener (entre l'œil de l'observateur et le trou du miroir) des lentilles convexes ou concaves (1).

A côté des ophtalmoscopes qui prennent leur éclairage à une source lumineuse extérieure, il en est d'autres dans lesquels, à

(1) Il n'est guère d'ophtalmologiste qui n'ait éprouvé le désir de se distinguer en inventant un nouveau modèle d'ophtalmoscope à réfraction ou, plus

l'intérieur même de l'ophtalmoscope, se trouve une petite lampe électrique qui constitue la source lumineuse (fig. 20).

Enfin, il existe encore des ophtalmoscopes de démonstration. Ce sont des appareils volumineux et fixes, qui permettent de mon-

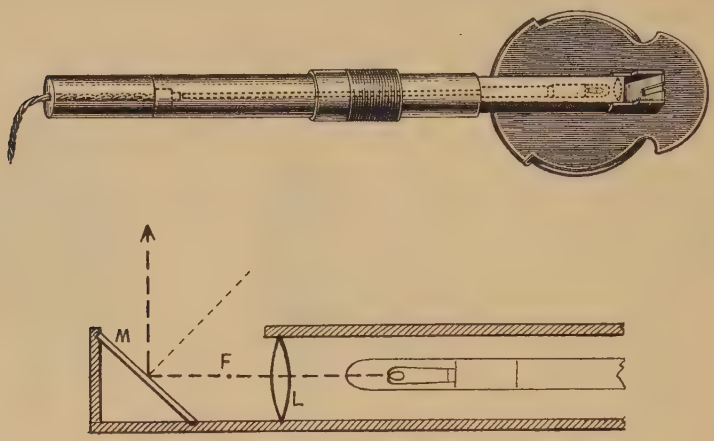

Fig. 20. — Ophtalmoscope à éclairage intérieur.

trer le fond de l'œil aux élèves encore inexpérimentés. Tels sont les ophtalmoscopes de Thorner et de Gullstrand. Ces appareils, qui conviennent pour l'étude et la démonstration, sont peu utilisés dans la pratique courante.

Technique de l'examen ophtalmoscopique.

L'examen ophtalmoscopique des *milieux transparents* (cristallin, vitré) et l'examen du *fond de l'œil* (rétine, choroïde, nerf optique) ne se font pas de la même manière, il convient donc de les étudier séparément.

Examen des milieux transparents.

Il se fait à la chambre noire ou dans une pièce sombre. Le sujet à examiner se tient assis, la tête droite, les yeux bien ouverts.

exactement, en apportant au vieil ophtalmoscope de petites modifications, presque toujours inutiles, quelquefois nuisibles.

Le jeune ophtalmologiste se trouvera donc souvent embarrassé pour choisir entre les divers ophtalmoscopes ; je l'engage à prendre les modèles les plus simples qui sont les meilleurs.

A côté de lui, au niveau de ses yeux, mais un peu en arrière, de façon à laisser la face dans l'ombre, se trouve la source lumineuse. Celle-ci est constituée par une lampe électrique, une lampe à incandescence, une lampe à gaz ou une simple lampe à pétrole. Il suffit que la source lumineuse soit large et d'une intensité uniforme.

L'observateur s'assied en face de l'observé à une distance de 30 à 50 centimètres environ.

D'une manière générale, le malade dirige son regard à droite de l'observateur quand on examine son œil droit, à gauche de l'observateur quand on examine son œil gauche.

L'ophtalmoscope employé est d'ordinaire le miroir plan, quelquefois le miroir concave. Le miroir plan, préféré au miroir concave parce qu'il projette moins de lumière dans l'œil, permet de mieux voir les petites opacités intraoculaires.

Le miroir oblique peut être utile dans les cas où l'on veut regarder de très près. L'adjonction de verres convexes derrière l'orifice de l'ophtalmoscope, permet de mettre au point sur les divers plans des milieux transparents.

Le miroir ophtalmoscopique reçoit la lumière de la source lumineuse et l'envoie à l'intérieur de l'œil ; l'observateur derrière le trou du miroir voit la pupille apparaître rouge (lueur pupillaire).

Dans l'œil normal, la lueur pupillaire est uniformément rouge ; mais, s'il existe des lésions dans les milieux transparents, on voit apparaître dans le champ pupillaire des taches noires, des opacités.

Quand on a eu soin (comme on doit le faire toujours) de s'assurer, par l'éclairage oblique, de l'intégrité du segment antérieur (cornée, chambre antérieure), on doit considérer toute tache dans le champ pupillaire comme la conséquence d'une lésion des milieux transparents rétro-pupillaires (cristallin, corps vitré).

Ces opacités dans le champ pupillaire sont fixes ou mobiles. Les taches fixes siègent, en général, dans le cristallin ; les taches mobiles dans le vitré.

Il est d'ailleurs inutile d'insister actuellement sur les caractères de ces opacités qui seront étudiés plus tard avec les affections du cristallin et du corps vitré.

Il convient cependant de dire, dès maintenant, que les opacités qui paraissent noires à l'ophtalmoscope, ne sont pas toujours noires dans la réalité. En effet, ce qui nous fait voir ces opacités

des milieux transparents, ce n'est pas l'éclairage direct de leur face antérieure, mais l'interruption des rayons lumineux réfléchis par le fond de l'œil. Ainsi s'explique pourquoi toute opacité du vitré, quelle que soit sa couleur réelle, paraît noire à l'observateur.

Examen du fond de l'œil.

L'examen ophtalmoscopique du fond de l'œil (rétine, choroïde, nerf optique) peut se faire de deux façons :

1° par la méthode indirecte ou examen à l'image renversée ;

2° par la méthode directe ou examen à l'image droite.

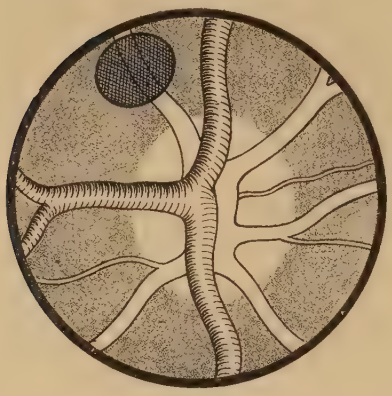

Fig. 21. — Image du fond de l'œil vue à l'image droite (la tache représente une lésion).

Fig. 22. — Image du fond de l'œil vue à l'image renversée.

La méthode *indirecte* donne un moindre grossissement (4 fois), mais fait voir une plus grande étendue du fond de l'œil ; la méthode directe donne un plus fort grossissement (16 fois), mais ne laisse voir, à la fois, qu'une moindre étendue du fond de l'œil.

Dans la méthode *directe* ou examen à l'image droite, le fond de l'œil est vu dans sa position normale, tel qu'on le verrait si on le regardait à l'œil nu après avoir enlevé le segment antérieur du globe. Dans la méthode indirecte ou examen à l'image renversée, le fond de l'œil est inversé ; par exemple, si on regarde la papille, le haut se trouve en bas, le bas en haut ; le côté droit se trouve à gauche, le côté gauche à droite. Pour mettre les lésions

dans leur place réelle il faut faire, mentalement, le redressement de l'image.

Les deux méthodes (directe et indirecte) sont bonnes et doivent être utilisées. On commence par l'examen à l'image renversée, qui permet d'explorer plus vite, une plus grande étendue du fond de

Fig. 23. – Examen du fond de l'œil à l'image renversée.

l'œil ; on fait ensuite l'examen à l'image droite (qui grossit davantage), pour voir des détails peu visibles ou invisibles à l'image renversée (fig. **21** et **22**).

Méthode indirecte. — L'observateur, placé en B derrière l'orifice de son miroir, regarde une image réelle du fond de l'œil formée en D par la lentille I (fig. **23** et **24**). La lentille convergente dont on se sert pour former l'image réelle du fond de l'œil est d'environ **13** dioptries. En se servant de la loupe de Pollack (fig. **25**), on obtient un grossissement plus considérable (8 diamètres).

Méthode directe. — L'observateur, placé en B derrière l'orifice de son miroir, voit directement l'image du fond de l'œil. La lentille est inutile (fig. **26** et **27**).

Cet examen à l'image droite ne peut se faire qu'à certaines conditions :

a) L'observateur doit se tenir très près de l'œil observé. Pour pouvoir, dans ces conditions, prendre la lumière de la lampe et la projeter dans l'œil, le miroir doit être placé obliquement, tourné

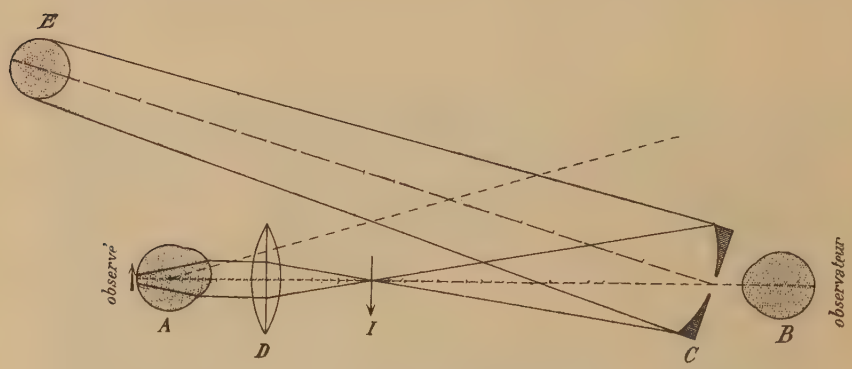

Fig. 24. — Examen du fond de l'œil à l'image renversée. — (Schéma). A, œil de l'observé ; B, œil de l'observateur ; C, miroir de l'ophtalmoscope ; D, lentille biconvexe ; E, source lumineuse ; I, image renversée, réelle du fond de l'œil observé.



Fig. 25. — Loupe de Pollack.

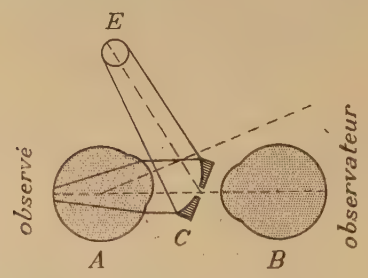

Fig. 26. — Examen du fond de l'œil à l'image droite. A, œil de l'observé B, œil de l'observateur. C. Miroir de l'ophtalmoscope. E, source lumineuse.

vers la source lumineuse. Les ophtalmoscopes à réfraction sont, à cet effet, munis de miroirs obliques. C'est particulièrement dans l'examen à l'image droite que se montrent fort utiles les ophtalmoscopes à éclairage intérieur.

b) Pour que l'image du fond de l'œil observé vienne se faire

exactement et avec netteté sur la rétine de l'œil observateur, il faut que ces deux yeux, celui de l'observateur et celui de l'observé, soient emmétropes. Si ces conditions ne sont pas remplies, il est indispensable de modifier la réfraction. Et c'est là qu'intervient l'ophtalmoscope à réfraction avec son système de lentilles concaves et convexes, qu'on fait passer derrière le trou de l'ophtalmoscope, c'est-à-dire entre l'œil observateur et l'œil observé.

Fig. 27 — Examen du fond de l'œil à l'image droite.

Supposons que l'œil observé soit myope de 2 D, l'œil observateur étant emmétrope, il suffira de placer une lentille concave de 2 D derrière le trou de l'ophtalmoscope, pour corriger l'œil observé et le rendre emmétrope. A ce moment l'œil observateur, lui-même emmétrope, perçoit l'image avec netteté.

On conçoit également, qu'on puisse, par ce procédé, en faisant passer des verres correcteurs, mesurer la réfraction de l'œil observé. Dans l'exemple précédent, le verre de 2 D qui donne l'image nette corrige l'œil, le rend emmétrope et, par conséquent, mesure son vice de réfraction (myopie de 2 D). Cette méthode de

détermination de la réfraction par l'image droite n'est guère utilisée depuis qu'on possède un procédé plus simple, la skiascopie.

Aspect du fond de l'œil à l'ophtalmoscope (papille, macula, rétine).

Papille. — Elle se présente sous l'aspect d'un disque pâle, rosé, teinté de gris ou de jaune, plus pâle que le reste du fond de l'œil (fig. 28 et 29).

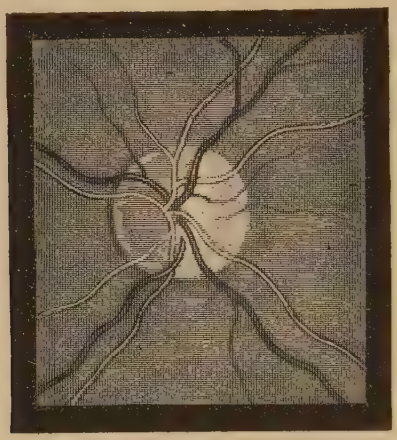

Fig. 28. — Papille optique normale.

Elle est limitée par deux *anneaux* de couleur différente, un anneau interne blanc qui existe sur tout le pourtour de la papille ou seulement du côté temporal (*anneau scléral*) ; un anneau externe qui forme une bandelette annulaire noire, étroite, tantôt complète, tantôt incomplète, souvent plus accentuée du côté temporal (*anneau choroïdien* ou *anneau pigmentaire*).

L'explication de ces anneaux blanc et noir est facile à donner. Ce sont les bords du canal scléro-choroïdien, vus à travers les fibres transparentes du nerf optique. L'anneau blanc représente la sclérotique, l'anneau noir représente la choroïde (à condition d'entendre par choroïde la réunion de la choroïde proprement dite et de la couche épithéliale pigmentaire de la rétine).

Souvent, l'anneau complet n'existe pas ; la partie nasale de la papille est dépourvue de lignes blanche ou noire, seule la portion temporale présente un *croissant blanc* et souvent aussi un *crois-*

sant noir. Le croissant blanc, comme l'anneau complet, est scléral ; le croissant noir est dû à la choroïde (pourvue du pigment rétinien).

Dans quelques cas, on peut distinguer trois croissants successifs : un croissant blanc scléral ; un croissant blanc jaunâtre ou brunâtre choroïdien ; un croissant noir pigmentaire (pigment réti-

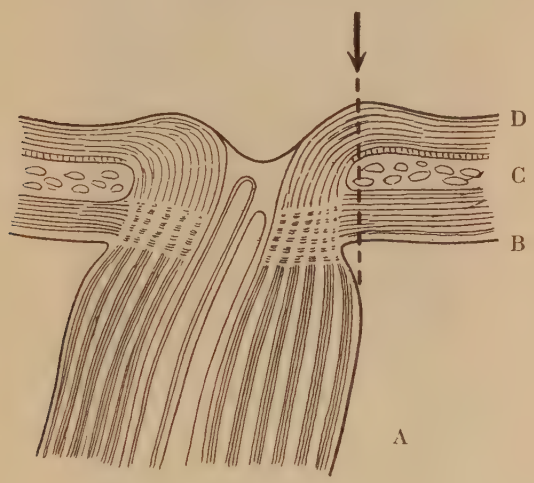

Fig. 29. — Coupe de la papille optique (schéma). A, nerf optique ; B, sclérotique ; C, choroïde ; D, rétine. On voit qu'une petite portion de sclérotique et de choroïde déborde en dedans le pointillé qui prolonge la flèche.

nien). Ces particularités se trouvent souvent exagérées dans la myopie (V. fig. 30 et fig. 31).

On cherche à expliquer l'existence de ces croissants temporaux de la papille normale.

Le canal scléro-choroïdien est taillé obliquement dans les parois du globe ; les parois du canal sont obliques d'arrière en avant et de dedans en dehors. Dans ces conditions, les strates successives de la partie interne du canal se trouvent cachées pour l'observateur de la papille tandis que les strates successives du canal sont visibles du côté temporal (V. fig. 30 et 31). Plus l'inclinaison du canal est accentuée, plus les strates successives du canal s'étalent et plus l'anneau scléral est accentué.

Dans la figure 29, on peut distinguer un croissant scléral, un croissant choroïdien et même un bord pigmentaire. Dans la figure 31, les croissants, comme l'inclinaison du canal, sont plus

accentués, mais une pareille inclinaison du canal ne se rencontre guère à l'état normal, elle est au contraire fréquente dans la myopie.

Fig. 30. Aspect ophtalmoscopique du fond de l'œil dans la myopie. Croissant myopique.

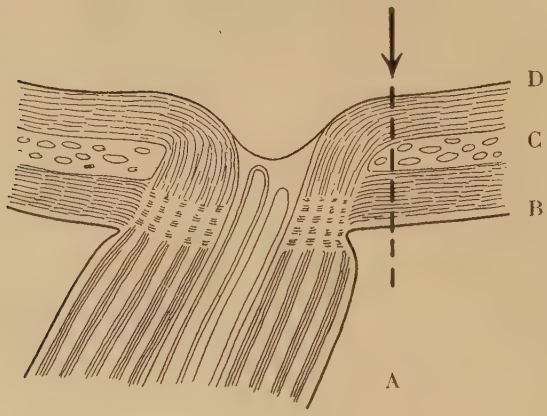

Fig. 31. — Coupe de la papille optique dans la myopie (schéma). A, nerf optique ; B, sclérotique ; C, choroïde ; D, rétine. On voit que la sclérotique et la choroïde débordent en dedans le pointillé qui prolonge la flèche.

C'est là une explication qui semble correspondre à la réalité pour un certain nombre de cas, mais je ne pense pas qu'il soit nécessaire d'invoquer toujours la direction oblique du canal scléro-

choroïdien. La sclérotique et la choroïde peuvent se laisser voir sur le bord de la papille. Il suffit, en effet, pour produire le croissant blanc, que la choroïde se porte moins en dedans que la sclérotique, ou bien que la choroïde et le pigment s'atrophient dans le voisinage du nerf optique.

En somme, le croissant blanc résulte de ce que, dans son étendue, la choroïde et le pigment font défaut, ils ne recouvrent plus ou ne recouvrent qu'imparfaitement la sclérotique.

Fig. 32. — Excavation physiologique.

Pour expliquer ce fait on donne quelques explications : *a*) la pénétration oblique du nerf optique et l'inclinaison oblique de la paroi externe du canal scléro-choroïdien ; *b*) l'absence anatomique ou pathologique de choroïde et de pigment rétinien dans la zone du croissant.

La première explication convient au croissant de l'œil normal et aux croissants peu accentués des faibles myopies, mais elle n'est plus de mise pour expliquer les larges croissants des myopies fortes.

La papille, dans son ensemble, est plate, située dans le même plan que la rétine. Mais, très souvent à son centre il existe une petite dépression en forme d'entonnoir ; cela vient de ce que les fibres du nerf optique se séparent pour s'épanouir un peu avant d'avoir atteint le niveau de la rétine. Au fond de cet entonnoir, on aperçoit souvent le pointillé gris de la lame criblée. Les vais-

seaux centraux de la rétine émergent de cette excavation, d'où son nom d'*entonnoir vasculaire*.

Quelquefois il existe une dépression plus grande dite *excavation physiologique* (fig. 30). Elle occupe la moitié externe de la papille ; à son niveau, on voit, avec netteté, sur un fond plus blanc, le pointillé gris de la lame criblée. La coloration blanche de la moitié externe de la papille fait contraste avec celle de la moitié interne non excavée de la papille. Les vaisseaux suivent le côté interne de l'excavation.

Les *vaisseaux centraux* du nerf optique émergent au centre de la papille, et, aussitôt, s'incurvent, se ramifient dans la rétine. Artères et veines suivent un trajet analogue mais pas identique ; elles se distinguent, en tout cas, facilement les unes des autres. Les artères sont plus claires, plus minces et plus rectilignes ; les veines sont plus sombres, plus grosses et plus sinueuses.

Macula. — Elle se trouve située à deux diamètres papillaires du bord temporal de la papille. Il est bon de connaître l'emplacement de la macula, car la macula saine est souvent peu visible à l'ophtalmoscope ; ses lésions, au contraire, se voient, d'ordinaire, avec facilité.

Vue à l'image droite, la macula forme, sur le fond rouge de l'œil, une tache un peu plus sombre. Au centre de cette tache apparaît un point brillant très petit, la fosse centrale.

A l'image renversée, on voit encore une tache foncée maculaire, mais on ne perçoit guère le point brillant formé par la fosse centrale. Dans certains cas, et particulièrement chez les jeunes sujets, on peut voir une ligne circulaire, blanche, brillante, très fine, qui entoure la tache sombre maculaire.

Rétine. — En réalité, la rétine est invisible puisqu'elle est transparente ; ses vaisseaux seuls (les vaisseaux centraux du nerf optique et leurs ramifications) sont visibles et nous permettent de juger de sa situation.

Le fond de l'œil, en dehors de la papille, présente une teinte rouge uniforme qui est due à la tunique vasculaire, la choroïde.

L'uniformité de coloration vient de ce que l'épithélium pigmentaire forme, en avant de la choroïde, un voile qui empêche de distinguer les vaisseaux, et fond, en une nappe uniforme, le réseau vasculaire de la choroïde.

La richesse de la couche pigmentaire influe sur la teinte du fond de l'œil. Chez les sujets bruns, à couche pigmentaire dense, le fond de l'œil est rouge sombre ; chez les blonds, pauvres en pigment, il est rose pâle. Quand la couche pigmentaire épithéliale est peu dense en pigment, on peut apercevoir les vaisseaux choroïdiens ; le fond de l'œil n'a plus la même teinte rouge uniforme ; on voit des taches plus foncées entourées de bandes plus claires et plus rouges ; les taches sont formées par le pigment choroïdien, les bandes rouges plus claires qui les entourent sont les vaisseaux choroïdiens. Il faut se garder de prendre ces taches sombres intervasculaires pour des lésions pathologiques.

Dans certains yeux, le pigment, beaucoup plus rare encore, laisse voir avec netteté le réseau vasculaire de la choroïde, recouvert sur un plan antérieur par les vaisseaux rétiniens. Cet aspect est surtout très net chez les albinos dont les yeux sont totalement dépourvus de pigment.

EXAMEN SUBJECTIF DU FOND DE L'ŒIL

Cet examen a pour but d'explorer la sensibilité ou valeur fonctionnelle du nerf optique et de la rétine.

La rétine maculaire ou centrale, très différente dans ses fonctions de la rétine périphérique, doit être explorée séparément.

EXAMEN DE LA VISION CENTRALE

Vision centrale pour les formes.

(*Acuité visuelle centrale*)

L'œil normal possède la faculté de distinguer les objets, à condition qu'ils ne soient ni trop petits, ni trop éloignés. Ce pouvoir de différenciation que possède l'œil et plus particulièrement la rétine, c'est l'*acuité visuelle*.

Pour qu'un œil normal puisse distinguer un objet et en reconnaître la conformation, il faut que cet objet vienne faire sur la rétine une image suffisamment grande. Il faut que l'angle visuel sous lequel est vu l'objet ne soit pas au-dessous de 1′ environ (fig. 33) ; il faut que l'angle sous lequel sont vus les objets b k F soit

égal ou plus grand que 1′ environ. Comme le montre le schéma, la distance n'a pas d'importance pourvu que l'angle sous lequel est vu l'objet reste égal à 1′ au moins. Naturellement, plus l'objet est éloigné, plus ses dimensions doivent être grandes. Les objets b k F, de grandeurs différentes, viennent faire sur la rétine, en *mn*, une image de même grandeur.

L'acuité visuelle n'est pas absolument la même pour tous les yeux normaux. L'angle de 1′ environ est une mesure conventionnelle qui convient à la moyenne des yeux normaux. Dans la pra-

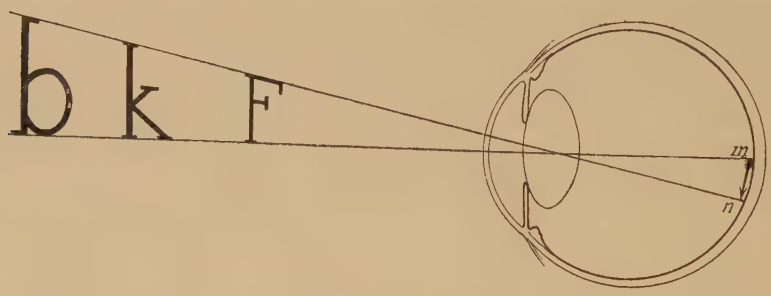

Fig. 33 — Les lettres b k F, de grandeurs différentes, sont vues sous le même angle et vont faire sur la rétine, en *m n*, une image de même grandeur.

tique, pour la mesure de l'acuité visuelle, on se sert d'objets variés de diverses grandeurs et particulièrement de caractères d'imprimerie placés à une distance déterminée, invariable.

Ces caractères sont imprimés sur un carton blanc, qui porte le nom d' « échelle typographique » (fig. 34). Les chiffres aux extrémités de chaque ligne, indiquent la distance à laquelle la ligne devrait être lue par un œil d'acuité visuelle normale.

Pour prendre l'acuité visuelle, l'échelle est placée à 5 mètres du sujet en observation. Celui-ci lit les lettres de l'échelle en commençant par les plus grandes. Bientôt il s'arrête, parce que sa vision, insuffisante, ne lui permet pas de lire les petites lettres de l'échelle. La mesure de son acuité visuelle est donnée par la dernière ligne qu'il a pu lire, par la fraction marquée à l'extrémité droite de cette ligne, ou par une fraction ayant comme numérateur la distance (5 mètres), à laquelle se trouve le sujet. et, comme dénominateur, la distance marquée au-dessus de la ligne.

Supposons que le malade placé à 5 mètres, lise la quatrième ligne du tableau ; l'acuité visuelle (V) sera :

$$V = 1/5 \text{ ou } 5/20.$$

Il est des cas dans lesquels le malade, placé à 5 mètres, ne parvient pas à lire les plus grosses lettres de l'échelle. On demande alors au sujet de se rapprocher du tableau. Si, à moitié chemin, 2 m. 50, il lit la première lettre du tableau, son acuité visuelle est de 2,50/50 ou 1/20, deux fois moindre que si cette même lettre était lue à 5 mètres.

Quand le malade, à aucune distance, ne peut voir la plus grosse lettre du tableau, on a recours à des moyens d'appréciation plus grossiers. Par exemple, on recherche à quelle distance le sujet compte les doigts de la main. Si la vision est plus faible encore, on s'efforce d'estimer la vision restante en recherchant si le malade « voit l'ombre de la main », s'il « distingue une lumière à telle distance », s'il « localise les fenêtres », enfin, s'il « distingue le jour de la nuit ». Quand ces épreuves sont négatives, il y a cécité absolue.

Pour l'acuité visuelle réelle, c'est-à-dire la sensibilité rétinienne centrale, il faut, bien entendu, éliminer les causes de trouble qui résultent de l'existence, très fréquente, d'un vice de réfraction. Il convient donc, pour prendre l'acuité visuelle d'un amétrope, de commencer par corriger son vice de réfraction (myopie, hypermétropie, astigmatisme). L'œil dont on mesure l'acuité visuelle avec l'échelle optométrique à distance, doit toujours être muni de son verre correcteur.

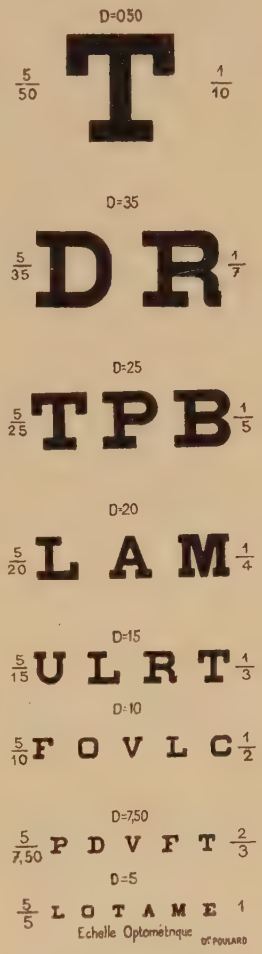

Fig 34. — Echelle typographique.

Au lieu de l'échelle optométrique pour vision de loin, on peut, avec moins de précision, se servir de l'échelle optométrique pour vision de près.

Cette échelle est construite pour la lecture à 30 centimètres. Le malade, un œil oblitéré, et se maintenant à la distance réglementaire de l'échelle, lit les caractères les plus fins qu'il peut perce-

voir. Chaque groupe de caractères porte l'indication de l'acuité visuelle correspondante. L'usage successif des deux échelles pour voir au loin et pour voir au près, permet de prendre l'acuité visuelle d'une manière suffisamment précise dans la pratique médicale générale. L'ophtalmologiste se sert toujours de l'échelle à distance, en faisant la correction des vices de réfraction.

Vision centrale pour les couleurs

(*Scotomes centraux pour les couleurs*).

Dans certaines maladies, la macula peut être atteinte isolément ; elle devient incapable de voir le détail de l'objet qu'elle fixe ; elle perd, en particulier, la faculté de distinguer la couleur de l'objet fixé.

Si on place devant l'œil un petit objet coloré, il n'est point perçu par l'œil en fixation ; mais sa couleur est vue dès que l'objet est déplacé dans le champ visuel, en dehors du point de fixation.

La rétine centrale peut être atteinte de cécité ou d'amblyopie pour une, pour plusieurs ou pour toutes les couleurs. On dit alors qu'il y a scotome central pour le vert, le rouge, etc., ou pour toutes les couleurs. Il y a même scotome central pour le blanc, quand la macula ne perçoit rien. Le scotome est, dans ces conditions, absolu.

Le scotome central s'accompagne toujours d'une diminution de l'acuité visuelle centrale plus ou moins grande. Cette diminution dépend de l'intensité du scotome, de l'importance des lésions maculaires.

Examen de la vision centrale : Divers procédés permettent d'examiner la vision centrale, ou, pour employer une expression usuelle, de rechercher le scotome central.

On peut se servir d'une plaque métallique, de couleur noire, présentant, en son centre, un petit orifice circulaire ou carré. Le malade, un œil oblitéré, regarde l'orifice de la plaque noire. Pendant que l'œil est ainsi immobilisé en fixation, on fait passer derrière l'orifice des papiers colorés de diverses couleurs : blanc, rouge, vert, etc. Si le vert seul n'est pas reconnu, il y a *achromatopsie centrale* ou *scotome central pour le vert ;* si aucune des couleurs, même la blanche, n'est perçue, il y a *anopsie centrale* ou *scotome absolu.*

Pour contrôler l'existence réelle d'un scotome central, il est utile de compléter l'examen par l'épreuve suivante. Le malade

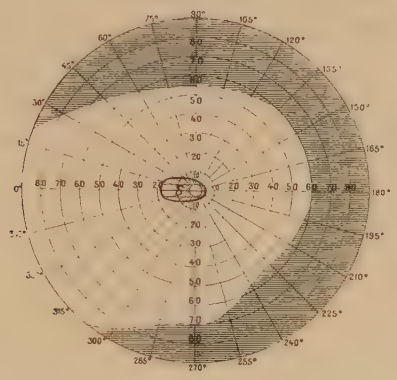

Fig. 35. — Scotome central pris au périmètre.

est invité à fixer le nez de l'observateur. Pendant que l'œil est en fixation, la plaque noire munie de son index coloré est portée un

Fig. 36. — Recherche du scotome central au stéréoscope.

peu en dehors du point de fixation. Le papier coloré, invisible quand il était au point de fixation, est alors perçu avec sa véritable

couleur. Il se produit là un phénomène assez particulier : le malade voit mieux l'index coloré quand il ne le regarde pas.

C'est là une méthode pratique mais assez grossière pour la recherche du scotome central. Elle peut se faire avec précision à l'aide du périmètre et du stéréoscope.

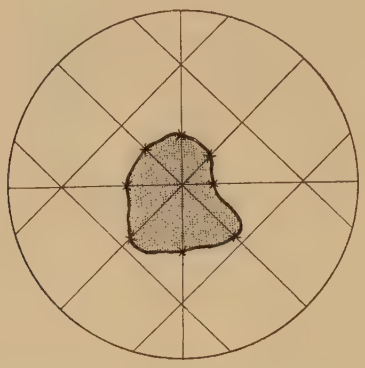

Fig. 37. — Scotome central délimité au stéréoscope.

On se sert du périmètre de la manière habituelle, en promenant l'index coloré de la périphérie vers le centre ; sur chaque méridien, on note le degré de l'arc où la couleur de l'index cesse d'être perçue, et on reporte cette donnée sur le schéma. On détermine ainsi la forme et l'étendue du scotome (fig. 35).

On peut également se servir du stéréoscope (fig 36 et 37). Le malade en examen, voit les deux schémas du carton fusionnés en un seul ; par suite de cette fusion, les yeux et les maculas sont bien immobilisés sur le centre du schéma de fusion. Avec des index blancs ou colorés, on explore chacun des deux schémas, en promenant l'index de la périphérie vers le centre. Ce procédé d'examen par le stéréoscope, est plus précis et plus facile que l'examen périmétrique.

Si on voulait explorer la sensibilité maculaire à la lumière, on procéderait de la même façon que pour la sensibilité aux couleurs, en employant comme index, des tons gris allant du noir au blanc, ou encore un ton gris dont on fait varier l'éclairage.

EXAMEN DE LA VISION PÉRIPHÉRIQUE

(*Champ visuel*)

Champ visuel : Lorsque nous regardons un objet, nous dirigeons vers cet objet notre rétine centrale, notre macula. C'est elle qui, très sensible, nous fait distinguer, d'une manière précise, l'objet que nous regardons. Mais, en dehors de l'objet fixé, regardé, et vu nettement, l'œil immobile, perçoit, dans un grand espace, les objets autour du point de fixation. Ces objets sont vus moins nets que l'objet fixé, car ils font impression sur les parties périphériques, bien moins sensibles, de la rétine. L'étendue de l'espace que l'œil, immobile en fixation, peut ainsi embrasser, autour du point de fixation, autour de la ligne visuelle, est, ce qu'on appelle : le *champ visuel.*

Le champ visuel comprend donc une portion de l'espace en forme de cône ayant son sommet à l'œil (fig. 38). Les sections de ce cône, perpendiculaire à la ligne visuelle, sont d'autant plus grandes qu'elles sont faites en un point plus éloigné de l'œil. La forme d'une de ces sections est représentée sur le schéma (fig. 39).

Limite périphérique du champ visuel.

Examen du champ visuel

Pour déterminer l'étendue du champ visuel, on se sert d'un appareil appelé le *périmètre* (fig. 40).

Il est formé par un demi-anneau, uniformément noir, sur sa face concave gradué en degrés sur sa face convexe. Le 0 est au sommet de l'arc, 90 degrés aux extrémités. Cet arc peut tourner autour de son axe de façon à engendrer une hémisphère. Au sommet de l'arc se trouve un disque, mobile avec l'arc ; sur ce disque on applique un schéma de champ visuel normal, sur lequel on inscrit la forme et l'étendue du champ visuel observé. Sur une seconde colonne se trouve une mentonnière mobile, destinée à recevoir le menton du malade, et disposée de façon que l'œil observé occupe le centre de l'arc périmétrique.

L'observateur, tient à la main une baguette noire à l'extrémité de laquelle est fixé un index blanc ou coloré (fig. 41). L'arc périmétrique est d'abord placé horizontalement ; le malade, ayant un œil oblitéré, fixe de l'autre œil le sommet de l'arc.

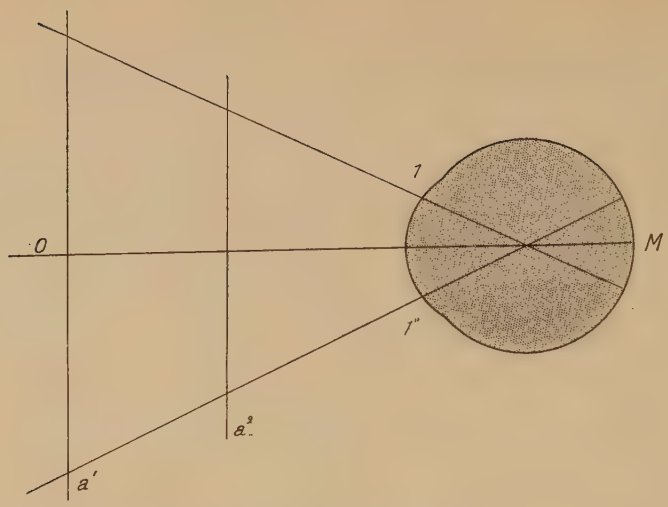

Fig. 38. — *Champ visuel* : M, macula ; OM, ligne visuelle ; 1 1'', lignes marquant la périphérie du champ visuel ; a^1 a^2, sections dans le champ visuel.

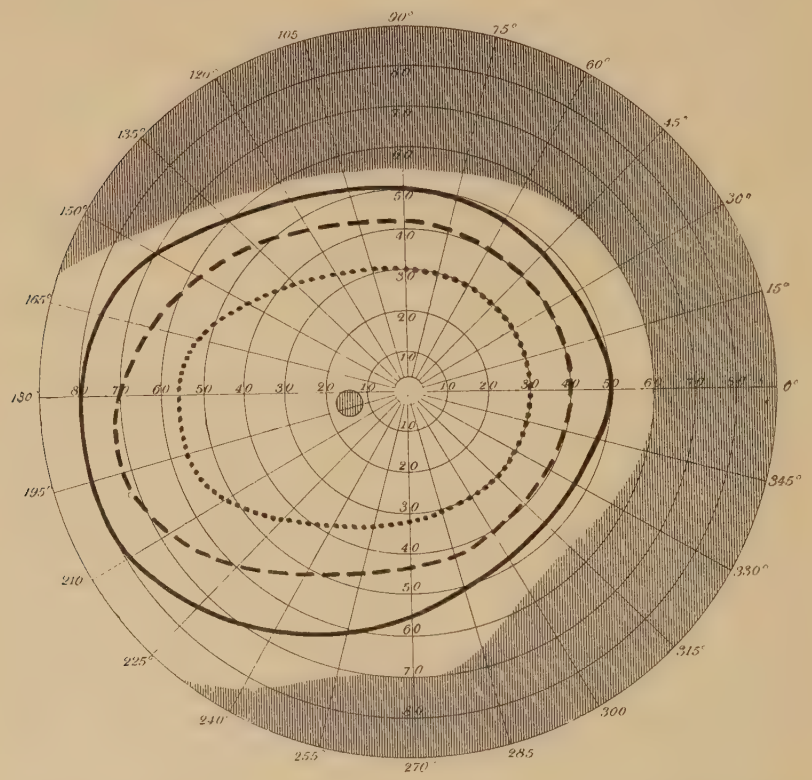

Fig. 39. — *Schéma du champ visuel normal.* Ligne pleine : étendue du champ visuel pour le bleu ; ligne de traits - - - : étendue du champ visuel pour le rouge ; ligne de points . . . : étendue du champ visuel pour le vert.

On porte l'index à l'une des extrémités de l'arc, par exemple du côté temporal. L'œil ne perçoit rien ; on avance l'index doucement sur la face concave de l'arc en se dirigeant vers le point de fixation. Bientôt, l'observé perçoit l'index. Cette perception a lieu au moment précis où l'index pénètre dans le champ visuel. On note alors le degré de l'arc auquel se trouve l'index curseur, et on

Fig. 40. — Périmètre.

reporte la mesure sur le schéma. Par exemple, si le curseur est perçu à 60 degrés, on marque sur le schéma (fig. 42) un point en *a*.

L'arc périmétrique est ensuite placé dans un autre méridien, à 45 degrés par exemple. L'index, cheminant de la même manière, de la périphérie vers le centre, est perçu au degré 60. On fait sur le schéma une marque en *b*.

On explore ensuite de la même manière divers autres méridiens ; on détermine ainsi les points *c*, *d*, *e*, *f*, *g*, *h*. Il suffit alors de joindre par une ligne circulaire toutes les marques ainsi faites sur le schéma, pour obtenir, mesurée en degrés, la limite périphé-



Fig. 41. — Prise du champ-visuel au périmètre.

rique du champ visuel. C'est ainsi que, dans le cas actuel, ces limites périphériques sont moins étendues qu'à l'état normal ; il y a rétrécissement du champ visuel.

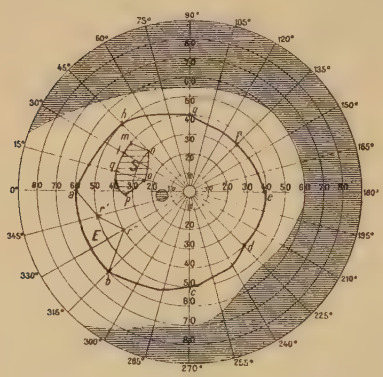

Fig. 42. — Lacune dans le champ visuel périphérique.
Rétrécissement du champ visuel, obtenu par la réunion des points *a*, *b*, *c*, *d*, *e*, *f*, *g*, *h*. Encoche du champ visuel, en E. Scotome en S.

Dans certaines affections du nerf optique, le champ visuel ne présente à sa périphérie que des irrégularités locales, des encoches peu étendues mais souvent profondes. Elles passeront inaperçues si on se contente d'explorer le champ visuel dans un petit nombre de méridiens, par exemple dans les méridiens à 45 degrés d'intervalle. Pour affirmer catégoriquement l'intégrité du champ visuel, un examen plus serré est indispensable ; il faut que l'intervalle entre les méridiens explorés ne dépasse pas

20 degrés. La figure 42 montre que l'encoche ar'' $r''b$ serait méconnue si on explorait seulement les méridiens distants de 45 degrés.

Champ visuel en deçà de ses limites périphériques.

Recherches des lacunes

La simple détermination des limites périphériques ne permet pas de se rendre compte de l'état exact du champ visuel. Quelquefois, les limites périphériques sont intactes, tandis qu'il existe, entre elles et le point de fixation, des espaces au niveau desquels un objet n'est point perçu par la rétine (fig. 42).

Dans ces conditions, l'index, qui chemine de la périphérie au centre, est perçu à son entrée dans le champ visuel, mais il disparaît bientôt pour reparaître ensuite. Au moment de sa disparition, il a traversé une zone au niveau de laquelle les objets ne sont point perçus par la rétine. Cette zone, cette portion du champ visuel au niveau de laquelle manque la perception des objets, est appelée *scotome* ou *lacune* du champ visuel.

Pour déterminer le siège ou l'étendue de ce scotome, il suffit de noter les points où l'index disparaît et réapparaît. Il convient de faire la même expérience dans plusieurs méridiens, en notant chaque fois le point de disparition (entrée dans le scotome) et le point de réapparition (sortie du scotome).

En joignant ensuite, sur le schéma, par une ligne circulaire les marques ainsi faites, on obtient la représentation graphique exacte de l'étendue et de la forme du scotome.

Sensibilité de la rétine pour les formes, pour les couleurs et pour la lumière.

La faculté dissociatrice, l'acuité visuelle pour les formes de la rétine périphérique est si faible, en comparaison de la sensibilité centrale, qu'en aucun point de son étendue, elle ne peut distinguer la forme des lettres.

Pour cette raison, on s'est servi, comme index, de points noirs sur fond blanc, plus ou moins gros et plus ou moins écartés l'un de l'autre. Ce procédé n'est guère utilisable en pratique.

Un procédé moins scientifique, mais plus pratique, consiste à employer des index de plus en plus petits, de trois, de deux ou

de un millimètre de côté. Avec ce procédé on peut constater facilement une diminution de la sensibilité rétinienne périphérique. Une rétine de sensibilité affaiblie peut apercevoir un index de 5 millimètres, et être incapable de voir un index de 2 millimètres.

Cela permet de constater l'existence, dans le champ visuel, de lacunes ou *scotomes relatifs*. On les oppose aux *scotomes absolus*, au niveau desquels les grands index eux-mêmes passent inaperçus.

Si la rétine périphérique est peu sensible aux formes, elle l'est beaucoup plus aux couleurs. Il arrive souvent que le champ visuel, restant normal pour le blanc, se montre rétréci pour les couleurs ; le rétrécissement pour les couleurs ne suit pas toujours le rétrécissement du champ visuel pour le blanc.

L'examen du champ visuel pour les couleurs se fait comme l'examen du champ visuel pour le blanc ; il suffit de remplacer, sur le curseur, l'index blanc par un index coloré.

L'exploration de la sensibilité périphérique à la lumière ne se fait guère dans la pratique habituelle.

Tels sont les procédés d'examen subjectif, d'ailleurs très simples et précis, à l'aide desquels on explore les différentes parties de la rétine, et, par suite, toute la voie optique sensorielle, depuis son origine au niveau du globe oculaire jusqu'à sa terminaison dans l'écorce occipitale.

CHAPITRE III

AFFECTIONS DE LA CONJONCTIVE

EXAMEN DE LA CONJONCTIVE

Il est indispensable, pour reconnaître les affections de la conjonctive, d'explorer méthodiquement ses diverses parties. C'est chose facile pour la petite portion de conjonctive bulbaire visible dans l'ouverture de la fente palpébrale. Mais, la plus grande et la plus importante portion de la conjonctive reste cachée derrière les paupières et ne peut être vue si on ne prend pas certaines dispositions (fig. 43).

Examen de la conjonctive bulbaire. — Pour voir les parties de la conjonctive bulbaire qui se cachent derrière les paupières, on tire ou on maintient la paupière avec le doigt tandis que le globe oculaire se porte en sens opposé. On retient en haut la paupière supérieure pendant que le sujet en examen regarde en bas : la conjonctive bulbaire supérieure se montre à l'observateur. Pour voir la conjonctive bulbaire inférieure, on retient la paupière inférieure pendant que le malade regarde en haut. On procède d'une manière analogue pour voir les parties externe et interne de la conjonctive bulbaire ; on retient les commissures tandis que l'œil se porte en sens opposé de la traction.

Examen de la conjonctive palpébrale. — La chose est facile pour la conjonctive palpébrale inférieure et du cul-de-sac inférieur, en raison de la moindre profondeur de ce cul-de-sac et de la plus grande souplesse de la paupière inférieure.

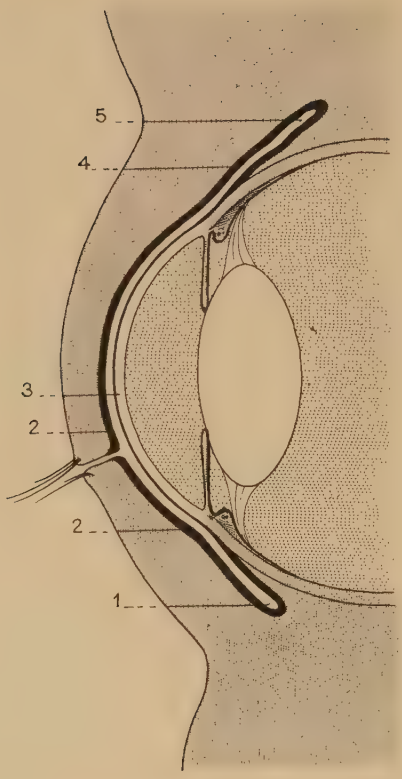

Fig 43. — Conjonctive. Schéma indiquant la disposition de la conjonctive, qui est indiquée par un trait noir épais s'amincissant à la surface de la cornée. 1, cul-de-sac conjonctival inférieur ; 2, conjonctive ; 3, cornée ; 4, conjonctive bulbaire ; 5, cul-de-sac supérieur.

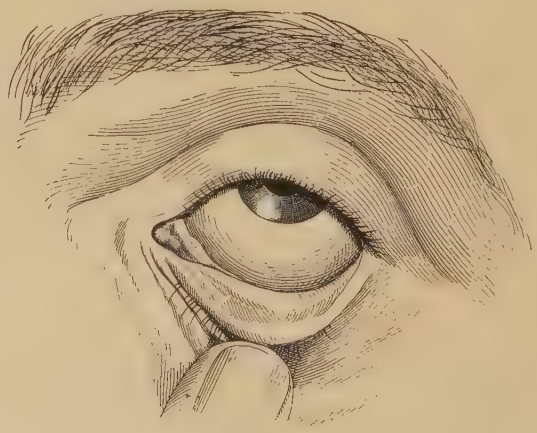

Fig. 44. — Examen de la conjonctive : Le doigt retient la paupière inférieure en bas, tandis que l'œil regarde en haut. La conjonctive inférieure apparaît.

Une simple traction en bas sur la paupière inférieure suffit à montrer la conjonctive palpébrale. Si on demande en même temps au malade de regarder en haut, le cul-de-sac inférieur apparaît et se développe sous le regard du médecin (fig. 44).

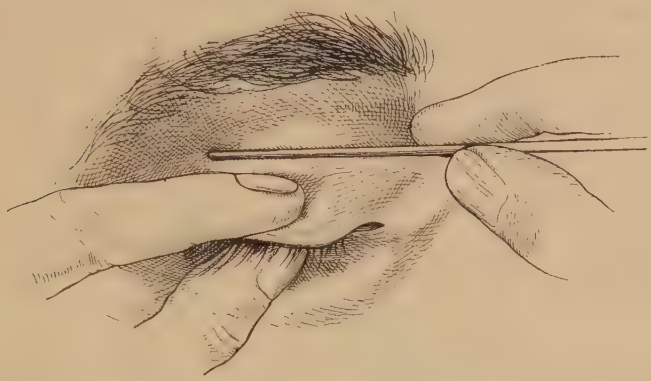

Fig. 45. — Examen de la conjonctive Retournement de la paupière supérieure (1er temps).

Il est plus difficile de voir la conjonctive palpébrale supérieure, en raison de la structure plus ferme de la paupière (tarse) et de la profondeur plus grande du cul-de-sac supérieur. Il est indispen-

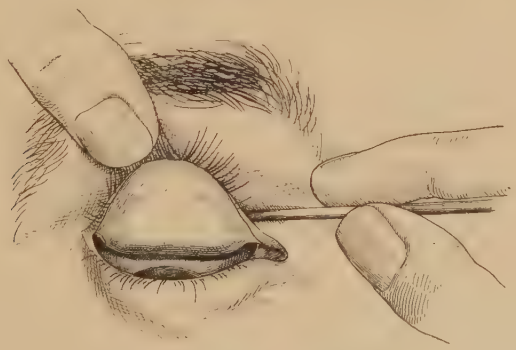

Fig. 46. — Examen de la conjonctive : Retournement de la paupière supérieure (2e temps).

sable de pratiquer une petite manipulation assez délicate : le retournement de la paupière supérieure.

On demande au malade, et c'est là le point important, de regarder fortement en bas. Prenant ensuite les cils ou le bord palpébral de la paupière supérieure entre le pouce et l'index de la

main gauche, on place sur la paupière supérieure l'extrémité d'un stylet ou d'une baguette de verre disposée parallèlement au bord libre de la paupière, et longeant le bord supérieur du tarse (fig. 45). Tandis que le stylet appuie doucement sur la paupière et le bord supérieur du tarse, comme s'il voulait le

Fig. 47. — Examen de la conjonctive : Manière de tenir les enfants pour l'examen des yeux.

pousser en bas, la main gauche tire le bord palpébral en avant puis en haut. Par suite de cette double action, le tarse bascule ; son bord supérieur, poussé par le stylet, vient en bas, son bord inférieur porté par la main gauche vient en haut ; la paupière se trouve retournée (fig. 46).

Le tarse apparaît, recouvert par la conjonctive ; on voit même par transparence, quand la conjonctive est saine, les grosses glandes tarsiennes de Meibomius.

Pour voir le cul-de-sac conjonctival supérieur, il faut, gardant la paupière retournée, demander au malade de regarder en bas avec plus de force encore. On voit alors (et plus particulièrement quand la conjonctive est malade et tuméfiée) la conjonctive du

cul-de-sac s'échapper au-dessous du tarse et s'étaler sous le regard de l'observateur.

L'examen de la conjonctive des enfants se fait de la même manière. Mais, les tout petits ou les indociles doivent être maintenus solidement. Une bonne manière consiste à tenir la tête de l'enfant entre les deux genoux, tandis que les mains et les pieds sont confiés à un aide (fig. 47). De cette façon, le médecin garde ses deux mains libres pour l'examen des yeux.

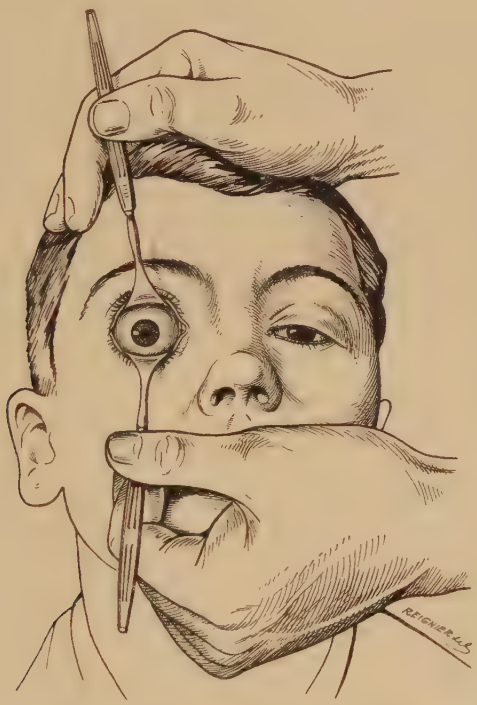

Fig. 48. — Manière d'utiliser les écarteurs palpébraux pour l'examen de l'œil.

Dans certains cas de fermeture violente et spasmodique des paupières, il faut recourir aux releveurs ou écarteurs (fig. 48). Mais cela est utile surtout pour l'examen de la cornée.

Les écarteurs sont introduits sous la paupière supérieure et au besoin sous la paupière inférieure, d'une manière douce, en glissant au-dessous de la paupière et en évitant avec grand soin de leur faire prendre contact avec la cornée qui est fragile.

HYPERHÉMIE DE LA CONJONCTIVE

L'hyperhémie de la conjonctive offre, comme principale manifestation, un changement de coloration de cette membrane qui devient rouge. En même temps qu'elle rougit, la conjonctive perd sa transparence, et s'épaissit par suite d'un certain degré d'infiltration séreuse, interstitielle. L'hyperhémie peut s'étendre à toute la muqueuse conjonctivale ou se localiser, plus ou moins exactement, à la conjonctive des paupières, des culs-de-sac ou du globe oculaire.

Hyperhémie de la conjonctive palpébrale. — Dans l'hyperhémie légère de la conjonctive palpébrale, il y a augmentation de volume des vaisseaux qui cheminent entre les glandes de Meibomius, encore visibles par transparence à travers la conjonctive modérément rouge. Dans l'hyperhémie plus accentuée, les réseaux capillaires s'injectent et donnent une coloration rouge diffuse ; il s'y joint un peu de tuméfaction par exsudation interstitielle et un trouble plus marqué, ne laissant voir que difficilement les glandes de Meibomius.

Hyperhémie des culs-de-sac. — L'hyperhémie des culs-de-sac est très analogue à celle de la conjonctive palpébrale : teinte rouge diffuse, remplaçant la coloration pâle habituelle ; épaississement de la muqueuse et accentuation des plis ; diminution de la transparence.

Hyperhémie de la conjonctive bulbaire. — L'hyperhémie de la conjonctive bulbaire peut présenter des variations d'aspect qui s'expliquent par les particularités de vascularisation de ces régions (fig. 49) : 1° Double source du sang qui circule dans le réseau conjonctival : *source ciliaire*, antérieure, très limitée, voisine du limbe ; *source palpébrale*, postérieure, plus étendue ; 2° Existence de deux réseaux vasculaires superposés, l'un superficiel, *conjonctival*, l'autre profond, *épiscléral*.

L'hyperhémie du bulbe de l'œil, peut, en effet, atteindre le réseau conjonctival seul, le réseau épiscléral seul ou les deux à la fois ; l'hyperhémie conjonctivale peut porter sur la zone de vascularisation ciliaire, sur la zone de vascularisation palpébrale ou sur les deux à la fois.

Hyperhémie conjonctivale bulbaire : Les vaisseaux de la conjonctive, très rouges, se voient avec netteté sur le fond blanc de la sclérotique sous-jacente. Ils forment un réseau peu serré dont on peut distinguer les mailles, ils sont mobiles sur la sclérotique avec la conjonctive elle-même. Comme la conjonctive palpébrale et celle des culs-de-sac, la conjonctive bulbaire peut se tuméfier et perdre une partie de sa transparence.

Hyperhémie conjonctivale périkératique : En avant, au niveau du limbe, l'injection conjonctivale isolée, donne un réseau beaucoup plus fin de petits vaisseaux rouges, superficiels, radiés, formant des anses convexes tournées vers la cornée (injection conjonctivale périkératique).

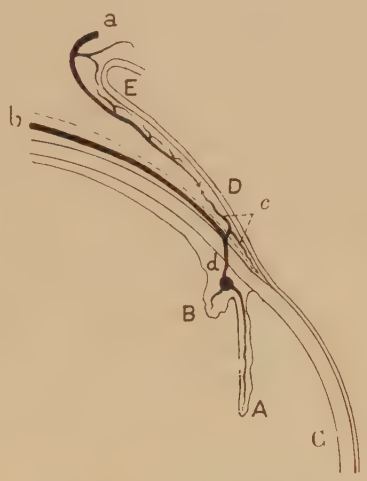

Fig. 49. — Vascularisation du segment antérieur de l'œil : *a*, artères conjonctivales postérieures ; *b*, artères ciliaires antérieures ; *c*, artères conjonctivales antérieures ; *d*, grand cercle artériel de l'iris ; A, iris ; B, corps ciliaire ; C, cornée ; D, conjonctive bulbaire ; E, cul-de-sac conjonctival.

Injection épisclérale bulbaire (sous-conjonctivale, profonde) : Taches foncées, diffuses, de couleur lie de vin, rosé ou violet pâle, à la surface desquelles on peut faire glisser la conjonctive bulbaire. On ne reconnaît point les mailles d'un réseau. Cette vascularisation épisclérale peut exister sans la vascularisation conjonctivale, dont il faut la distinguer. Mais, elles peuvent coexister. On voit alors un plan de vaisseaux conjonctivaux rouges, réticulés, mobiles, reposant sur une tache diffuse, foncée, immobile, de vascularisation épisclérale (injection épisclérale bulbaire).

Injection épisclérale périkératique : En raison de l'origine commune (artères ciliaires courtes antérieures) des vaisseaux épiscléraux et conjonctivaux du limbe, l'injection épisclérale périkératique s'accompagne presque toujours d'injection conjonctivale périkératique (la réciproque n'est pas vraie). Cette vascularisation périkératique, à la fois superficielle et profonde, forme, autour de la cornée, un anneau rouge, un peu foncé, de 4 à 5 millimètres de large. Il est constitué par deux plans vasculaires super-

posés, l'un superficiel conjonctival, l'autre profond épiscléral. Les vaisseaux conjonctivaux superficiels, rouges, droits, radiés par rapport au centre de la cornée, forment un réseau très fin, bien visible à la loupe (injection conjonctivale). Ce réseau superficiel repose sur une zone sous-jacente plus foncée, plus uniforme, et qui résulte d'une augmentation du calibre des vaisseaux ciliaires antérieurs (injection épisclérale). Dans certains cas plus intenses, l'injection dépasse le voisinage de la cornée et s'étend au réseau épiscléral du bulbe. On voit alors, à travers la conjonctive bulbaire, les vaisseaux épiscléraux gonflés, violacés, immobiles. A un degré plus accentué encore, tous les systèmes vasculaires du segment antérieur du globe, profonds (épiscléraux) et superficiels (conjonctivaux), s'injectent. Il n'existe plus alors d'anneau périkératique bien limité. Il y a hyperhémie de tout le segment antérieur du globe oculaire, du limbe au cul-de-sac.

Valeur sémiologique. — L'hyperhémie ou injection conjonctivale se montre avec une extrême fréquence et dans les affections les plus variées.

Elle peut être provoquée non seulement par une affection de la conjonctive elle-même, mais encore par une affection des organes sur lesquels s'applique la muqueuse conjonctivale : les paupières, le globe oculaire et ses diverses parties (iris, corps ciliaire, cornée, etc.), la glande lacrymale, la graisse de l'orbite, la capsule de Tenon.

Injection conjonctivale dans les affections des organes voisins de la conjonctive. — La vascularisation qui accompagne ces diverses affections présente souvent des caractères particuliers qui seront étudiés à propos de chacune d'elles. Une affection des paupières donne une vascularisation localisée ou prépondérante sur la conjonctive palpébrale ; l'iritis, la kératite, une injection périkératique ; la panophtalmie, une injection de toute la conjonctive bulbaire, etc.

Injection dans les affections de la conjonctive. — Presque toutes les maladies de la conjonctive, infectieuses ou non infectieuses (traumatisme, brûlure, etc.), donnent de l'injection conjonctivale. Son aspect varie souvent aussi avec la nature de l'affection conjonctivale (Voir les conjonctivites). Localisée à la conjonctive palpébrale dans l'infection diplobacillaire, elle s'étend à la conjonctive bulbaire dans les infections par le bacille de Weeks

ou le gonocoque; elle est souvent très localisée et prend une forme spéciale en pinceau ou en triangle dans la conjonctivite éruptive, etc.

Affections rares dans lesquelles l'hyperhémie conjonctivale paraît être la seule manifestation clinique. — L'hyperhémie conjonctivale par l'action de la lumière vive, artificielle ou solaire, se rencontre chez les ouvriers des fonderies, chez les personnes qui travaillent longtemps à une lumière artificielle vive ou au grand soleil. L'hyperhémie par suite d'efforts exagérés d'accommodation ou de convergence, chez les personnes atteintes d'un vice de réfraction, d'insuffisance de convergence, ou chez celles qui font des efforts trop prolongés d'accommodation. L'hyperhémie par irritation, qu'on rencontre chez les personnes qui travaillent à la poussière, chez les conducteurs d'automobile qui reçoivent en même temps dans les yeux la poussière et le vent. L'hyperhémie conjonctivale de certains alcooliques, assez fréquente et paraissant bien liée à l intoxication par l'alcool, comme l'hyperhémie du nez. L'hyperhémie dans certaines affections de la muqueuse nasale. L'hyperhémie émotive, variété rare, se développant sous l'influence d'un phénomène analogue à ce qui se passe quand « le rouge monte au visage ».

Traitement. — L'adrénaline fait disparaître *momentanément* la rougeur, mais il n'est pas démontré que l'application intempestive et fréquente de ce médicament ne puisse avoir des inconvénients. Il faut toujours rechercher les causes de l'hyperhémie et les traiter ; c'est le seul moyen de guérir définitivement.

La cocaïne à 2 0/0, employée seule, sans adrénaline, est aussi décongestive, et elle ne présente pas les inconvénients de l'adrénaline. Elle a, en outre, l'avantage de calmer l'irritation des yeux. Il ne faut l'utiliser que d'une manière intermittente.

CONJONCTIVITES

Une classification étiologique complète des conjonctivites n'est pas encore possible. Plusieurs d'entre elles résultant de causes encore mal connues ou inconnues, devraient être provisoirement maintenues en dehors de la classification. D'autre part, les classifications anatomiques en formes purulentes, catharrales et membraneuses ; en formes granuleuses, folliculaires et phlycténulaires ; en formes aiguës et chroniques, sont également défectueuses. Une même conjonctivite peut, en effet, suivant les cas, se montrer catharrale, purulente ou pseudo-membraneuse et présenter des follicules ou des phlyctènes. Ces anomalies n'empêchent pas, toutefois, que la conjonctivite gonococcique soit le plus souvent purulente, la conjonctivite à bacille de Weeks le plus souvent catharrale, la conjonctivite diphtérique presque toujours pseudo-membraneuse, ni qu'il existe une conjonctivite dont le caractère le plus constant est de produire une éruption phlycténulaire. Ces caractères anatomiques ont de la valeur, mais il leur manque la stabilité nécessaire à l'établissement d'une bonne classification. Néanmoins, pour ne pas rompre avec l'usage et pour mettre un peu de clarté dans cette étude des conjonctivites, je ferai un essai de classification à la fois anatomo-pathologique et étiologique, anatomo-pathologique dans ses grandes lignes, étiologique dans ses subdivisions, du moins dans la mesure où le permettent nos connaissances actuelles. Peu à peu, une connaissance plus complète de l'étiologie permettra de rectifier cette classification, et fera disparaître les éléments anatomiques utilisés pour l'établir.

Parmi les conjonctivites, il en est de contagieuses et de non contagieuses. Les premières présentent, toutes ou la plupart, des caractères cliniques assez différents de ceux par lesquels se manifestent les conjonctivites non contagieuses. Il est donc très rationnel d'utiliser cette différence clinique, en concordance avec une différence étiologique, pour établir une première et grande division des conjonctivites en contagieuses et non contagieuses.

Le groupe des conjonctivites contagieuses peut être subdivisé en deux :

1) Les *conjonctivites qui sécrètent*, celles dans lesquelles la surface conjonctivale produit une sécrétion *catarrhale*, *purulente* ou

pseudo-membraneuse. Il semble que, dans ce cas, l'agent infectieux, agissant à la surface de la muqueuse, amène une réaction superficielle, caractérisée par la production sur la conjonctive d'une substance catarrhale, purulente ou pseudo-membraneuse.

2) A côté de ces conjonctivites à réaction superficielle, il y en a dont la réaction est interstitielle, comme si elles résultaient d'inflammations profondes. Elles ne donnent pas en général de sécrétion, tout au plus une exsudation insignifiante. Elles amènent un épaississement de la conjonctive, une infiltration interstitielle, qui est le résultat de productions anatomiques inflammatoires dans l'intérieur des tissus sous-jacents à l'épithélium. Dans la conjonctive, comme dans le reste de l'organisme (tuberculose pulmonaire, par exemple), ces productions inflammatoires réactionnelles affectent souvent une disposition nodulaire, comme on la voit, d'une manière typique, dans la conjonctivite granuleuse.

En conséquence, j'adopterai la classification suivante :

Conjonctivites contagieuses à sécrétion (superficielles).

Conjonctivites contagieuses sans sécrétion (interstitielles).

Conjonctivites éruptives (non contagieuses).

Conjonctivites sortant des types habituels.

CONJONCTIVITES CONTAGIEUSES A SÉCRÉTION

(Superficielles)

Suivant le caractère de la sécrétion, on peut distinguer dans ce groupe trois types différents : 1° Conjonctivite muco-purulente ; 2° Conjonctivite purulente ; 3° Conjonctivite membraneuse.

CONJONCTIVITES MUCO-PURULENTES

Rappelons, une fois encore, que ce caractère (la sécrétion muco-purulente) n'est pas d'une constance absolue, que des conjonctivites d'ordinaire muco-purulentes peuvent être, quelquefois, purulentes et que des conjonctivites d'ordinaire purulentes peuvent prendre l'aspect muco-purulent. Plusieurs sortes d'infections conjonctivales peuvent revêtir ce type muco-purulent. Nous les étudierons successivement, en les plaçant par ordre de fréquence et en leur consacrant une description proportionnelle à leur importance.

Conjonctivite aiguë contagieuse.

Inflammation aiguë de la conjonctive, due à la seule présence sur la conjonctive d'un agent pathogène bien déterminé, le bacille de Wecks.

Symptômes. — Début brusque en général et par un seul œil. Un matin au réveil, les paupières sont collées. Quand, après lavage, elles s'écartent, l'œil apparaît rouge par suite d'une vascularisation réticulaire modérée de la conjonctive bulbaire ; la conjonctive palpébrale est plus vasculaire et plus rouge ; dans le cul-de-sac inférieur et dans le grand angle, on voit des filaments muco-purulents. Les sensations subjectives (picotements, brûlures) sont assez accentuées. Il y a douleur spontanée péri-orbitaire et douleur à la pression des paupières.

Le lendemain, tous ces symptômes se précisent et s'accentuent. La conjonctive palpébrale est fortement vascularisée ; quelquefois, on peut suivre les vaisseaux isolés ; plus souvent, la coloration est d'un rouge vif uniforme ; dans les cas accentués, apparaît un peu de gonflement conjonctival.

La conjonctive bulbaire est très souvent, sinon toujours, intéressée Sa participation semble proportionnelle à l'intensité de la réaction. Elle est le siège d'une vascularisation réticulaire due à la turgescence et à la multiplication des gros vaisseaux de la conjonctive. C'est cette vascularisation qui fait paraître l'œil rouge dans la fente palpébrale. Assez fréquemment, un de ces vaisseaux peut se rompre et produire une hémorragie en nappe plus ou moins étendue (ecchymose sous-conjonctivale). Le plus souvent, la conjonctive bulbaire est le siège d'un œdème léger, qui ne ressemble en rien au chemosis accentué de la conjonctivite purulente à gonocoques.

La conjonctive garde sa surface lisse ; et ce caractère distinguerait, dans une certaine mesure, la conjonctivite catarrhale de la conjonctivite purulente, qui présente des infiltrations et des inégalités de surface. Les paupières, toujours collées le matin, se tuméfient quelquefois, mais modérément, beaucoup moins que dans la conjonctivite purulente ; la peau qui les recouvre peut être le siège d'un érythème léger, qui s'étend jusqu'aux sillons orbito-palpébraux.

La sécrétion, d'abondance moyenne ou grande, est muco-puru-

lente. Elle forme, dans le cul-de-sac inférieur et dans le grand angle de l'œil, des filaments et des flocons, isolés, séparables les uns des autres, gluants. Elle se condense facilement, au bord des paupières qu'elle agglutine, entre les cils qu'elle accole les uns aux autres. Elle forme, sur le bord des paupières et dans toute leur longueur, de petites croûtelles de muco-pus desséché. Cet état des paupières, joint à la rougeur du globe oculaire (œil rose) apparaissant entre les paupières spontanément ouvertes, donne à l'ensemble de l'œil un aspect spécial assez caractéristique, qui permet à l'ophtalmologiste expérimenté de soupçonner la nature de l'infection. Cette sécrétion, muco-purulente, se distingue bien de la sécrétion de la conjonctivite gonococcique franchement purulente, beaucoup plus diffluente, coulant facilement et perpétuellement sur la joue, en une sorte de sanie ou liquide trouble, sans tendance à se concréter. Cette différence ne tient pas seulement à la constitution différente de la sécrétion, mais encore à son abondance moindre dans la conjonctivite à bacille de Weeks.

Le doigt appliqué sur la région préauriculaire perçoit presque toujours une petite adénite souvent douloureuse, qui suit l'évolution de la conjonctivite et disparaît avec elle.

Les sensations subjectives varient avec les individus et avec l'intensité de la conjonctivite. Elles sont constantes dans les formes très aiguës et souvent peu marquées dans les formes légères ou modérées. Certains malades ont l'œil fermé, d'autres l'ouvrent sans gêne. Le plus souvent, tant qu'une complication cornéenne, même légère, n'est pas survenue, la photophobie est peu accentuée et les malades ouvrent facilement les paupières. Il existe rarement des douleurs vives.

Les deux yeux sont presque toujours pris, à 24 heures d'intervalle.

Evolution. — L'œil pris le dernier est le siège d'une conjonctivite semblable à celle du côté opposé, souvent plus légère, ce qui tient peut-être à l'application plus prompte du traitement de ce côté. Au bout de 5 à 10 jours, en général, la sécrétion et la rougeur diminuent; la conjonctivite s'améliore et disparaît rapidement, ne laissant après elle aucune trace. L'évolution dans un œil demande environ 10 à 15 jours ; l'évolution dans les 2 yeux s'augmente de l'intervalle entre la prise du premier et celle du second œil. L'évolution est plus rapide chez l'adulte que chez l'enfant.

Enfin, il importe de savoir que, chez l'enfant, cette conjonctivite peut, après une période aiguë, prendre des allures tranquilles et persister à cet état torpide pendant longtemps, plusieurs mois. Pour être plus tranquille la conjonctivite n'en est pas moins contagieuse. Un enfant dans ces conditions, remis en contact avec d'autres enfants, peut leur transmettre son mal. Ainsi s'explique l'apparition ou la recrudescence de certaines épidémies, dont l'origine paraît mystérieuse.

Formes et complications. — Tels sont l'aspect ordinaire et l'évolution habituelle de la conjonctivite aiguë contagieuse. Elle peut présenter de grandes variations réactionnelles. Très légère dans certains cas, elle prend dans d'autres une acuité anormale susceptible de simuler un moment la conjonctivite gonococcique. Ces formes très aiguës sont moins rares chez l'adulte que chez l'enfant. La sécrétion peut, dans certains cas, prendre l'aspect pseudo-membraneux.

L'infection par le bacille de Weeks peut se superposer à d'autres infections : à la conjonctivite rubéolique, au trachome, et même à la conjonctivite gonococcique. De là des variations cliniques dont il faut tenir compte.

En dehors du léger œdème conjonctival, des ecchymoses, de l'érythème palpébral, d'autres complications peuvent survenir. Le léger œdème de la conjonctive bulbaire peut, dans les cas très aigus, se transformer en un volumineux chemosis. La cornée, presque toujours indemne, peut être le siège d'ulcérations de nature spéciale (V. Cornée) et même de perforations. L'existence de lésions cornéennes modifie, cela se comprend, l'évolution de la conjonctivite, augmente l'intensité de la réaction et allonge la durée de l'affection de toute la période nécessaire à la réparation des lésions cornéennes.

Caractères résumés. — Conjonctivite aiguë ou subaiguë ; diffuse à toute la conjonctive : palpébrale, bulbaire, et des culs-de-sac ; sécrétion muco-purulente agglutinant les paupières ; prend d'abord un œil puis l'autre au bout de 1, ou 2 jours ; guérit spontanément en 2 semaines, sans complications graves ; elle est très contagieuse et épidémique ; on trouve le bacille de Weeks au microscope.

Etiologie. — Elle est due à un petit bacille droit que l'on trouve en abondance dans la sécrétion (fig. 50). Son rôle pathogène a été démontré non seulement par l'observation clinique mais par l'expérimentation. Le bacille de Weeks, isolé en cultures, et placé sur la conjonctive humaine, reproduit une conjonctivite typique. Comme le gonocoque, comme le diplobacille, le bacille de Weeks,

Fig. 50. — Bacille de la conjonctivite de Weeks.

par sa seule présence sur la conjonctive, provoque une conjonctivite. Il se distingue en cela du pneumocoque, du streptocoque, du bacille diphtérique, etc., qui peuvent exister sur la conjonctive sans amener de phénomènes réactionnels, et qui demandent, pour devenir pathogènes, un terrain préparé.

Caractères du bacille de Weeks. — Il est droit, petit, long de 2 μ, se colorant bien par les couleurs d'aniline, ne prenant pas le Gram. Il pousse sur gélose ascite en colonies transparentes, très fines, visibles à la loupe. Il est très fragile et ne peut vivre en dehors de l'organisme. Pour le cultiver, il faut des milieux spéciaux et une température de 37°.

Ces caractères le distinguent du bacille massué plus volumineux, plus irrégulier de forme, prenant le Gram ; du diplobacille, qui est essentiellement différent de forme et de volume ; du bacille diphtérique, qui a des caractères analogues à ceux du bacille massué.

Contagion. — Cette conjonctivite est toujours produite par transport de muqueuse à muqueuse, par contagion. Le plus sou-

vent la transmission se fait par les objets de toilette, les linges, les doigts.

Rarement la conjonctivite aiguë contagieuse se présente par cas isolés. Le plus souvent, plusieurs membres d'une même famille, plusieurs enfants d'une école sont pris successivement ; on observe, dans les agglomérations, de véritables épidémies, souvent rebelles. Cette transmissibilité, si facile, constitue un des principaux caractères de cette conjonctivite.

Diagnostic. — Voir : Diagnostic des conjonctivites sécrétantes

Traitement. *Lavages.* — Plusieurs fois par jour, laver les yeux avec des tampons d'ouate imbibés d'eau bouillie, de sérum physiologique, ou de cyanure d'hydrargyre à 1/5000. Répéter ces lavages chaque fois qu'il y a sécrétion dans la fente palpébrale. On évitera ainsi l'irritation qui résulte de l'écoulement incessant sur le bord des paupières.

Cautérisation. — Elle se fait habituellement, le matin, avec une solution de nitrate d'argent à 1 0/0. Entre les paupières écartées on fait tomber une ou deux gouttes de cette solution. On enlève le surplus avec un petit tampon d'ouate. Le soir, on fait une instillation de sulfate de zinc à 2 0/0. Dans le cas où le médecin ne peut appliquer lui-même le nitrate d'argent, on donne le sulfate de zinc matin et soir. Quoique moins énergique, ce traitement suffit à guérir la conjonctivite.

Lavages fréquents et cautérisation journalière raccourcissent la durée et diminuent l'intensité de la conjonctivite ; ils préviennent les complications cornéennes. Si les paupières irritées sont le siège de démangeaisons, on peut, pour les calmer, employer une pommade de cocaïne à 4 0/0.

Traitement préventif. — L'extrême facilité de transmission oblige le médecin à prendre des précautions pour éviter la contamination de l'entourage. Le meilleur moyen, c'est d'isoler le malade, surtout s'il s'agit d'un enfant et s'il y a d'autres enfants dans la maison. En tous cas, il faut se rappeler que la transmission se fait par les objets de toilette (serviettes, éponges), les linges (mouchoirs), les doigts. Il faut donner à l'enfant une serviette spéciale, un mouchoir spécial ; et veiller à ce que ses doigts, presque toujours contaminés par les sécrétions, ne transportent pas

sur les mains ou sur le visage de ses frères et sœurs le germe de la conjonctivite. En évitant le *transport* d'un œil malade à un œil sain, on évite la maladie ; la contagion ne se produit pas à distance. Il faut se méfier de ces conjonctivites à bacilles de Weeks légères ou passées à l'état chronique ; elles persistent, sans bruit, pendant des mois, sur la conjonctive de certains enfants. Ce sont elles qui, dans bien des cas, provoquent les recrudescences d'épidémies.

Conjonctivite chronique à diplobacille.

Conjonctivite due à la présence sur la conjonctive d'un microbe spécial, le diplobacille de Morax.

Symptômes. — Cette affection débute sans bruit, insidieusement, par un seul œil. Un matin au réveil, l'un des yeux est légèrement collé par une sécrétion muco-purulente modérée. Il y a un peu de rougeur de la conjonctive. Les troubles subjectifs, très modérés, se réduisent à des picotements, des démangeaisons, un peu de photophobie, de la gêne plutôt que de la douleur. Quelques jours plus tard, l'autre œil est pris de la même façon.

Le peu d'acuité des symptômes réactionnels du début, la gêne modérée qui résulte de cette infection conjonctivale, font que les malades, le plus souvent, ne se présentent pas immédiatement au médecin. Ce n'est que plusieurs jours ou même plusieurs semaines après le début, qu'ils se préoccupent d'une affection qui dure ou va en s'aggravant. Les yeux présentent alors un aspect différent de ce qu'il était au lendemain de l'infection.

L'agglutinement matinal et les légers troubles subjectifs continuent. La conjonctive palpébrale et celle des culs-de-sac sont rouges, modérément vascularisées. La conjonctive bulbaire est intacte ou peu vascularisée ; les bords palpébraux sont devenus rouges, érythémateux. La rougeur, surtout accentuée dans l'angle interne, est due à l'inflammation de la région caronculaire et de l'angle palpébral. La sécrétion muco-purulente, toujours modérée, s'accumule dans l'angle interne où elle forme des concrétions jaunâtres. Cette prédominance des lésions à l'angle interne valut à cette affection le nom de « conjonctivite angulaire », qu'on lui donnait avant de lui trouver un meilleur qualificatif. Plus tard, l'irritation, dépassant les bords palpébraux de

l'angle interne et de l'angle externe, peut s'étendre à la peau des commissures dans une étendue de quelques millimètres. Cette propagation irritative aux paupières peut pousser l'observateur à appeler blépharo-conjonctivite une affection qui primitivement était exclusivement localisée à la conjonctive.

La conjonctivite évolue ainsi, lentement, chroniquement, avec des exacerbations modérées et des rémissions presque complètes, mais sans tendance à la guérison spontanée. C'est là encore un caractère qui la distingue de la conjonctivite à bacille de Weeks laquelle tend à la guérison spontanée.

Formes cliniques. — A côté de cette forme habituelle de la conjonctivite diplobacillaire, il en est de plus aiguës et de plus tranquilles. Dans des cas rares, l'infection diplobacillaire provoque l'apparition de phénomènes franchement aigus ; assez souvent aussi, la réaction est si minime qu'elle passe presque inaperçue. C'est une constatation facile à faire lorsqu'on examine de parti pris une agglomération d'enfants où règne une épidémie d'infection diplobacillaire. On trouve le diplobacille dans des yeux qui ne présentent aucune réaction apparente.

Complications. — Les *ulcérations* cornéennes dues au diplobacille ne sont pas rares. Elles occupent de préférence la périphérie de la cornée et prennent une forme linéaire concentrique au limbe cornéen. Elles ont un aspect grisâtre qui tranche peu sur la couleur de l'iris. Elles sont presque toujours sans gravité et guérissent rapidement sous l'action du traitement. Elles ne surviennent pas quand le malade est en traitement. Exceptionnellement l'ulcération peut s'accompagner d'iritis et d'hypopion. Mais, ces formes plus graves sont elles-mêmes facilement enrayées par le traitement. C'est à peu près la seule complication qui puisse survenir dans cette affection à moins qu'on ne considère comme telles, l'érythème palpébral, les petites ulcérations cutanées des angles palpébraux, la blépharite diplobacillaire.

Caractères résumés. — Conjonctivite chronique, atteignant la conjonctive des paupières et des culs-de-sac, mais laissant, en général, intacte la conjonctive bulbaire ; amenant au bout de quelque temps des lésions surtout angulaires et des complications palpébrales érythémateuses ; unilatérale puis bilatérale, sans ten-

dance à la guérison spontanée ; contagieuse, épidémique ; due à un diplobacille, facile à trouver sous le microscope. Elle est bénigne et ne donne pas de complications sérieuses.

Etiologie. — Cette conjonctivite est le résultat d'une infection par un diplobacille (fig. 51) découvert par Morax. Les conditions de son action pathogène sur la conjonctive sont analogues à celles du bacille de Weeks. Sa présence seule sur la con-

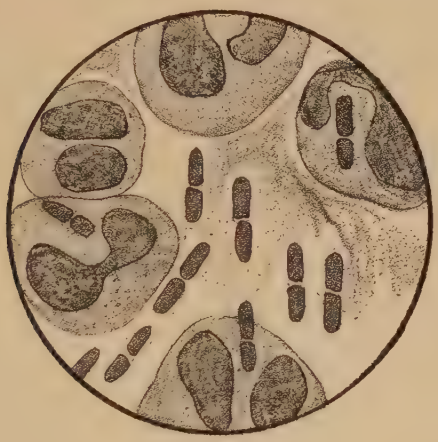

Fig. 51. — Diplobacille de la conjonctivite de Morax.

jonctive suffit à produire les phénomènes réactionnels que nous venons de décrire.

Caractères du diplobacille. — C'est un bacille droit, bien plus volumineux que le bacille de Weeks (2 à 3 μ de long). Il présente à sa partie moyenne un espace clair, ne prenant pas les couleurs, ce qui lui donne l'aspect de deux bacilles courts placés bout à bout, d'où son nom de diplobacille. Cet aspect très particulier, permet de le distinguer très facilement des autres bacilles de la conjonctive ou de la cornée, par le seul examen microscopique. Il ne prend pas le Gram. Il pousse sur gélose ascite en colonies circulaires, d'abord transparentes, puis opaques surtout au centre, de couleur gris jaunâtre. Sa vitalité en dehors de l'organisme est très faible, il y meurt très rapidement. Ce fait a une certaine importance, il tend à prouver que la transmissibilité se fait d'une

manière directe, sans séjour ou après un court séjour en dehors de l'organisme.

Contagion. — Cette conjonctivite résulte toujours du transport des sécrétions d'un œil contaminé sur un œil sain, d'un contage par les mains, les linges, les objets de toilette, tous les objets ou instruments dont plusieurs personnes se servent successivement (livres, journaux, porte-plumes, jouets, etc...).

Elle se présente presque toujours sous forme épidémique. En raison de l'acuité souvent peu accusée des symptômes, l'épidémie est beaucoup moins bruyante que celles de la conjonctivite aiguë contagieuse. Cette évolution tranquille, ne fait que favoriser sa diffusion dans les familles et dans les agglomérations. Il n'est pas démontré que l'infection conjonctivale diplobacillaire puisse venir des fosses nasales. Comme l'infection par le bacille de Weeks, l'infection diplobacillaire peut très bien se surajouter à d'autres infections conjonctivales.

Diagnostic. — (V. Diagnostic des conjonctivites). Il faudra reconnaître la véritable nature d'une *blépharite* par suite d'infection diplobacillaire ancienne, en examinant la conjonctive et sa sécrétion, en faisant préciser l'évolution. Souvent, le malade atteint de conjonctivite à diplobacille, peu gêné par la conjonctivite seule, ne vient au médecin que s'il se développe une *ulcération cornéenne.*

Pronostic.— Le plus souvent, la conjonctivite ne donne aucune complication cornéenne. Les ulcérations, quand elles surviennent, sont presque toujours très bénignes. Le plus grand inconvénient c'est sa durée longue, si on n'intervient pas par une thérapeutique appropriée.

Traitement. — *Lavages.* — Comme pour la conjonctivite à bacilles de Weeks, avec des tampons d'ouate imbibés de cyanure d'hydrargyre ou d'eau bouillie.

Instillations. — La guérison s'obtient, facilement, en quelques jours, par des instillations journalières d'un collyre au sulfate de zinc à 2/100. Il est inutile d'employer le nitrate d'argent.

Pommade. — On peut également guérir la conjonctivite avec une pommade ainsi formulée :

Précipité jaune d'hydrargyre . . .	0 gr. 20
Vaseline	ãã 5 gr.
Lanoline	

Il vaut mieux employer le sulfate de zinc, mais on trouvera des avantages à la pommade pour certains malades très sensibles au sulfate de zinc. En cas de complication cornéenne, il suffit d'employer le sulfate de zinc, qui guérit rapidement l'ulcération comme la conjonctivite.

Conjonctivite à pneumocoques

Le pneumocoque peut donner sur la conjonctive deux sortes d'inflammations, différant l'une de l'autre par leur aspect clinique et les conditions étiologiques dans lesquelles elles surviennent. On peut les distinguer par les différences qu'elles présentent l'une et l'autre dans l'intensité des phénomènes réactionnels.

Infection pneumococcique aiguë

Elle ressemble à la conjonctivite aiguë contagieuse à bacille de Weeks. Diffuse à toute la conjonctive (paupières, bulbe, culs-de-sac), elle donne une sécrétion muco-purulente agglutinant les paupières. Elle prend d'abord un œil, puis l'autre, très rapidement, au bout de quelques heures. Elle revêt quelquefois la forme épidémique dans une famille ou dans une école. Mais, à côté de ces analogies, il y a des différences. Elle donne quelquefois des fausses membranes. D'acuité plus grande, elle provoque une tuméfaction des paupières souvent très accentuée. Mais, malgré son aspect alarmant, elle guérit rapidement et complètement après une ou deux cautérisations. Au microscope, on trouve le pneumocoque dans la sécrétion.

Etiologie. — Elle est produite par le pneumocoque (fig. 52). A l'encontre de ce qui a lieu pour le bacille de Weeks ou le diplobacille dans les infections conjonctivales précédentes, le pneumocoque ne saurait, par sa seule présence sur la conjonctive, provoquer, dans tous les cas, une inflammation conjonctivale. On le rencontre quelquefois sur la conjonctive saine, à l'état de saprophyte, sans qu'il y exerce une action pathogène. Dans les affections des voies lacrymales avec distension du sac, on trouve très

fréquemment le pneumocoque en abondance ; chaque fois que le sac est comprimé, il reflue dans les culs-de-sac conjonctivaux, sans produire d'inflammation conjonctivale. Certaines conditions sont donc requises pour que cet agent infectieux puisse exercer une action pathogène. Ces conditions, qui peuvent tenir à des variations dans la nature et la virulence du microbe ou dans l'état du terrain dans lequel il s'installe, sont inconnues actuellement.

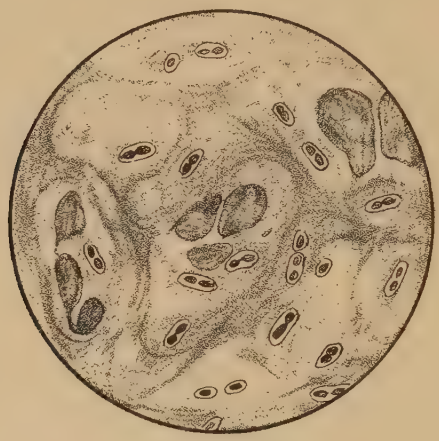

Fig. 52. — Pneumocoque dans la sécrétion conjonctivale.

Caractères du pneumocoque. — Dans la sécrétion conjonctivale, on trouve, au milieu de filaments et de globules de pus, à l'extérieur et à l'intérieur des cellules, un bacille formé de deux éléments ressemblant à des cocci allongés et placés bout à bout. Autour de ces deux cocci allongés, on voit ou on peut déceler une capsule, qui leur forme une enveloppe commune, et constitue un véritable bacille (fig. 52). Le pneumocoque reste coloré par la méthode de Gram. En cultures, sur gélose ascite, il forme de petites colonies circulaires, presque transparentes, dans lesquelles on trouve un diplocoque allongé sans capsule. Inoculé à la souris, il la tue rapidement, et dans le sang de celle-ci on retrouve le pneumocoque encapsulé.

Contagion. — On a souvent observé des épidémies de conjonctivites aiguës à pneumocoque dans des écoles ou dans des familles. L'inoculation expérimentale a été faite plusieurs fois avec la sécrétion conjonctivale et avec les cultures. Celles-ci ont une action

positive moins certaine si elles ont été faites en présence de l'air que s'il s'agit de cultures anaérobies.

L'infection pneumococcique peut être superposée à une autre infection conjonctivale particulièrement à la diphtérie, et ces deux infections peuvent se transmettre isolément à leur entourage (Morax).

Bien moins fréquente que la conjonctivite à bacille de Weeks, elle se rencontre un peu partout, dans tous les pays et à tous les âges, sans que les saisons paraissent exercer d'influence sur son développement. Une première atteinte ne confère pas l'immunité.

Il y a lieu de se demander si le pneumocoque qui donne la conjonctivite est identique à celui qu'on rencontre dans d'autres affections muqueuses ou pulmonaires. Il ne semble pas, en effet, que tous les pneumocoques soient capables de produire la conjonctivite. Il existe rarement des conjonctivites pneumococciques dans les infections pneumococciques des muqueuses ou du poumon. De plus, j'ai déjà dit que le pneumocoque pouvait exister sur la conjonctive sans donner de conjonctivite. Néanmoins une observation précise de Hallé semble démontrer que le pneumocoque d'une pleurésie purulente peut très bien produire une conjonctivite à pneumocoques.

Diagnostic. — Voir : Diagnostic des conjonctivites sécrétantes.

Traitement. — Le traitement de la conjonctivite aiguë à bacilles de Weeks lui convient parfaitement. Elle guérit plus rapidement que celle-ci.

Infection pneumococcique subaiguë ou chronique

L'infection pneumococcique de la conjonctive peut se présenter avec un aspect clinique beaucoup plus tranquille et une évolution plus lente. On voit assez souvent, chez un enfant nouveau-né, se développer une conjonctivite d'allures chroniques, d'évolution lente, qui dure des semaines et même des mois. Elle donne une sécrétion muco-purulente très légère, dans laquelle on retrouve le pneumocoque. La conjonctive des paupières seule est prise, le bulbe n'est pas rouge. Il y a toujours une inflammation légère des fosses nasales. Il s'agit là peut-être d'une infection commune aux

fosses nasales, aux voies lacrymales et à la conjonctive. Aussi, dans le traitement, faut-il se préoccuper de l'état du nez et des voies lacrymales.

Diagnostic. — Le nouveau-né présente, en dehors de l'infection gonococcique, des conjonctivites subaiguës ou chroniques, dans lesquelles le pneumocoque n'existe pas. Il sera toujours difficile, en l'absence d'examen microscopique, de distinguer ces dernières de la conjonctivite chronique à pneumocoque du nouveau-né.

Etiologie. — Il est intéressant de constater que le type clinique de l'infection pneumococcique chronique de la conjonctive du nouveau-né peut être réalisé sans que dans la sécrétion on rencontre le pneumocoque. Cela nous permet de mettre en doute l'influence pathogène du pneumocoque dans cette variété de conjonctivite. Il n'est pas, en effet, catégoriquement démontré que le pneumocoque trouvé sur la conjonctive soit l'agent véritable de cette variété de conjonctivite des nouveau-nés.

Traitement. — Instillations de sulfate de zinc à 2/100. Lavages des fosses nasales avec de l'eau bouillie et introduction d'une ou deux gouttes d'huile mentholée dans chacune des narines.

Malgré ce traitement la guérison ne survient que lentement et progressivement (Voir : Affections des voies lacrymales).

Conjonctivite à staphylocoque.

Jadis considérée comme une cause fréquente de conjonctivite, l'infection staphylococcique a perdu peu à peu de son importance, à mesure que s'est précisée davantage l'étiologie des conjonctivites. Cependant, on la rencontre quelquefois et les symptômes cliniques par lesquels elle se manifeste sont assez bien établis.

Symptômes. — Après ou pendant l'évolution d'une infection palpébrale (orgelet, etc...), apparaissent dans un œil tous les symptômes d'une conjonctivite aiguë unilatérale. Une sécrétion, le plus souvent modérée, muco-purulente, jaunâtre, se forme dans les culs-de-sac ; gluante, elle accole facilement les paupières et

s'applique à la surface de la conjonctive, qu'elle recouvre d'une fine pellicule, facile à détacher. La conjonctive offre son maximum de lésion dans les culs-de-sac, qui sont légèrement tuméfiés, dépolis, de teinte rouge brique uniforme. La conjonctive bulbaire est elle-même souvent vascularisée.

La paupière inférieure est, dans certains cas, un peu érythémateuse et tuméfiée ; l'œil s'ouvre quelquefois difficilement, toujours incomplètement. On peut, souvent encore, constater sur le bord palpébral les traces de la lésion qui a précédé et causé la conjonctivite. Le ganglion préauriculaire est tuméfié et douloureux à la pression. Les troubles subjectifs n'ont rien de particulier.

Au bout de 5 à 10 jours, l'amélioration commence par une diminution de la sécrétion, puis la conjonctive dégonfle et dérougit, l'adénopathie s'en va. Progressivement et lentement, l'affection s'achemine vers la guérison qui survient du vingtième au trentième jour. La cornée reste intacte.

Les principaux caractères cliniques de cette conjonctivite sont l'unilatéralité, la sécrétion modérée, facilement pelliculeuse, la longue durée, l'adénopathie accentuée, auxquels il faut joindre, comme nous le verrons, les circonstances étiologiques spéciales et les particularités de l'examen bactériologique.

Diagnostic. — Les caractères précédents distinguent assez nettement la conjonctivite à staphylocoques des conjonctivites précédemment étudiées. En cas de doute, l'examen bactériologique établira le diagnostic.

Etiologie. — Le staphylocoque est un coccus que l'on retrouve en abondance dans la sécrétion de cette conjonctivite (fig. 53). A l'examen microscopique immédiat, on voit, au milieu de globules de pus et de filaments, des cocci abondants, isolés ou en diplocoques. Le plus souvent disséminés, ils forment fréquemment des agglomérations (grappes). L'ensemencement sur gélose donne des colonies opaques, circulaires, plus ou moins jaunes, quelquefois blanches. Placées dans le bouillon, elles le troublent dans toute son étendue ; piquées sur gélatine, elles la liquéfient.

Le staphylocoque peut exister en petit nombre sur la conjonctive normale sans y exercer une action pathogène ; on peut aussi, bien que rarement, le trouver dans certaines conjonctivites

(conjonctivite phlycténulaire) sans qu'il y soit pathogène; à la suite d'orgelets, j'ai constaté pendant longtemps sa présence dans le cul-de-sac conjonctival, sans qu'il y provoque aucune réaction inflammatoire. Il ne suffit donc pas que le staphylocoque soit présent sur la conjonctive pour y donner une conjonctivite.

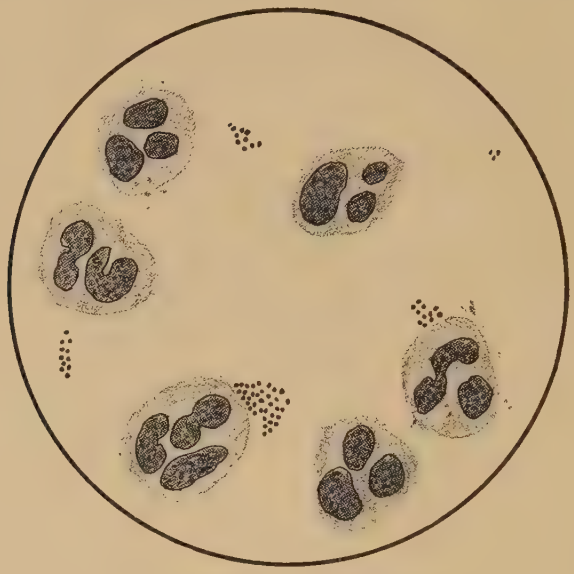

Fig. 53. — Staphylocoque sur la conjonctive.

Il faut que le terrain soit préparé, certaines conditions réalisées.

La cause habituelle de la conjonctivite à staphylocoques c'est un orgelet, une petite suppuration localisée de la paupière, dans laquelle est contenu le staphylocoque. Mais on ignore encore complètement pourquoi certaines infections staphylococciques des paupières donnent une conjonctivite, tandis que la plupart d'entre elles laissent la conjonctive intacte. Tous les facteurs de cette affection ne sont donc pas encore connus.

Traitement. — Aux lavages habituels de l'œil, on ajoute des instillations de sulfate de zinc à 2 0/0.

Conjonctivites à streptocoques.

L'infection streptococcique de la conjonctive peut se présenter sous des aspects cliniques variables et de gravité très différente.

J'en décrirai deux types : 1° une conjonctivite lacrymale, peu grave, qu'on rencontre chez les personnes atteintes d'affections des voies lacrymales ; 2° une conjonctivite grave, survenant sur des sujets aux voies lacrymales saines, et amenant des complications cornéennes suppurées.

Il existerait encore une troisième forme d'infection streptococcique, unilatérale, accompagnée d'adénopathies suppurées ; mais, on ne la rencontre pas et les observations qui en ont été données sont discutables, au point de vue bactériologique.

Infection streptococcique d'origine lacrymale

Symptômes. — Au cours d'une affection inflammatoire des voies lacrymales, le plus souvent une péricystite, on voit apparaître les symptômes d'une conjonctivite aiguë.

La conjonctive est le siège d'une vascularisation très accentuée, intéressant à la fois les vaisseaux conjonctivaux et sous-conjonctivaux, ce qui donne au bulbe oculaire une teinte uniforme rouge foncé, violacée. La sécrétion muco-purulente est peu abondante ; la tuméfaction des paupières modérée. Fréquemment, l'iris est atteint, malgré l'intégrité de la cornée ; et cette participation des parties profondes à l'infection streptococcique explique la vascularisation sous-conjonctivale du bulbe oculaire et les douleurs ciliaires. Le ganglion préauriculaire, modéremment tuméfié, est sensible à la pression. Au bout d'une dizaine de jours, la conjonctivite guérit sans laisser de traces.

Si nous mettons à part les complications iriennes assez fréquentes, cette conjonctivite lacrymale doit être considérée comme bénigne, surtout en comparaison avec la variété suivante, beaucoup plus grave.

Diagnostic. — Le diagnostic se fait par l'examen bactériologique, l'unilatéralité de la conjonctivite, et la coexistence d'une péricystite.

Etiologie. — Le streptocoque de cette conjonctivite vient du sac lacrymal (fig. 52). C'est, en effet, cet agent infectieux qui est la cause habituelle des péricystites. Reste encore à déterminer pourquoi, malgré la fréquence des péricystites, on ne voit que si rare-

ment, survenir une conjonctivite, et à établir les conditions requises pour l'établissement de la conjonctivite.

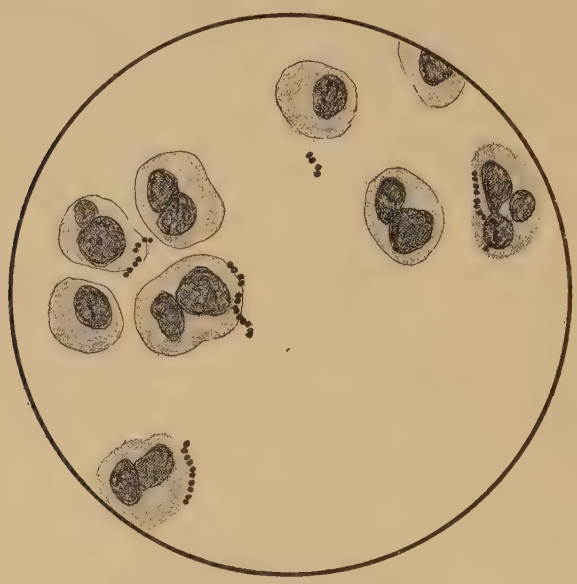

Fig. 54. — Streptocoque dans la conjonctivite.

Traitement. — Il faut laver largement les culs-de-sac conjonctivaux plusieurs fois par jour, et faire des instillations de sublimé au 1.000e. Mais, en même temps et surtout, il faut soigner les voies lacrymales par des lavages et, ce qui est mieux, par le rétablissement rapide de la perméabilité.

Contre l'iritis, on instille l'atropine afin d'éviter les synechies qui pourraient se produire. Les sérums et les vaccins pourraient être utilisés dans les cas graves.

Infection streptococcique grave

Symptômes. — C'est le plus souvent au cours d'une maladie générale (rougeole, scarlatine, grippe, etc...) et chez des enfants, qu'apparaît cette conjonctivite. Elle est, quelquefois aussi, précédée d'une affection locale, impétigo, érythème, conjonctivite diphtérique, etc...

Les manifestations cliniques sont celles d'une conjonctivite muco-purulente très vive.

Les paupières sont tuméfiées, mais moins que dans la conjonctivite purulente à gonocoque. La conjonctive est rouge, épaissie, légèrement tomenteuse, irrégulière de surface. La sécrétion, mucopurulente, est assez abondante ; souvent, elle se concrète en pellicules fines qui s'appliquent à la surface de la conjonctive. Elle peut, dans certains cas, se condenser en véritables fausses membranes. Mais, c'est là une manifestation très inconstante, qui ne justifie pas le nom de pseudo-membraneuse quelquefois donné à cette variété d'infection streptococcique.

Très fréquemment, la cornée s'infiltre, se trouble, s'ulcère et même se perfore. A l'encontre de ce qui se passe pour la conjonctivite gonococcique, on voit souvent l'infection cornéenne s'étendre, après perforation, à tout le contenu du globe et provoquer une panophtalmie. Ces complications cornéennes, par leur fréquence, méritent une place dans les symptômes, au même titre que les lésions cornéennes dans l'infection gonococcique.

Il existe toujours une adénite préauriculaire accentuée, du volume d'un haricot, d'une fève, ou d'une amande. On peut aussi, quelquefois, constater une augmentation de volume des ganglions parotidiens.

Les symptômes généraux sont accentués. Chez l'enfant la température est souvent très élevée.

Si on ne tient pas compte des modifications apportées par l'apparition de complications cornéennes, la conjonctivite s'améliore du 5e au 10e jour, et s'achemine ensuite, progressivement mais lentement, vers la guérison. Le plus souvent, les deux yeux sont pris ; l'intervalle entre la prise du premier et du second semble très court. On peut cependant observer la localisation à un seul œil.

Diagnostic. — L'infection streptococcique de la conjonctive ne présente aucun signe pathognomonique ; mais l'ensemble de ses manifestations permet d'en soupçonner fortement la nature. L'examen bactériologique, ici comme dans bien d'autres circonstances, est un appoint considérable qui conduit le plus souvent à la certitude.

La fausse membrane n'est pas un signe de grande valeur, puisqu'elle est très inconstante dans l'infection streptococcique grave et qu'elle se rencontre dans d'autres conjonctivites avec plus de fréquence encore que dans celle-ci. Il faut se garder d'éliminer

la nature streptococcique d'une infection conjonctivale sous prétexte que la fausse membrane est absente.

L'adénite préauriculaire, prend, dans l'infection streptococcique grave, une grande importance par son volume et sa constance. Ce n'est pas que l'adénite préauriculaire ne puisse se montrer dans d'autres conjonctivites, mais l'infection streptococcique grave de la conjonctive est une de celles qui retentissent le plus sur les ganglions préauriculaires. L'adénite préauriculaire est donc un symptôme dont il faut tenir compte dans une affection qui ne possède aucun caractère pathognomonique surtout quand l'examen bactériologique ne peut être fait.

Examen bactériologique. — Il n'est pas, en général, aussi simple de reconnaître l'existence du streptocoque que celle du bacille de Weeks, du diplobacille de Morax, du gonocoque de Neisser. La présence, dans la sécrétion conjonctivale, de cocci prenant le Gram, même disposés en chaînettes, ne prouve pas que ce soit là du streptocoque. Le pneumocoque, dont la capsule est souvent invisible, peut, lui aussi, se disposer en chaînettes.

Il est d'ailleurs rare de retrouver le streptocoque en chaînettes dans la sécrétion conjonctivale. Le plus souvent il est sous la forme de diplocoques disséminés, et, dans ces conditions, aucun caractère morphologique ne le distingue du staphylocoque ou du pneumocoque dépourvu de capsule évidente. L'ensemble des symptômes cliniques aidera beaucoup à soupçonner la nature du microbe, mais, dans bien des cas, pour acquérir une certitude, il faudra recourir à l'ensemencement et au besoin à l'inoculation.

Etiologie. — Certaines conjonctivites à agents pathogènes spécifiques comme le bacille de Weeks, le diplobacille de Morax ou le gonocoque de Neisser, ont une étiologie bien établie, du moins sur certains points. On sait, par exemple, que la présence seule d'un de ces microbes sur la conjonctive suffit à déterminer la maladie. Il en est autrement pour le streptocoque ; son existence sur la conjonctive saine ne paraît pas, habituellement, suffisante pour produire une conjonctivite. L'infection streptococcique se développe sur des affections oculaires préexistantes (conjonctivite diphtérique, conjonctivite à diplobacille et sans doute conjonctivite phlycténulaire, etc...). Il est fort probable que l'infection streptococcique ne saurait s'établir sans une lésion conjonctivale préexistante. Les maladies générales infectieuses elles-mêmes, au

cours ou à la suite desquelles se développe si souvent l'infection streptococcique grave (rougeole, scarlatine), n'agissent sans doute qu'en amenant des lésions conjonctivales favorables à l'installation du streptocoque.

Le streptocoque. — Dans la sécrétion conjonctivale, le streptocoque ne se dispose pas en chaînettes ; il est disséminé sous forme de diplocoques, le plus souvent un peu allongés, prenant le Gram, dépourvus de capsule (fig. 54). Ils se trouvent au milieu d'éléments histologiques qui sont des cellules polynucléaires nombreuses et des filaments peu abondants. Ces diplocoques sont quelquefois dans les cellules, plus souvent en dehors d'elles.

Le streptocoque pousse bien sur presque tous les milieux ordinaires. Sur la gélose, il forme de petites colonies opaques, grisâtres, circulaires, à contour régulier.

Dans le bouillon, il se forme au fond du tube un dépôt floconneux, dans lequel on trouve de longues chaînettes de diplocoques. Il se développe mal sur la gélatine, et ne la liquéfie pas. Inoculé sous la peau de l'oreille du lapin, il y détermine une inflammation érysipélateuse qui peut suppurer.

Pronostic. — Il est grave, plus grave que dans l'infection gonococcique en raison de la fréquence plus grande des lésions cornéennes, et de la rapidité avec laquelle elles se produisent.

Traitement. — Il est le même que dans la forme lacrymale. On peut essayer le sérum antistreptococcique, bien qu'il n'ait pas encore fait ses preuves. Il peut être utile d'employer les vaccins antistreptococciques.

Au point de vue prophylactique, il faut, au cours des maladies infectieuses des enfants, veiller à la propreté des yeux et du nez, et être prêt à traiter la conjonctive ou la muqueuse nasale, à la première apparition de signes inflammatoires.

Conjonctivite à bacille de Pfeiffer.

Cette conjonctivite est rare ; elle ressemble, par ses manifestations cliniques, à l'infection par le bacille de Weeks. Cependant, sa durée est plus courte, elle guérit en quelques jours. Elle survient au cours d'une épidémie de grippe. Elle est accompagnée ou suivie de coryza, de laryngite ou des symptômes de la grippe.

Bien qu'il n'ait pas été pratiqué d'inoculation expérimentale, elle semble due à un petit bacille qu'on retrouve en abondance dans la sécrétion, le bacille de Pfeiffer (fig. 55). Il ressemble beau-

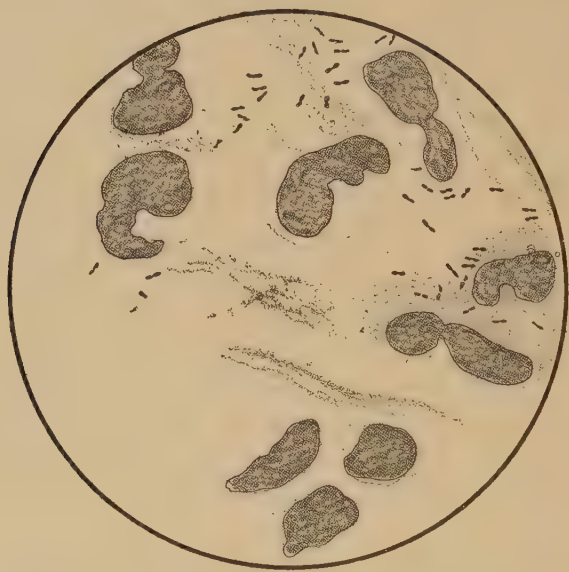

Fig. 55. — Bacille de Pfeiffer dans la conjonctivite.

coup au bacille de Weeks ; mais il est plus trapu et souvent plus irrégulier de forme ; comme le bacille de Weeks, il ne prend pas le Gram.

Il pousse sur gélose ascite recouverte de sang humain ou de sang de pigeon, en petites colonies très fines, transparentes, visibles à la loupe.

Traitement. — Le traitement de la conjonctivite à bacille de Weeks (lavages, cautérisations au nitrate d'argent à 1 0/0, ou au sulfate de zinc à 2 0/0) convient très bien pour cette conjonctivite. Elle guérit facilement.

Conjonctivite à méningocoques.

Quelques observations seulement ont été données de cette variété de conjonctivite, et elles sont discutables.

C'est une conjonctivite à fausses membranes ressemblant assez

à l'infection diphtérique, donnant facilement des complications cornéennes graves, et pouvant même provoquer une infection générale.

Dans la sécrétion se trouve un coccus en diplocoque ressemblant beaucoup au gonocoque.

Conjonctivite à inclusions.

La conjonctivite purulente gonococcique, représente la plus grande partie, la moitié des conjonctivites des nouveau-nés. Les autres (50 0/0) revêtent d'ordinaire le type catarrhal, avec sécrétion muco-purulente plus ou moins accentuée. Parmi ces dernières, un petit nombre relève de l'infection pneumococcique (V. conjonctivite à pneumocoques), et quelques cas exceptionnels ont pour cause le bacille de Weeks ou le diplobacille. L'instillation de médicaments irritants comme le nitrate d'argent peut donner, pendant quelques jours, une légère réaction conjonctivale (conjonctivite chimique). Il semble aussi que la syphilis héréditaire puisse être la cause de certaines conjonctivites non gonococciques. Mais, la plupart d'entre elles sont encore d'une nature indéterminée.

Il est probable que toutes ces conjonctivites indéterminées ne sont pas de même nature. En tous cas, le plus grand nombre d'entre elles présentent des analogies qui permettent de les grouper sous le nom de conjonctivites à inclusions.

Symptômes. — La conjonctivite à inclusions débute de 2 à 10 jours après la naissance, en général plus tardivement que la conjonctivite gonococcique, ordinairement du 6e au 10e jour. Elle prend d'abord un œil, et l'autre quelques jours plus tard (2 à 8 jours), mais elle peut rester unilatérale.

La sécrétion muco-purulente appartient au type catarrhal. La réaction inflammatoire est d'ordinaire moins vive que dans la conjonctivite gonococcique. Mais, elle peut, dans certaines formes accentuées, ressembler à l'infection gonococcique ; souvent aussi, la muqueuse est fortement épaissie ; en renversant les paupières, on fait saillir des replis muqueux volumineux, recouverts d'une petite fausse membrane. La présence d'une pellicule pseudo-membraneuse est d'ailleurs fréquente dans cette variété de conjonctivite. Souvent, il existe des troubles légers du côté du

nez (croûtes dans les narines, respiration nasale bruyante, éternuements).

La durée est souvent longue, plus longue que dans les conjonctivites blennorrhagiques, mais la gravité bien moindre. La cornée n'est jamais atteinte.

Si, avec une spatule, on râcle la surface de la conjonctive tarsienne, et qu'on colore au Giemsa le produit prélevé, on trouve, dans certaines cellules épithéliales, des inclusions semblables à celles du trachome.

Pour le diagnostic (V. Conjonctivite gonococcique).

Etiologie. — Tout ce que l'on peut dire de ce groupe de conjonctivites, c'est qu'il est caractérisé par la présence d'inclusions dans les cellules épithéliales. Mais, rien ne prouve que ces inclusions sont ou ne sont pas l'agent de la conjonctivite. Cependant, les mêmes inclusions ont été retrouvées (Lidner, Fritsch et Hoptaetter) dans la muqueuse vaginale ; on peut donc supposer qu'elles ont été prises, suivant le mode habituel des infections, dans la muqueuse vaginale. Enfin, cette conjonctivite est transmissible au singe.

D'autre part, l'existence d'inclusions semblables dans une affection différente, le trachome, nous pousse, au contraire, à admettre, que l'inclusion n'est pas l'agent de cette conjonctivite.

Traitement. — Lavages répétés plusieurs fois par jour avec le cyanure d'hydrargyre à 1/5.000 ou avec le permanganate de potasse à 1/5.000.

Instillations, une fois par jour, de nitrate d'argent à 1/100, ou, plus simplement, dans les cas légers, instillations de sulfate de zinc à 2 0/0 deux fois par jour.

CONJONCTIVITE PURULENTE

Conjonctivite gonococcique.

Le type de la conjonctivite purulente est réalisé par l'infection gonococcique exogène. Le gonocoque est même le seul agent infectieux qui donne lieu à une conjonctivite avec écoulement franchement purulent. Néanmoins, certaines autres infections, lorsqu'elles sont violentes, peuvent produire une sécrétion abondante qui ressemble à l'écoulement purulent gonococcique. Il

ne convient donc pas, pour porter un diagnostic, de se baser exclusivement sur l'aspect purulent de la sécrétion conjonctivale.

La conjonctivite blennorrhagique, est une inflammation de la conjonctive due à l'action du gonocoque de Neisser. La muqueuse oculaire peut être atteinte de deux façons différentes : par la voie *exogène*, l'infection venant directement de l'extérieur sur la conjonctive ; ou par la voie *endogène*, l'infection étant transportée à l'œil par la voie circulatoire. La conjonctivite exogène est de beaucoup la plus fréquente ; la conjonctivite endogène, encore appelée conjonctivite métastatique, est une affection rare, très différente, au point de vue symptomatique, de la conjonctivite exogène.

La conjonctivite blennorrhagique exogène se voit chez des sujets de tout âge : adultes, enfants et nouveau-nés. Mais elle est particulièrement fréquente chez ces derniers. Elle présente, d'ailleurs, suivant qu'elle survient chez l'adulte ou le nouveau-né, de notables différences. Il est en conséquence indispensable, pour une bonne étude de cette importante maladie, de décrire séparément : *a*) la conjonctivite exogène de l'adulte ; *b*) la conjonctivite exogène du nouveau-né ; *c*) la conjonctivite endogène ou métastatique.

Conjonctivite exogène de l'adulte

La plupart des adultes atteints de conjonctivite gonococcique exogène ont une blennorrhagie ; ils se sont contaminés avec leurs doigts ou des linges souillés. Il en est de même pour les jeunes filles et les fillettes ; elles ont presque toujours un écoulement vaginal gonococcique. Quelquefois cependant, l'infection conjonctivale vient d'une autre personne fréquentée par le malade.

Symptômes. — Les phénomènes réactionnels qui résultent d'une infection gonococcique exogène se distinguent en général nettement de ceux auxquels donnent lieu les infections conjonctivales précédentes. Néanmoins, ce n'est pas une règle absolue ; souvent une conjonctivite gonococcique, modérée ou légère, peut simuler, par sa réaction locale, par les caractères de la sécrétion, une autre inflammation conjonctivale, par exemple une conjonctivite aiguë à bacille de Weeks. Cela prouve, une fois de plus, que les réactions de l'œil ne peuvent, dans tous les cas, constituer un caractère différentiel absolu.

Prenons pour type de description une forme habituelle, ni très intense, ni très légère.

La conjonctivite gonococcique peut, tout à fait au début, avant qu'on songe à appeler le médecin, donner quelques troubles subjectifs, une petite démangeaison des paupières, un peu de chaleur, une sensation de brûlure. Ces sensations désagréables sont de courte durée et n'existent plus dès que paraît la *sécrétion*.

Celle-ci est d'ailleurs, presque toujours, le premier signe alarmant de la conjonctivite à gonocoque. Les paupières s'agglutinent ; lorsqu'on les écarte ou lorsqu'elles s'écartent spontanément, une petite gouttelette de pus s'échappe par la fente palpébrale. Cette sécrétion, à mesure que l'affection évolue, subit en quantité et en qualité des variations notables.

Peu abondante au début, elle a l'aspect d'un liquide séro-purulent, quelquefois un peu teinté de rouge par suite d'une légère transsudation sanguine. A ce moment, on peut rencontrer dans le cul-de-sac inférieur des filaments muco-purulents, qui sont si caractéristiques dans la conjonctivite catarrhale. Mais, très rapidement, la sécrétion augmente, devient considérable et change d'aspect. Elle s'épaissit, s'opacifie, jaunit, devient franchement purulente. Elle se distingue alors facilement de la sécrétion dite catarrhale, filamenteuse, grumeleuse, muco-purulente, habituelle dans la conjonctivite aiguë à bacilles de Weeks.

Les paupières présentent très vite une *tuméfaction*, qui augmente rapidement et peut, en 3 ou 4 jours, devenir considérable. Elle semble atteindre son maximum à la paupière supérieure, qui, dans les cas accentués, s'étend sur le bord ciliaire inférieur, et recouvre, comme un épais rideau, la plus grande partie de la paupière inférieure. La peau de la paupière, lisse et sans plis, prend une coloration rouge diffuse, foncée et un peu violacée.

L'œil malade présente, à ce moment, un aspect assez caractéristique. La tuméfaction considérable des paupières rougies et enflammées, l'abondance de la sécrétion purulente qui continuellement glisse sur la joue et reparaît à mesure qu'on l'enlève, ne se rencontrent guère à ce degré que dans la conjonctivite gonococcique. Elle mérite vraiment alors son nom de purulente.

Les paupières ainsi tuméfiées sont douloureuses au contact ; elles ne s'écartent que difficilement ; il faut, le plus souvent, pour inspecter la cornée et la conjonctive, avoir recours aux écarteurs.

La conjonctive offre toujours des altérations accentuées qui,

naturellement, varient d'aspect et d'intensité au cours de l'affection. Au début, la conjonctive est rouge et vascularisée dans toute son étendue, à la fois sur les paupières et sur le bulbe. Cette vascularisation est souvent plus accentuée que dans la conjonctivite aiguë à bacilles de Weeks. Elle intéresse à la fois les vaisseaux conjonctivaux et sous-conjonctivaux.

Jamais les lésions conjonctivales ne se bornent à cette simple hyperhémie. Peu de temps après l'apparition des premiers symptômes, la conjonctive s'infiltre et se tuméfie. Cette tuméfaction ou infiltration précoce porte sur la conjonctive bulbaire aussi bien que sur le reste de la conjonctive. Son existence peut, dans une faible mesure, permettre de soupçonner déjà la nature gonococcique de l'affection, et son intensité faire craindre une évolution grave.

Plus tard, quand la conjonctivite est en pleine acuité, la tuméfaction devient très accentuée. La conjonctive palpébrale, bien qu'adhérente au tarse, est épaissie et rouge ; elle a perdu sa transparence et ne laisse plus voir les glandes de Meibomius qui lui sont sous-jacentes.

La conjonctive des culs-de-sac, très rouge et fortement tuméfiée, s'écropionne d'elle-même avec la plus grande facilité. Sa surface, irrégulière, présente des plis longitudinaux, des franges et souvent une multitude de petites saillies papillaires. D'autres fois, elle est plus lisse et comparable à un tapis velouté rouge intense. La conjonctive bulbaire œdématiée (plus qu'œdématiée, infiltrée par un exsudat inflammatoire), forme autour de la cornée un bourrelet saillant rougeâtre ou jaunâtre (chemosis).

Les *lésions cornéennes*, fréquentes et graves, seront étudiées aux complications. Le ganglion préauriculaire est tuméfié et douloureux.

La douleur est vive dans les paupières et dans la région périoculaire, elle est même quelquefois violente au point de nécessiter l'usage de calmants généraux.

Dans les cas graves, l'état général se ressent de l'infection, et la température s'élève notablement. Tels sont les caractères de la conjonctivite gonococcique arrivée à son acmé.

Au bout de 3 semaines environ, les symptômes s'atténuent. La tuméfaction diminue. Les paupières, moins lisses, présentent quelques plis. Le chémosis s'affaisse. La sécrétion devient, en même temps, moins abondante, moins purulente, et finit par

s'atténuer peu à peu et complètement. Souvent, tout rentre dans l'ordre sans traîner en longueur et sans laisser de lésions consécutives.

Quand la conjonctivite a été grave, quand il y a eu des lésions conjonctivales et cornéennes, la période de régression se trouve modifiée et s'allonge de tout le temps nécessaire à la réparation des lésions de la conjonctive et de la cornée.

Complications. — *Lésions cornéennes.* — Les *ulcérations cornéennes* (v. fig.) constituent tout le danger de la conjonctivite gonococcique. Une conjonctivite sans ulcération cornéenne, malgré son intensité, guérit sans laisser de traces ; une conjonctivite avec lésions cornéennes entraîne toutes sortes de conséquences graves et même la perte de l'œil. Malheureusement, ces complications sont fréquentes, si fréquentes qu'elles font pour ainsi dire partie de la symptomatologie de l'infection gonococcique ; le médecin doit s'occuper d'elles toujours et avant tout.

Elles surviennent en général de bonne heure, du deuxième au cinquième jour. Le début est insidieux, rien n'annonce l'existence d'une ulcération ; il faut y penser et la rechercher par l'examen de la cornée. En un point de la surface cornéenne, quelquefois au centre, plus souvent à la périphérie, apparaît un trouble diffus, et, au même endroit, un dépoli de la surface cornéenne ; ce sont là les signes d'une ulcération au niveau et autour de laquelle la cornée est infiltrée ; une goutte de fluorescéine en se fixant sur l'ulcération la met franchement en évidence.

L'ulcération peut rester localisée, mais souvent elle se développe et avec rapidité ; du jour au lendemain les progrès sont accentués ou considérables ; l'infiltration s'étend à une partie de la cornée, l'ulcération grandit en même temps, tout en restant débordée par la zone grise d'infiltration ; quelquefois, le trouble gagne toute l'étendue de la cornée.

D'autres fois, l'ulcération s'étend peu en surface mais gagne en profondeur ; bien que localisée, elle peut rapidement perforer la cornée.

L'ulcération revêt d'ordinaire une forme circulaire ; mais, lorsqu'elle se développe sur les bords cornéens, elle peut prendre la forme d'un arc ou d'un anneau. Souvent, en ce cas, elle est cachée sous le bourrelet de conjonctive chémotique. Les ulcérations périphériques sont, d'ordinaire, moins graves que les ulcérations cen-

trales ; cependant, ces ulcérations périphériques arquées sont sérieuses lorsqu'elles s'étendent à une grande partie du pourtour cornéen, elles peuvent avoir pour conséquence la destruction totale de la cornée bien qu'au début le centre cornéen garde sa transparence.

Quand la cornée est atteinte, elle perd, dans son ensemble, même en dehors des points ulcérés, son aspect lisse et sa belle transparence ; elle est floue, trouble, très différente de la cornée saine.

Dès que l'infection cornéenne cesse, la cornée s'éclaircit dans les parties qui ne sont pas directement atteintes ; les taches grises ne grandissent plus, elles s'éclaircissent et diminuent ; l'ulcération ne se répare que lentement.

Si l'infection continue, la cornée se détruit au niveau des ulcérations et bientôt se perfore.

Quand la *perforation* menace, on peut, quelquefois, constater l'existence, au centre de l'ulcération, d'une petite saillie vésiculeuse ; ce sont les couches profondes de la cornée, qui, amincies, se laissent refouler sous la pression des liquides intra-oculaires. Cette ectasie éphémère se rompt rapidement et la perforation se trouve constituée.

Au moment de la perforation, l'humeur aqueuse s'écoule et le contenu du globe (iris, cristallin) se porte en avant vers l'orifice de perforation (Voir perforations de la cornée). La perforation, si elle est petite, peut se cicatriser, se fermer, et l'œil se reconstituer normalement ; il ne reste qu'une petite tache blanche dans le point de la cornée où s'est produite la perforation. Lorsque la perforation est périphérique, lorsqu'elle occupe la zone cornéenne correspondant à l'iris, celui-ci, au moment où l'humeur aqueuse s'écoule, se porte vers l'orifice cornéen à la face postérieure duquel il s'applique et s'accole. Il y apparaît sous l'aspect d'une petite tache noire entourée d'une zone d'infiltration cornéenne (prolapsus irien). Plus tard, quand la guérison survient et que la cicatrisation est complète, le prolapsus irien se présente sous l'aspect d'une tache cornéenne blanche à la face postérieure de laquelle l'iris est adhérent (leucome adhérent) ; souvent, le centre du leucome est occupé par un petit point noir de pigment irien.

Quand la perforation se produit au centre de la cornée, l'iris n'atteint pas l'orifice de perforation, c'est le cristallin qui prend contact ; mais il ne se fait aucune adhérence, le cristallin se retire après fermeture de l'orifice cornéen, le leucome seul persiste.

Au moment de la perforation, l'écoulement d'humeur aqueuse peut être constaté par le malade qui sent un liquide chaud sortant de l'œil ; de plus, les phénomènes douloureux sont souvent atténués ; enfin, l'ulcération se trouve d'ordinaire arrêtée du fait de la perforation et de l'enclavement de l'iris.

Dans des cas rares, l'infection gonococcique gagne en profondeur, atteint l'iris, le vitré et les membranes profondes, donnant lieu à une véritable panophtalmie gonococcique.

Toutes les complications consécutives aux ulcérations de la cornée sont étudiées ailleurs au chapitre des ulcérations cornéennes.

Beaucoup de conjonctivites, même abandonnées sans traitement à leur évolution naturelle, peuvent évoluer sans lésions cornéennes. Toutefois, le traitement rapide en diminue la fréquence.

Il semble qu'il y ait quelque rapport entre l'intensité de la réaction, la tuméfaction de la conjonctive bulbaire, la précocité du chemosis d'une part, la fréquence et la gravité des lésions d'autre part. Il semble aussi, et cela est logique, que les lésions cornéennes soient d'autant plus graves qu'elles apparaissent plus près du début de la conjonctivite.

Les grandes ulcérations avec trouble cornéen diffus sont graves ; elles donnent de larges perforations, détruisent une grande partie de la cornée, désorganisent le globe oculaire. Les petites ulcérations guérissent souvent sans complications sérieuses. Elles sont, plus rarement, suivies de perforations ; et celles-ci, lorsqu'elles se produisent, ont moins de gravité, souvent, elles guérissent en ne laissant à leur suite qu'un leucome simple ou un leucome adhérent. La gêne qu'elles entraînent est minime si l'ulcération siégeait en dehors du centre cornéen.

Lésions iriennes. — L'iris est atteint dans presque toutes les perforations périphériques. Attiré vers l'orifice de perforation, il s'y applique (prolapsus irien) et y reste adhérent (leucome adhérent). La pupille se trouve déformée et quelquefois déplacée. La vision peut être gênée dans les déplacements considérables.

Lésions cristalliniennes. — A l'exception des cas où le cristallin est brusquement éliminé à la suite d'une large perforation, il n'existe pas chez l'adulte de lésions du cristallin.

Chez l'enfant, au contraire, il peut, à la suite d'une perforation se développer, au centre de la surface cristallinienne, une petite opacité, appelée *cataracte polaire antérieure.*

Lésions conjonctivales. — Les lésions conjonctivales, si étendues et si profondes qu'elles soient (ulcération, hypertrophie, infiltrations), guérissent toujours fort bien sans laisser de cicatrices déformantes. Cependant, quand ces lésions sont accentuées, la période de réparation est longue et la dernière période de la conjonctivite se prolonge pendant plusieurs semaines.

Complications à distance.— Les complications à distance, et en particulier les arthrites, peuvent se rencontrer dans la conjonctivite primitive aussi bien que dans les uréthrites ou les vaginites gonococciques. Elles apparaissent en général tardivement, vers la troisième ou la quatrième semaine ; elles sont dues au gonocoque localisé dans les tissus péri-articulaires, quelquefois même dans la cavité synoviale.

Evolution. — L'incubation varie de quelques heures à 3 jours. Sa durée n'a rien de fixe ; elle est de 15 jours, un mois, ou davantage. Elle se trouve surtout influencée par la durée de la période terminale ou période de réparation des lésions conjonctivales et cornéennes. Le traitement bien appliqué en raccourcit toujours la durée. On a tenté, en se basant sur les caractères de la sécrétion, de subdiviser l'évolution de la conjonctivite en trois périodes : *a*) une période de *dacryorhée* tout à fait au début ; *b*) une période de *pyorrhée*, quand la conjonctivite, franchement établie et purulente, présente sa pleine acuité ; *c*) une période de *blennorrhée*, correspondant à cette période chronique, qui, assez souvent, fait suite à l'évolution aiguë de la conjonctivite purulente proprement dite. Cette division en périodes, possible dans quelques cas, n'est pas justifiée le plus souvent.

Diagnostic. — La conjonctivite gonococcique très aiguë, donne une réaction inflammatoire violente, une sécrétion purulente abondante, plus abondante que dans toutes les autres variétés de conjonctivite. La conjonctive, prise d'une manière diffuse, est profondément intéressée et très tuméfiée ; la conjonctive bulbaire présente souvent du chemosis ; les lésions cornéennes sont fréquentes et souvent rapides ; il y a de l'adénopathie préauriculaire. D'ordinaire unilatérale, elle peut prendre les deux yeux.

Elle survient dans des conditions étiologiques spéciales (blennorrhagie, vaginite) ; sa durée est longue ; chez le nouveau-né,

elle apparaît un temps limité après sa naissance ; enfin, il y a le gonocoque dans la sécrétion.

Ce sont là des signes différentiels dont aucun n'a une valeur absolue, mais, qui, réunis tous ou groupés à plusieurs, peuvent donner de très grandes probabilités sur la nature de la conjonctivite. Un seul donne la certitude absolue, c'est l'examen bactériologique.

Conjonctivite exogène des nouveau-nés

La conjonctivite du nouveau-né résulte d'une infection gonococcique prise dans la voie génitale au moment de la naissance. Elle atteint donc les enfants des femmes qui ont un écoulement vaginal blennorrhagique. Cette origine nous explique son apparition rapide après la naissance, en général, le deuxième ou le troisième jour. Le début tardif, après 6, 7 ou 8 jours, est exceptionnel. Il est plus rare encore que la conjonctivite existe au moment même de la naissance. Certaines conjonctivites tardives, d'ailleurs rares, qui surviennent après une semaine, ne doivent pas rentrer dans le groupe des conjonctivites des nouveau-nés prises dans les voies maternelles ; elles proviennent d'une contamination indirecte par les doigts ou les linges.

Symptômes. — Les deux yeux sont presque toujours atteints ; ils ont été contaminés en même temps. Les premiers signes sont quelquefois légers. Les paupières sont collées, agglutinées après le sommeil ; une sécrétion anormale, blanchâtre ou jaunâtre, apparaît sur le bord des paupières ou dans l'angle interne ; la paupière supérieure est tuméfiée et fait souvent saillie par suite de son agglutinement à la paupière inférieure et de l'accumulation de liquide dans le cul-de-sac conjonctival ; d'ailleurs, une goutte de pus s'échappe de la fente palpébrale quand on écarte les paupières ; ce pus présente souvent, au début, une coloration jaune due à l'existence de pigments biliaires.

Puis, les symptômes s'accentuent, la tuméfaction des paupières augmente ; la sécrétion devient franchement purulente et abondante ; le pus, sans arrêt, s'échappe à travers la fente palpébrale et s'écoule sur les joues ; la conjonctive est rouge et tuméfiée, elle s'ectropionne quand on écarte les paupières et masque la cornée.

Les caractères sont, en somme, les mêmes que ceux de la con-

jonctivite de l'adulte. Cependant, elle présente quelques différences. D'une manière générale, elle est moins grave. Bien que la sécrétion soit abondante, les lésions conjonctivales sont moins accentuées, la conjonctive bulbaire ne présente pas de chémosis volumineux, les grosses lésions cornéennes sont moins fréquentes. Les paupières, dès le début, s'agglutinent par les bords ; la sécrétion s'accumule derrière et jaillit quelquefois quand on écarte les bords palpébraux. Les paupières tuméfiées et rouges, restent fermées, ce qui nécessite, pour inspecter l'œil et la cornée, l'usage des écarteurs. La sécrétion présente les mêmes caractères que chez l'adulte. La conjonctivite du nouveau-né se prolonge moins longtemps que celle de l'adulte.

Il y a, d'ailleurs, de très grandes variations dans sa durée et dans l'intensité de la réaction. Il existe des formes très légères, que, sans l'examen bactériologique, on aurait peine à considérer comme gonococciques. Ces variations tiennent sans doute à des différences dans l'activité du gonocoque ou à des prédispositions individuelles.

Evolution. — Elle est analogue à celle de l'adulte et passe par les mêmes périodes. Cependant, les formes bénignes sont plus fréquentes chez l'enfant que chez l'adulte. Les deux yeux sont pris en même temps, tandis que, d'ordinaire, chez l'adulte, un seul œil est contaminé. Le traitement a une influence indéniable, non seulement pour prévenir les complications cornéennes mais encore pour diminuer la durée de la maladie.

Complications. — Ce sont les mêmes que dans la conjonctivite de l'adulte. Toutefois, les *complications cornéennes* (ulcérations et perforations) sont moins fréquentes; mais, en raison du grand nombre d'infections gonococciques du nouveau-né et aussi de la bilatéralité habituelle de la maladie, c'est encore à la conjonctivite du nouveau-né que sont dues la plupart des lésions et des cécités.

Elles apparaissent ordinairement dans la première ou deuxième semaine de la maladie, rarement après la quatrième. Dans les formes graves, elles peuvent se produire plus tôt, dès les premiers jours.

Les conséquences des ulcérations et des perforations sont les mêmes que dans la conjonctivite de l'adulte ; l'œil peut se réparer

et conserver une vision bonne ou suffisante, mais il peut aussi se désorganiser (évacuation du contenu, infection profonde) et s'atrophier.

Les complications générales, et en particulier les arthrites, doivent exister chez le nouveau-né comme chez l'adulte, mais elles passent plus facilement inaperçues et paraissent de ce fait moins fréquentes.

Conjonctivite endogène

Cette conjonctivite, différente des précédentes par le mécanisme de sa production, s'en distingue par ses caractères cliniques. Elle ne revêt jamais le type purulent, et se rapproche davantage du type catarrhal. En réalité, sa sécrétion est nulle ou insignifiante. Elle survient chez des sujets atteints de blennorrhagie aiguë, subaiguë ou chronique, chez la femme aussi bien que chez l'homme. Elle peut se montrer chez des sujets, hommes ou femmes, qui ne présentent plus que des symptômes légers ou nuls de l'infection blennorrhagique. Souvent, elle apparaît en même temps que des manifestations articulaires, ce qui explique la dénomination d' « ophtalmie blennorrhagique rhumatismale », que lui avait donnée Fournier. Elle est bien moins fréquente que la conjonctivite exogène ; cependant, elle est moins rare qu'on ne le croit en général ; le médecin ne se donne pas toujours la peine de rechercher la gonococcie uréthrale ou vaginale, et il méconnaît ainsi l'existence des infections latentes.

Symptômes. — La sécrétion est légère ou nulle, ce qui la distingue nettement de la conjonctivite exogène ; on n'y trouve d'ailleurs pas de globules de pus abondants, ni, en général, de gonocoques ; cependant, ce dernier s'y est rencontré dans de rares occasions.

La réaction est modérée, beaucoup moindre que dans la forme exogène. La conjonctive bulbaire est plus atteinte que la conjonctive palpébrale ; elle est rouge, sans tuméfaction ; la rougeur est légère dans les parties antérieures du globe et s'accentue vers les culs-de-sacs conjonctivaux. Il n'existe pas seulement des lésions conjonctivales ; l'épisclère participe à la réaction, ce qui explique l'existence fréquente d'une vascularisation à la fois superficielle (conjonctive) et profonde (épisclère) du globe oculaire. Rarement,

il existe de l'œdème des paupières ; il est, en tous cas, toujours modéré. Plus souvent, on constate, dans les formes accentuées, un léger œdème ou chémosis de la conjonctive bulbaire. Elle ne donne pas de complications cornéennes. Les symptômes subjectifs sont modérés : un peu de photophobie, gêne à l'intérieur des paupières, léger endolorissement.

Les symptômes généraux se montrent quelquefois, mais ils sont dus à l'infection générale gonococcique et aux arthropathies qui souvent l'accompagnent.

La guérison survient en 8 ou 15 jours, mais les récidives se produisent souvent, en même temps que de nouvelles poussées articulaires.

En résumé : injection de la conjonctive, mais particulièrement de la conjonctive bulbaire, surtout en ses parties postérieures, au voisinage des culs-de-sac ; sécrétion modérée ou nulle, dans laquelle on ne rencontre pas le gonocoque ; réaction modérée dans l'ensemble. Les lésions sont localisées au bulbe.

Diagnostic. — Ces caractères cliniques permettent de distinguer la conjonctivite métastatique de la conjonctivite exogène. Il est souvent plus difficile de la différencier d'autres conjonctivites moins intenses et moins sécrétantes. La coexistence d'infection blennorrhagique vaginale ou uréthrale, de douleurs articulaires, doivent faire soupçonner fortement la nature gonococcique de la conjonctivite. Il sera souvent nécessaire de rechercher avec soin les infections gonococciques anciennes et latentes.

Etiologie de la conjonctivite blennorrhagique

Le rôle pathogène du gonocoque a été définitivement établi, non seulement par l'observation clinique, mais par l'inoculation, plusieurs fois pratiquée sur la conjonctive humaine, avec des sécrétions ou avec des cultures pures de gonocoque.

Cela est vrai, tout au moins pour la conjonctivite exogène. Le mode d'action du gonocoque dans la conjonctivite endogène n'est pas aussi précis. Malgré l'absence habituelle du gonocoque dans la sécrétion, la conjonctivite métastatique n'est pas due à la toxine du gonocoque. Celle-ci n'a qu'une action locale, elle n'amène pas de réactions à distance. D'ailleurs, dans quelques observations, la présence du gonocoque a été nettement constatée.

La conjonctivite métastatique est donc due à la localisation du gonocoque lui-même dans la muqueuse conjonctivale. Il y arrive par la voie circulatoire, se localise dans les couches profondes de la conjonctive et ne passe que très rarement dans le sac conjonctival. Cela est à rapprocher des arthrites blennorrhagiques, dans lesquelles le gonocoque ne passe que très rarement dans la cavité articulaire.

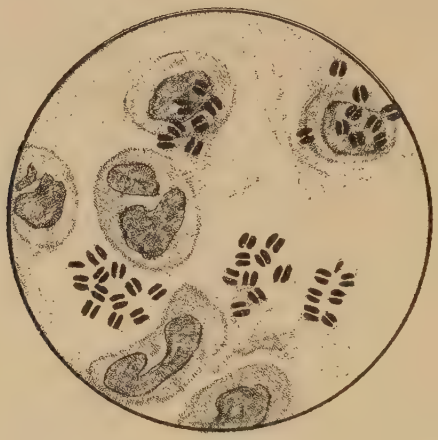

Fig. 56. — Gonocoque dans la conjonctivite blennorrhagique.

Les gonocoques se retrouvent toujours dans le pus de la conjonctivite blennorrhagique, sous forme de diplocoques « en grains de café » (fig. 56). Ils sont en général abondants et se disposent en groupes. Ils sont libres ou intra cellulaires. Ils se colorent bien par les colorants habituels, mais ne prennent pas le Gram.

Les cultures se font bien à la température de 37°, sur des milieux artificiels contenant de la sérosité humaine, par exemple de la gélose ascite (gélose à 3 0/0 additionnée de 1/3 de liquide d'ascite).

Le gonocoque est très fragile en dehors de l'organisme. A 25° et au-dessous, les cultures cessent de se développer et perdent rapidement (2 ou 3 jours) leur vitalité, elles ne se repiquent plus. La dessiccation les tue plus vite encore. Ces constatations de laboratoire ont été contrôlées par des recherches expérimentales.

Hairion a pratiqué, autrefois, des inoculations thérapeutiques, toujours positives, de pus uréthral blennorrhagique sur la conjonctive de granuleux, avec l'espoir d'améliorer le trachome.

Piringer a fait, sur des granuleux et des aveugles, des inoculations expérimentales d'une grande précision.

1° Il a placé du pus uréthral blennorrhagique, d'une part sur la conjonctive, d'autre part sur les paupières, afin d'établir si la contamination se faisait par les paupières ou par la conjonctive. Et il a constaté que la conjonctive seule était réceptive.

2° Dans le but de déterminer la virulence du pus après un séjour à l'air libre, il a fait des inoculations avec un pinceau trempé dans le pus blennorrhagique et laissé à l'air libre pour s'y dessécher. Il a constaté que le pus recueilli sur les poils du pinceau devenait inactif après 34 heures de séjour à l'air.

3° Toujours pour établir les variations dans la virulence du pus, il a conservé celui-ci dans un tube à vaccin en os, et il a constaté qu'après 34 heures de séjour dans cette boîte, le pus inoculé ne produisait plus de conjonctivite.

Ces expériences démontrent avec précision le rôle pathogène du pus blennorrhagique ; elles établissent également que l'agent infectieux, pour se montrer actif, doit être déposé sur la muqueuse conjonctivale et non sur les paupières ; enfin, elles prouvent la fragilité du gonocoque en dehors de l'organisme, puisqu'il y meurt après 34 heures. De plus, elles nous ont donné des indications expérimentales précises sur la durée d'incubation de la conjonctivite gonococcique.

Après inoculation, les premiers symptômes apparaissent au bout de 1, 2 ou 3 jours. Cependant, chez le nouveau-né contaminé au moment de l'accouchement, les premiers symptômes de conjonctivite peuvent, rarement d'ailleurs, n'apparaître que 4, 5 et 6 jours après la naissance. Sans doute, en ce cas, le gonocoque n'était pas dès la naissance en contact avec la conjonctive ; il a dû, pendant 2 ou 3 jours, séjourner sur les paupières.

Il est également bien établi que les causes habituelles de la conjonctivite à gonocoques sont : chez l'adulte, un écoulement uréthral ou vaginal ; chez le nouveau-né, la vaginite de la mère ; chez les petites filles, une vulvite blennorrhagique.

Cependant, en dehors de ces causes habituelles, la conjonctivite peut être encore transmise par une personne atteinte de conjonctivite à une autre personne, par une mère atteinte de vaginite à l'un de ses enfants, par une infirmière soignant des vaginites à l'un de ses petits malades. Il y a encore bien d'autres modes de transmission : projection de l'œil du malade à l'œil du médecin au

moment de l'écartement des paupières, contact direct des yeux avec la muqueuse vulvaire dans certains rapports sexuels.

Néanmoins, la contamination se fait, en général, par contage indirect au moyen des doigts, des linges, des objets de toilette. Il est, en tout cas, indispensable qu'il y ait transport mécanique de la sécrétion infectante sur la conjonctive saine.

La contagiosité de la conjonctivite blennorrhagique, tout en restant grande, ne l'est pas au même degré que celle d'autres conjonctivites, la conjonctivite à bacille de Weeks par exemple. Il est rare d'observer la transmission de la conjonctivite d'un œil à l'autre, même si on ne prend aucune précaution spéciale pour l'éviter. Il est également rare de voir plusieurs personnes contaminées dans une même famille. Chez le nouveau-né, les deux yeux sont presque toujours pris ; cela tient, non pas à la transmission d'un œil à l'autre, mais à l'infection simultanée des deux yeux.

Comparée aux conjonctivites à bacille de Weeks et à diplobacille de Morax, la conjonctivite gonococcique est une affection rare. Elle se rencontre d'ailleurs sous tous les climats.

Lakah et Khouri ont constaté qu'en Egypte, il y avait, pendant la saison chaude (août et septembre), une recrudescence très marquée dans le nombre des conjonctivites blennorrhagiques.

Le gonocoque, agent des lésions conjonctivales, est aussi l'agent direct des lésions cornéennees.

Anatomie pathologique. — Les réactions inflammatoires n'ont rien de spécial. Tout à fait au début, les couches superficielles du derme sont vascularisées, les capillaires dilatés et gorgés de sang. L'épithélium est encore intact, mais une couche mince de coagulum recouvre sa surface.

La migration leucocytaire est déjà très accentuée. Les leucocytes sont en nombre anormal dans les capillaires dilatés, ils infiltrent les couches superficielles du derme, s'engagent dans les interstices de l'épithélium et se retrouvent même dans l'exsudat qui recouvre la surface épithéliale. Rapidement, l'épithélium desquame ; par places d'abord et bientôt presque partout. La vascularisation devient considérable et l'infiltration leucocytaire énorme. Les leucocytes se voient en abondance dans la muqueuse, la sous-muqueuse et l'exsudat.

Les gonocoques ne se trouvent, au début, qu'à la surface de la

conjonctive, dans le coagulum superficiel, puis dans les interstices de l'épithélium. Plus tard seulement, quand l'épithélium tombe, les gonocoques pénètrent dans la muqueuse et gagnent en profondeur. Ils sont libres ou à l'intérieur des leucocytes.

Traitement

Traitement prophylactique. — Bien appliqué au moment de la naissance, il réduirait considérablement le nombre des conjonctivites gonococciques : il en arrêterait environ 9 sur 10.

Dès que l'enfant vient au monde, avant même de faire la ligature du cordon, lavez soigneusement ses paupières avec de l'eau et du savon Faites ensuite tomber dans la fente palpébrale une ou deux gouttes de nitrate d'argent à 1 0/0. Avec un tampon d'ouate essuyez le surplus qui s'échappe.

Ce traitement, simple et si efficace, n'est cependant pas appliqué comme il devrait l'être. Cela tient peut-être à ce que certains médecins négligent de le faire, mais cela provient surtout de ce que l'accouchement est souvent fait sans médecin par des sages-femmes craintives ou par des personnes ignorantes.

Il importe que toutes les sages-femmes sachent faire la nitratation préventive et qu'elles soient autorisées à la pratiquer. Il importe, également, que toutes les mères connaissent bien les dangers de l'ophtalmie purulente et soient convaincues de l'efficacité du traitement préventif ; elles veilleront elles-mêmes à ce que les yeux de l'enfant soient soignés par la personne (médecin, sage-femme ou matrone) qui assiste à l'accouchement.

Je ne pense pas qu'il soit, dans tous les cas, indispensable d'appliquer le traitement prophylactique, il n'est utile que s'il existe chez la mère une infection gonococcique du vagin, de l'urèthre ou de l'utérus. L'existence de cette infection est souvent facile à établir (écoulement vaginal tachant le linge, sensations désagréables à la miction) ; mais, souvent aussi, l'infection existe sans aucune manifestation extérieure précise.

Chaque fois qu'il existe des signes évidents d'infection gonococcique, c'est un devoir rigoureux de pratiquer la nitratation à la naissance ; quand il y a doute, il faut encore appliquer ce traitement, qui est inoffensif. Le médecin n'a le droit de s'en abstenir que s'il a la certitude que la mère est indemne de toute infection gonococcique.

S'il s'agit d'une fillette atteinte de vulvo-vaginite, on doit, si elle est assez grande, la prévenir du danger de porter ses doigts à ses yeux, et lui faciliter le lavage de ses mains après chaque contact des doigts avec la vulve ou le linge souillé, particulièrement après chaque miction. Si la fillette est trop jeune pour comprendre ces explications, il faut exercer auprès d'elle une grande surveillance et empêcher, que les doigts ne prennent contact avec la région vulvaire.

Fig. 57. — Appareil protecteur de l'œil sain dans la conjonctivite purulente. Verre de montre maintenu par un tissu souple adhérent.

Aux adultes, il suffit d'expliquer le danger et le mécanisme de la transmission, pour qu'ils l'évitent à coup sûr.

Il est impossible d'empêcher complètement le contact des doigts avec les régions contaminées (vulve, verge) ou avec les linges souillés (miction, traitement). Mais, un lavage soigneux des mains au savon suffit pour débarrasser les doigts des germes qui s'y sont déposés.

Pour les linges qui servent au traitement, il faut, autant que possible, les brûler (ouate) ou les faire bouillir (compresses, chiffons).

Un point important à envisager, c'est la préservation de l'œil sain quand un seul œil est pris. Il faut éviter tout transport des

sécrétions de l'œil malade à l'œil sain par les doigts, les linges, les tampons servant au nettoyage, et éviter aussi l'écoulement des sécrétions par-dessus le dos du nez. On atteint ce but en expliquant au malade ou aux gardes le mécanisme de transmission, en obligeant le malade à se coucher la tête inclinée du côté de l'œil contaminé, et en faisant l'occlusion de l'œil sain (fig. 57).

Pour pratiquer cette occlusion, on met, devant l'œil, un verre de montre, que l'on fixe sur les téguments du voisinage avec quelques petites bandes d'un tissu souple et adhérent. Il faut avoir soin de laisser, à la partie interne de cet appareil, une petite ouverture par laquelle puisse se renouveler l'air.

Traitement curatif. — Quand l'infection gonococcique existe, il faut demander au traitement de l'enrayer ou de l'atténuer.

Lavages. — Plusieurs fois par jour, tous les quarts d'heure, à mesure que le pus s'échappe par la fente palpébrale, on l'enlève avec des tampons d'ouate imbibés d'eau bouillie, passés légèrement sur le bord des paupières.

Les lavages se font de diverses manières. On peut se contenter d'exprimer sur l'œil, entre les paupières écartées ou retournées, un tampon d'ouate imbibée.

Il vaut mieux utiliser un appareil laveur dont on envoie doucement le jet sur la conjonctive. Si l'on n'a pas à sa disposition un appareil laveur, on peut en fabriquer un avec un simple entonnoir de verre, un tube de caoutchouc et un compte-gouttes. Cet appareil a l'avantage de pouvoir se stériliser facilement par l'ébullition après chaque usage. On peut également se servir d'un bock ordinaire en adaptant à l'extrémité du caoutchouc une fine canule ou un compte-gouttes.

Enfin, il existe, en ophtalmologie, des appareils laveurs simples, petits, et maniables (fig. 6).

Pour faire ces lavages, on se sert d'une solution tiédie de permanganate de potasse à 1/4000 ou de cyanure d'hydrargyre à 1/5000 ; on peut aussi utiliser une solution d'eau bouillie ou de sérum physiologique.

Ces lavages n'ont guère qu'une action purement mécanique, l'action médicamenteuse étant produite par les instillations dont je parlerai tout à l'heure.

Aux grands lavages abondants (1 à 2 litres) et peu fréquents (une ou deux fois par jour), il faut préférer les lavages peu abon-

dants et plus fréquents. Quelques centimètres cubes de solution suffisent à nettoyer complètement les culs-de-sac conjonctivaux. Un litre de solution, permet de faire 20 lavages répétés au cours de la journée ; 30 à 50 centimètres cubes de solution débarrassent complètement les culs-de-sac conjonctivaux de tout le pus qu'ils contiennent ; à quoi bon, quand le nettoyage est complet, faire passer encore et inutilement un litre ou deux litres de liquide ?

D'autre part, dans l'intervalle des deux lavages quotidiens, le pus s'accumule dans l'œil et baigne la cornée ; il faut bien l'enlever au fur et à mesure de sa production, et ce n'est pas avec deux ou même trois lavages abondants par jour qu'on peut y parvenir.

Il faut donc des lavages *peu abondants* et *fréquents*. J'indiquerai d'ailleurs plus tard la manière dont on doit procéder pour les bien faire.

Cautérisations ou instillations. — Les cautérisations se font avec le nitrate d'argent et avec d'autres sels d'argent comme l'argyrol.

La solution de nitrate d'argent doit être employée à 1/100. La solution à 1/50 me semble trop forte, elle risque d'exfolier, et exfolie quelquefois, la surface cornéenne, je lui préfère la solution à 1/100. La solution à 1/50 ne peut, en tout cas, être employée que par le médecin, et à condition qu'il n'applique ce liquide que sur la conjonctive, sans le laisser couler sur la cornée.

Deux fois par jour, matin et soir, après un lavage, on fait une instillation de nitrate d'argent à 1/100.

Ces instillations de nitrate ne sont d'ailleurs pas suffisantes ; d'autres instillations médicamenteuses doivent être faites dans l'intervalle.

Comme le nitrate ne peut être employé plusieurs fois par jour, on le remplace par des instillations d'argyrol. L'argyrol s'emploie à 10 0/0 ; on fait des instillations une dizaine de fois par jour, après les lavages.

Ce traitement, par le nombre des lavages et des instillations, n'est pas d'une application simple : il exige une attention continuelle et des soins permanents. C'est à cette seule condition qu'on peut, dans bien des cas, sauver les yeux en danger.

Il importe donc (c'est un devoir impérieux pour le médecin) d'organiser ce traitement difficile. Comme il ne peut, lui-même, rester continuellement auprès de son malade, il faut qu'il y place

une garde expérimentée, ou qu'il dresse au traitement une personne de la famille.

Il doit, en outre, organiser le traitement au point de vue matériel, de façon à le simplifier et à le rendre facile.

Pour cela, il faut se procurer deux tables, une pour placer les médicaments (collyres pour instillations, laveurs) et les objets de pansement (ouate hydrophile, compresses, etc.); une autre, recouverte d'une toile cirée, pour coucher l'enfant au moment de l'application du traitement. Sous la tête de l'enfant, on place une épaisse couche d'ouate hydrophile ou une serviette-éponge pour recueillir le liquide qui s'écoule ; un aide peut aussi recueillir le liquide de lavage dans un bassin réniforme, appliqué sur le côté du visage. Dans mon Service, j'utilise une table à l'extrémité de laquelle se trouve une cuvette-entonnoir par laquelle s'écoulent librement les liquides de lavage. On peut réaliser quelque chose d'analogue avec une toile cirée, fixée par un côté à la table, tandis que l'autre côté tombe dans un seau.

Enfin, à moins qu'il n'existe dans la chambre ou dans la pièce voisine une toilette, il faut une troisième table sur laquelle sont placés les objets nécessaires au savonnage des mains.

La garde, ainsi munie de tout ce qui est nécessaire pour le traitement, se tient, constamment et attentive, auprès de son malade. Pendant que l'enfant est au berceau, tous les quarts d'heure, elle s'approche et avec un tampon d'ouate humide elle lave légèrement les paupières et les débarrasse du pus qui s'écoule continuellement ; au besoin, elle les écarte doucement, les décolle pour permettre au pus accumulé derrière elles de s'écouler au dehors. Toutes les deux heures (plus souvent si c'est nécessaire), elle fait un lavage. Pour cela, elle sort l'enfant de son berceau et le place sur la table aux lavages ; elle prie une personne de l'entourage de tenir le laveur et d'envoyer, suivant ses indications, le filet liquide sur la conjonctive. Elle-même, se charge d'écarter les paupières et de présenter la conjonctive et les culs-de-sac sous le jet du laveur. Une minute de lavage suffit : le pus est emporté, la conjonctive est nettoyée.

Tenant toujours les paupières écartées, la garde fait mettre dans l'œil une goutte du collyre (nitrate ou argyrol). L'œil est essuyé et l'enfant remis au lit.

Ainsi organisé, ce traitement, en apparence compliqué, devient simple. Il faut que l'œil soit soigné presque sans interruption,

débarrassé des sécrétions et lavé d'heure en heure ; c'est à cette condition seule, que, dans les cas graves, on réussira à le sauver. L'apparition de complications cornéennes ne doit amener aucun changement dans la thérapeutique. Chez l'adulte, le traitement doit être appliqué de la même façon, avec la même rigueur. Cependant, dans l'intervalle des lavages, le malade peut lui-même se laver le bord des paupières.

Quand les symptômes inflammatoires se sont atténués, quand la sécrétion est arrêtée, il y a souvent avantage à remplacer les instillations d'argyrol par une pommade avec le même médicament :

Argyrol	0 gr. 50
Vaseline	10 grammes

ou même par une pommade au précipité jaune d'hydrargyre à 5 0/0. Il convient néanmoins, de continuer les cautérisations au nitrate d'argent une fois par jour, jusqu'à ce que la conjonctivite soit complètement arrêtée. Les récidives, surtout chez le nouveau-né, sont, en effet, fréquentes et sérieuses.

Tel est le traitement actuel de la conjonctivite gonococcique Il permet de sauver la plupart des yeux atteints de cette affection terrible. Mais, ce n'est pas un traitement absolument sûr ; des catastrophes surviennent sur les yeux les mieux soignés, et, plus encore, sur ceux qui sont mal traités.

On cherche avec ardeur le vaccin ou le sérum qui supprimera les complications d'une maladie qui est un véritable fléau.

Il existe des vaccins qui sont actuellement sans effet. Des travaux très sérieux sont en cours pour trouver un sérum efficace. Il semble que les recherches dans cette voie doivent être bientôt couronnées de succès. Mais je n'ai pas encore eu une preuve suffisante de leur efficacité pour conseiller à mes lecteurs l'abandon de la vieille médication.

CONJONCTIVITES A FAUSSES MEMBRANES

La fausse membrane, pas plus que la sécrétion catarrhale ou l'écoulement purulent, n'est exclusivement réservée à certaines variétés de conjonctivite.

Presque toutes les affections conjonctivales que nous venons d'étudier, y compris la conjonctivite à gonocoques, et d'autres

encore, peuvent, avec une fréquence variable, donner des fausses membranes. La *conjonctivite à bacille de Weeks* produit quelquefois de petites pellicules accolées à la face conjonctivale des paupières. La fausse membrane est fréquente dans l'*infection pneumococcique* de la conjonctive. Assez souvent, au début de la *conjonctivite à gonocoques*, il se fait une exsudation fibrineuse, pseudo-membraneuse, qui ne dure pas. L'*infection streptococcique* donne souvent des fausses membranes, mais, là encore, elles sont une manifestation très inconstante et on ne saurait les attendre pour établir le diagnostic. Au contraire, les fausses membranes se rencontrent fréquemment, dans l'*infection diphtérique* ; elles sont souvent accentuées, épaisses, adhérentes. Enfin, il est une conjonctivite, très rarement observée, produite par le *méningocoque*, et qui ressemble beaucoup à la conjonctivite diphtérique par sa tendance à donner des fausses membranes épaisses et adhérentes, aussi bien que par le reste de ses manifestations cliniques.

Infection diphtérique de la conjonctive.

Etiologie. — C'est une infection conjonctivale produite par le bacille de Lœffler. A l'encontre de ce qui a lieu dans les infections conjonctivales précédentes (diplobacille, bacille de Weeks, gonocoque), le bacille diphtérique s'installe rarement sur une conjonctive saine. C'est un agent d'infection secondaire surajouté, superposé, qui, en général, demande, pour exercer son action pathogène, des lésions ou infections oculaires préalables (conjonctivite phlycténulaire, impétigineuse, rubéolique, à pneumocoques, etc.).

Les maladies générales infectieuses (rougeole, scarlatine, etc.), qui précèdent si souvent l'infection diphtérique de la conjonctive, doivent sans doute leur rôle étiologique aux altérations qu'elles déterminent, les unes constamment, les autres fréquemment, sur la conjonctive.

Le bacille de la diphtérie peut exister seul ou associé à d'autres microbes. Cette association microbienne est d'ailleurs fréquente.

De là, des manifestations cliniques variées dans lesquelles il est difficile de distinguer ce qui vient de l'infection diphtérique et ce qui résulte de l'infection associée. Quand, par exemple, l'infection streptococcique s'associe à l'infection diphtérique, elle modifie considérablement le type clinique habituel. Ainsi s'explique la com-

plexité des descriptions cliniques de la conjonctivite diphtérique.

Le *bacille diphtérique* (fig. 58) est un peu irrégulier, souvent incurvé, présentant des parties renflées ; il prend le Gram. En culture sur sérum coagulé, à la température de 37°, il donne, en 24 heures, des colonies blanches surélevées (fig. 59).

Fig. 58. — Bacille diphtérique.



Fig. 59. — Bacille diphtérique en cultures.

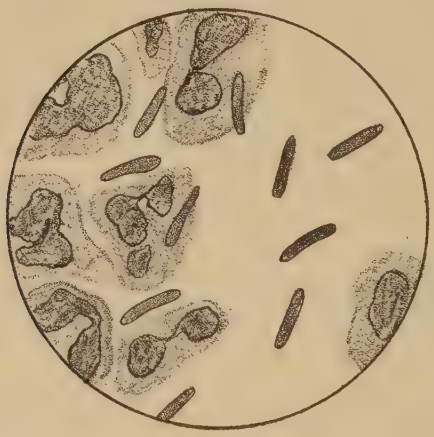

Fig. 60. — Bacille massué sur la conjonctive.

Il est souvent associé sur la conjonctive à d'autres agents infectieux (streptocoque, staphylocoque, etc.).

Il faut se garder de confondre le bacille diphtérique avec le bacille massué ou bacille du xérosis (fig. 60) dont les caractères

morphologiques sont les mêmes, mais qui reste sans action pathogène sur l'homme et sur le cobaye.

Toxine diphtérique : Les lésions anatomiques résultant d'une infection sont dues à la double action du microbe et de sa *toxine*. Celle-ci joue un rôle important dans la production des lésions cornéennes et conjonctivales. L'application de toxine diphtérique peut produire des fausses membranes sur la conjonctive et des lésions très spéciales sur la cornée (trouble diffus, desquamation épithéliale). L'action de la toxine se manifeste plus vite s'il y a érosion préalable de la surface conjonctivale ou cornéenne. Mais on peut arriver au même résultat sans traumatisme, à condition de prolonger le contact de la toxine avec la conjonctive et la cornée (Morax et Elmassian). Un autre fait intéressant, mis en évidence par les recherches de ces derniers auteurs, c'est l'existence d'une période d'incubation, d'un intervalle de 10 à 18 heures entre l'absorption de la toxine et l'apparition des lésions.

Symptômes. — L'association fréquente d'infections variées (streptocoque, etc.) modifie profondément la symptomatologie de l'infection diphtérique isolée ; elle rend difficile l'attribution de ce qui, dans les symptômes, revient à l'une et aux autres ; et elle explique l'inextricable complexité des descriptions cliniques.

Voici l'aspect habituel d'un malade atteint de diphtérie conjonctivale :

Les paupières sont œdématiées. La supérieure surtout forme une saillie volumineuse. Elle est œdémateuse mais reste pâle ou modérément rouge. L'œil est fermé et, le plus souvent, inouvrable sans écarteurs.

Dans quelques cas graves, la paupière présenterait la « dureté d'une planche », mais, en réalité, c'est chose exceptionnelle. La paupière conserve en général et sa souplesse et sa mobilité. On peut la retourner facilement et constater les lésions suivantes :

Sur la conjonctive tarsienne s'étale un exsudat blanc grisâtre, assez adhérent mais détachable avec la pince. Au-dessous, la conjonctive apparaît rouge, très rouge, tuméfiée, saignante à certains endroits. Néanmoins, on ne constate aucune perte de substance. Quelquefois, mais à une époque plus avancée, l'exsudat s'étend sur la conjonctive bulbaire où il présente d'ailleurs les mêmes caractères. Cet exsudat semble, à cette période, constituer toute ou presque toute la *sécrétion*. Il ne s'écoule, en effet, entre

les paupières, qu'une petite quantité de liquide, très fluide, comme des larmes, une sorte de sérosité, mêlée de fragments de membranes en voie d'élimination et différant très notablement de la sécrétion plus épaisse des autres conjonctivites. L'état général est presque toujours atteint : pâleur, abattement, et quelquefois légère élévation de température.

Au bout de 8 à 15 jours, ces fausses membranes s'éliminent peu à peu. Survient alors une sécrétion purulente abondante qui tarit bientôt et disparaît. A cette période d'élimination des exsudats, quand la sécrétion purulente prend une grande importance, on donne le nom de « stade blennorrhéique » par opposition au stade précédent appelé « stade d'infiltration ». Ce « stade blennnorrhéique » ne se voit plus d'ailleurs chez les personnes traitées à temps par l'injection de sérum antidiphtérique.

Formes cliniques. — Telle n'est pas toujours l'évolution de l'infection diphtérique. Elle revêt quelquefois des allures beaucoup plus graves. C'est dans ces formes graves qu'on rencontrerait des associations microbiennes (streptocoque).

La conjonctive tout entière (bulbaire et palpébrale), fortement épaissie, comme infiltrée de substance fibrineuse, est faiblement rouge, exsangue, mal vascularisée, menacée de nécrose. L'exsudat blanchâtre de tout à l'heure n'existe plus. La conjonctive, jaune grisâtre, est lisse et dure, dans toute son étendue. De place en place, on voit de petites taches rouge sale, qui sont des ecchymoses. Si, à ce moment, on scarifiait la conjonctive même profondément on obtiendrait une section jaunâtre ne donnant que peu ou point de sang.

La sécrétion est très peu abondante, liquide, fluide, séreuse, de coloration gris sale, renfermant des lambeaux de fibrine.

Dans les cas particulièrement graves, la conjonctive est prise dans toute son étendue (diphtérie confluente). Dans les cas moins sévères, la coloration grise est moins étendue ; à côté de zones jaunes, grisâtres, déprimées et lisses, on voit des régions moins atteintes, où la conjonctive est rouge et tuméfiée (diphtérie en plaques). Au bout de 6 ou 8 jours, à ce « stade d'infiltration » fait suite le « stade blennorrhéique ». L'exsudat disparaît et les parties nécrosées de la conjonctive sont éliminées.

La vascularisation interrompue se développe, la conjonctive se tuméfie, rougit, saigne, bourgeonne au niveau des pertes de sub-

stance, et produit une sécrétion purulente abondante. Elle présente alors un aspect très analogue à celui de la conjonctivite purulente gonococcique.

Peu à peu, les sécrétions diminuent, les bourgeons charnus s'affaissent, les pertes de substance se réparent. Des cicatrices se produisent, quelquefois petites et sans gravité, souvent étendues et susceptibles d'amener une diminution du cul-de-sac conjonctival, des brides cicatricielles, un symblépharon, une déviation des bords palpébraux (stade de cicatrisation).

Il ne faut attacher qu'une importance médiocre à cette division en stades successifs d'infiltration, de blennorrhée et de cicatrisation, car, de l'avis même de ceux qui l'ont établie ou respectée, elle ne convient pas à la majorité des cas.

C'est dans cette forme grave d'infection diphtérique associée, qu'on voit survenir de grosses adénopathies préauriculaires, sous-maxillaires et parotidiennes. En même temps, l'état général est fortement touché ; il existe une réaction fébrile souvent très accentuée.

L'infection diphtérique de la conjonctive peut, dans certains cas, ne donner qu'une réaction inflammatoire peu intense, ne produire que de petites pellicules à la surface de la conjonctive. La véritable nature du mal peut être alors méconnue, et elle l'était souvent à l'époque où on ne considérait comme diphtériques que les inflammations vives de l'œil accompagnées de fausses membranes. Cette *infection diphtérique légère* peut, comme dans l'infection plus grave, donner des lésions cornéennes très sérieuses. Cette conjonctivite diphtérique bénigne est d'ailleurs assez fréquente, beaucoup plus qu'on ne le croit.

Complications. — Après les formes graves d'infection diphtérique avec ulcérations de la conjonctive, on peut observer des cicatrices déformantes, des brides entre la conjonctive bulbaire et la paupière (symblépharon), des déviations palpébrales en dedans (entropion).

Lésions cornéennes : De toutes les complications, celles qui surviennent dans la cornée sont les plus fréquentes et les plus sérieuses.

Elles peuvent se présenter sous deux aspects différents :

1° On voit se développer dans la cornée, de préférence à la périphérie, au voisinage du limbe, une infiltration blanc grisâtre

d'aspect porcelainé. Cette opacification s'étend en largeur et en profondeur ; l'épithélium cornéen, exfolié à son niveau, dépolit légèrement la surface cornéenne. Mais il n'y a aucune ulcération véritable. La lésion cornéenne ressemble bien plus à la kératite interstitielle qu'à la superficielle. Cette infiltration, par son siège interstitiel, son peu de tendance à l'ulcération en profondeur, son aspect blanchâtre, présente des caractères très particuliers, qui font d'elle une des manifestations des plus caractéristiques de l'infection diphtérique. Elle survient 3 ou 4 jours après le début de la conjonctivite ; si elle est peu accentuée, elle peut disparaître en totalité, mais lentement, en plusieurs mois ; si elle est très accusée, il persiste des opacités.

Cette forme de kératite est le résultat de l'action sur la cornée de la toxine diphtérique. Au contraire, les ulcérations plus graves dont nous allons parler sont le résultat d'infections secondaires.

2° D'autres fois, en effet, la cornée est le siège d'un ulcère infectieux grave, gagnant rapidement en profondeur, et amenant, en 24 ou 48 heures, la perforation de la cornée avec toutes ses conséquences, l'expulsion du cristallin, du vitré, l'infection de tout le contenu de l'œil (panophtalmie), c'est-à-dire la perte de la vision et même du globe oculaire.

Pronostic. — Le pronostic tire toute sa gravité des lésions cornéennes, des cicatrices, et de l'infection générale, quand la conjonctivite survient au cours d'une diphtérie généralisée.

Mais d'ordinaire, la conjonctivite diphtérique, isolée, d'intensité modérée, guérit spontanément, sans laisser de traces. Elle est presque toujours très bénigne, si, diagnostiquée au début, on lui applique immédiatement le traitement sérothérapique. En somme, actuellement, le pronostic ne dépend en réalité que de la rapidité avec laquelle on fait le diagnostic et le traitement. Toutefois, il est des cas exceptionnels contre lesquels toute médication est impuissante.

Diagnostic. — C'est une conjonctivite d'ordinaire très vive, mais qui peut être modérée ; elle est diffuse sur la conjonctive, unilatérale ou bilatérale, survenant en général au cours ou à la suite d'une maladie générale infectieuse. Elle a pour caractère plus particulier de provoquer l'apparition de fausses membranes, et de donner lieu à des complications cornéennes spéciales.

Fausse membrane. — L'existence d'une *fausse membrane* sur la conjonctive est loin d'avoir une valeur absolue, quand il s'agit d'établir la nature diphtérique de la conjonctivite. Non seulement la fausse membrane peut se rencontrer dans beaucoup d'affections autres que la diphtérie, mais elle peut manquer dans certaines formes de diphtérie et des plus graves (forme grave infiltrée).

Depuis qu'on fait avec plus de soin le diagnostic bactériologique des affections oculaires, on rencontre beaucoup de conjonctivites pseudo-membraneuses autrefois qualifiées de croupales ou diphtériques et qui sont dues au streptocoque, au pneumocoque, au bacille de Weeks, même au gonocoque.

L'herpès iris, affection très rare de la conjonctive, peut donner des exsudats pseudo-membraneux.

On rencontre quelquefois des conjonctivites aiguës pseudo-membraneuses, dont la nature ne peut être déterminée, et qui ne sont ni de la diphtérie ni aucune des infections précédentes.

Il existe des affections conjonctivales rares, de nature encore inconnue et qui, pendant des mois et des années, donnent des fausses membranes (Arlt, Hulme, Morson, Poulard et autres).

L'application de substances chimiques irritantes (ammoniaque, nitrate d'argent, jéquirity) produisent assez souvent des fausses membranes.

Enfin, de simples pertes de substance peuvent se recouvrir d'exsudats (tenotomie, blessures, bulles déchirées).

La fausse membrane, comme la plupart des lésions anatomiques, peut donc être le résultat de facteurs très divers, chimiques ou infectieux. Les progrès scientifiques, la connaissance plus parfaite des affections conjonctivales, ont permis de lui enlever peu à peu de son importance imméritée et de la réduire à sa juste valeur, celle d'un simple symptôme, comme la sécrétion catarrhale ou la sécrétion purulente. Ses caractères (aspect, mode de reproduction, adhérence) ne sauraient non plus faire d'elle un signe pathognomonique de la diphtérie. Le diagnostic doit se baser sur autre chose, en particulier sur l'examen bactériologique.

Etat général. — Dans quelques cas de diphtérie grave, l'état général peut permettre d'éliminer bon nombre d'autres affections qui ne retentissent pas au même degré sur la santé.

Adénopathie. — Elle n'existe guère dans les formes légères. Au contraire on la trouve dans les formes graves avec associations

microbiennes, les associations streptococciques entre autres. Ce n'est donc pas un symptôme lié à l'infection diphtérique.

Lésions cornéennes. — Quand elles existent, leur aspect si particulier dans la diphtérie, peut fixer le diagnostic, mais en général elles n'existent pas ; il faut, d'ailleurs, que le diagnostic soit fait avant leur apparition.

L'*étude étiologique*, peut souvent donner de très bons renseignements : coexistence de fausses membranes dans la gorge, le nez, le larynx ; épidémie de diphtérie dans une famille, un quartier, une école.

A côté de ces éléments utiles mais souvent insuffisants pour le diagnostic, il en est un autre qui donne la certitude, c'est l'*examen bactériologique* (V. Etiologie, p. 105).

Traitement. — Traitement préventif. — La diphtérie montre peu de tendance à se transmettre d'œil à œil. Il n'est guère à craindre qu'un enfant atteint de conjonctivite diphtérique puisse donner à ses frères et sœurs une conjonctivite semblable. Cependant, il y a de la diphtérie dans la maison ; l'enfant atteint de conjonctivite présente souvent d'autres manifestations diphtériques dans la gorge ; il existe donc un foyer de contagion menaçant et dont il faut prévenir l'extension. Le moyen à employer, c'est l'injection préventive de sérum anti-diphtérique ; elle arrête, presque à coup sûr, la contagion. Il faut y joindre l'isolement, dans la mesure possible.

Traitement curatif. — *a*) Le diagnostic de diphtérie est établi : Faites sans hésitations une injection de 20 centimètres cubes de sérum anti-diphtérique sous la peau de l'abdomen avec une seringue soigneusement stérilisée. Déjà, au bout de 24 heures, quelquefois le jour même, les symptômes s'améliorent, et la conjonctivite guérit rapidement.

Tout autre traitement (collyres, cautérisations, etc.) est inutile ; l'injection de sérum suffit à amener la guérison. On se contentera de laver les yeux, pour les débarrasser des sécrétions, avec de l'eau bouillie.

b) Le diagnostic de diphtérie n'est pas complètement établi, il y a seulement des probabilités : Rappelez-vous que, dans l'espace de 24 heures, peuvent se développer une infection secondaire qui entraîne la perforation et la perte de l'œil, une kératite toxique

qui opacifie la cornée. L'œil intact aujourd'hui, peut être perdu demain. Dans ces conditions, sans attendre, pendant 24 heures, un diagnostic précis, faites, immédiatement, une injection de sérum anti-diphtérique.

Dans le cas où, faute d'examen bactériologique immédiat, on hésite entre une conjonctivite diphtérique et une autre conjonctivite (conjonctivite à bacille de Weeks, à gonocoques, etc.), il convient de parer à tous les dangers en joignant à l'injection de sérum le traitement local de ces conjonctivites (lavages et cautérisations).

CONJONCTIVITES CONTAGIEUSES SANS SÉCRÉTION

(Profondes, interstitielles)

Dans ces conjonctivites, la réaction semble se faire dans l'épaisseur même de la conjonctive, au-dessous de l'épithélium. La réaction superficielle est nulle ou modérée. Il n'y a pas de sécrétion ou une sécrétion légère. La réaction interstitielle produit un épaississement de la muqueuse. Quelquefois, cet épaississement est d'apparence uniforme, diffus ; d'autres fois, il est irrégulier, et la conjonctive se hérisse de saillies papillaires, plus ou moins développées ; le plus souvent (et en cela la conjonctive suit le mode de réaction habituel de nos tissus contre l'infection) la réaction interstitielle aboutit à la formation de petits nodules isolés et disséminés dans la conjonctive.

Il est fort probable que ce mode de réaction nodulaire est plus fréquent qu'il ne le paraît. Seulement nos moyens d'investigation (œil nu, loupe, microscope) ne nous permettent pas toujours de constater cette disposition anatomique.

Aussi, même dans la conjonctivite granuleuse, est-il assez fréquent qu'on ne puisse distinguer les formations nodulaires isolées.

CONJONCTIVITE GRANULEUSE. TRACHOME.

Symptômes. — Début presque toujours insidieux. Chez l'enfant surtout, rien ne permet de constater l'installation d'une infection trachomateuse. Les paupières peuvent être malades depuis des mois et même des années sans que l'enfant soit conduit au médecin ; c'est seulement en retournant les paupières, de parti pris ou à l'occasion d'une affection aiguë superposée, qu'on découvre des lésions le plus souvent anciennes et fort étendues.

Chez l'adulte aussi, les débuts sont le plus souvent insidieux. Cependant, il est incontestable que le trachome de l'adulte s'accompagne, quelquefois, dès le début, de phénomènes réactionnels accentués. Ajoutons à cela que les sensations subjectives sont mieux analysées, les lésions cornéennes plus rapides, plus fréquentes, et nous comprendrons pourquoi la conjonctivite granuleuse, longtemps masquée dans la plupart des cas, se révèle quelquefois à son début ou près du début.

Fig. 61. — Trachome floride : On voit les granulations sur la conjonctive tarsienne de la paupière supérieure retournée.

Quand on retourne la paupière supérieure d'un granuleux, on voit sur la conjonctive tarsienne des lésions typiques (fig. 61).

La conjonctive tarsienne est épaissie, rouge foncé, de surface irrégulière. Cette irrégularité est due à la présence d'un grand nombre de petites saillies hémisphériques de couleur gris jaunâtre, d'aspect gélatiniforme, translucides, tranchant légèrement sur le fond rouge de la conjonctive, situées sous les couches superficielles de la muqueuse. Ce sont les « granulations ». On les compare, comme aspect, à des grains de sagou bouilli, aux œufs du frai de grenouille. On peut en exprimer une substance, gélatineuse, demi-liquide.

Tel est le type habituel des lésions trachomateuses. Il ne faut pas s'attendre à le rencontrer toujours. Souvent, en effet, les lésions anatomiques réactionnelles résultant de l'infection trachomateuse diffèrent notablement de ces granulations typiques. Souvent aussi, le siège des lésions varie ; l'infection granuleuse s'étend à d'autres parties de la conjonctive, au cul-de-sac supé-

rieur, à la paupière inférieure, au bulbe, et même à la cornée. De là, nouvelles modifications dans l'aspect clinique.

Quelquefois, la conjonctive uniformément rouge présente une multitude de petites élevures rouges qui lui donnent un aspect velouté, bosselé, framboisé, papillaire. C'est la « forme papillaire » de certains auteurs. Sous cette dénomination ils l'opposent à la « forme granuleuse » précédemment décrite. Mais, ce sont là simplement deux modalités réactionnelles de l'infection trachomateuse. « Ces saillies peuvent prendre dans le cul-de-sac un caractère végétant très prononcé ; elles se distinguent alors de la conjonctivite printanière par leur saillie plus arrondie, par leur diamètre en général plus petit ; en outre, la coloration de la muqueuse est toujours laiteuse et plus pâle dans la conjonctivite printanière » (Morax).

D'ailleurs l'infection granuleuse peut produire des réactions anatomiques variées, différentes des précédentes.

Il peut n'exister que rougeur et épaississement diffus de la conjonctive tarsienne supérieure, sans lésions nodulaires appréciables. La muqueuse a perdu sa transparence et ne laisse pas voir le tarse.

Les lésions nodulaires, lorsqu'elles existent, ne font pas toujours saillie à la surface de la conjonctive ; elles sont souvent emprisonnées dans la muqueuse épaissie, interstitielles. Elles forment, sous les couches superficielles, transparentes, de la conjonctive épaissie, de petits nodules circulaires de coloration gris jaunâtre. Ces nodules, d'abord profonds, peuvent, dans la suite, faire saillie à la surface, et, à une période plus avancée, donner l'aspect anatomique typique de la conjonctivite granuleuse. La situation profonde des nodules est, dans ce cas, une phase de l'évolution du mal.

Les lésions granuleuses débutent, presque toujours sinon toujours, par la conjonctive tarsienne supérieure ; elles s'étendent ensuite de proche en proche à la conjonctive du cul-de-sac supérieur. Souvent, elles restent localisées à cette région conjonctivale supérieure. Mais, souvent aussi, elles s'étendent plus loin et peuvent atteindre la conjonctive bulbaire et la cornée, la conjonctive palpébrale inférieure, et le cul-de-sac inférieur.

Quand elles se sont, primitivement ou par extension, localisées à la conjonctive plus libre, c'est-à-dire moins adhérente, du cul-de-sac supérieur, les lésions changent d'aspect. Le long du

bord supérieur du tarse, la muqueuse forme un bourrelet très épais, faisant facilement saillie quand on retourne la paupière. On voit, à la surface de la conjonctive, des saillies plus accentuées, plus étendues que sur la conjonctive tarsienne, de coloration gris jaunâtre, et desquelles on peut faire sortir, par piqûre et pression, une substance semi-liquide.

Quand les lésions s'étendent à la conjonctive de la paupière et du cul-de-sac inférieurs, l'aspect est analogue : hypertrophie accentuée de la conjonctive du cul-de-sac, qui forme des plis longitudinaux s'ectropionnant facilement. Les lésions de la conjonctive palpébrale inférieure ressemblent à celles de la conjonctive palpébrale supérieure. En bas comme en haut, elles prennent un aspect un peu différent suivant qu'elles occupent la conjonctive adhérente au tarse ou la conjonctive plus libre du cul-de-sac.

La rougeur et l'épaississement de la caroncule et du repli semilunaire dénotent l'extension de l'infection à cette région.

Il est indispensable de connaître l'aspect anatomique si variable de la réaction inflammatoire trachomateuse. On s'exposerait, sans cela, à méconnaître très souvent la nature véritable de l'affection.

Cette grande variabilité dans l'aspect d'une même maladie montre, une fois de plus, l'incertitude du classement anatomique, et la nécessité, pour éviter l'erreur, d'établir le diagnostic, non seulement sur l'aspect anatomo-pathologique actuel, mais encore sur d'autres caractères comme la transmissibilité du mal et l'évolution des lésions.

La conjonctive bulbaire et la cornée sont souvent prises dans le trachome. Elles ne le sont pas dès le début, mais en général avant la conjonctive palpébrale inférieure. La conjonctive bulbaire est d'abord envahie dans sa partie supérieure, celle que recouvre la paupière supérieure. C'est également dans sa partie supérieure que la cornée est prise par le trachome. Les lésions granuleuses débutent et évoluent, d'abord et surtout, en haut. C'est plus tard que les lésions s'étendent à la conjonctive palpébrale inférieure.

La *conjonctive bulbaire,* quand elle participe à l'infection, se vascularise légèrement dans sa partie supérieure ; il s'y développe un réseau vasculaire à larges mailles, très différent d'aspect des vascularisations qu'on observe dans les conjonctivites aiguës sécrétantes. Les vaisseaux se dirigent surtout de haut en bas du cul-de-sac vers le bord supérieur de la cornée. Examinée à jour

frisant, celle-ci présente un aspect légèrement dépoli, quelques petites aspérités.

Au niveau du limbe, la conjonctive se soulève en petit bourrelet à surface irrégulière et rugueuse, plus fortement vascularisé, de coloration rouge sombre. Cette saillie du limbe, superficiellement vascularisée, se distingue facilement de la vascularisation profonde de la kératite parenchymateuse.

La *cornée*, quand elle est atteinte, présente des lésions très particulières qu'il est facile de constater à l'œil nu ou à la loupe. Le segment supérieur est trouble ; la surface si régulière de la cornée est dépolie et présente, comme la conjonctive bulbaire, comme le limbe, de petites aspérités, de légères irrégularités. Des vaisseaux fins paraissent cheminer tout près de la surface. Ils forment un réseau vasculaire, dans les mailles duquel on aperçoit de très petites taches grises diffuses. Ces taches, en se développant, se confondent les unes avec les autres. Souvent aussi, la vascularisation masque en partie ces petites infiltrations cornéennes. Mais, on peut, presque toujours, à la périphérie du pannus, en rencontrer un certain nombre facilement perceptibles.

Les vaisseaux de la cornée trachomateuse sont superficiels et descendent verticalement du limbe sur la cornée. Toutes ces lésions nodulaires ou vasculaires sont superficielles ; elles siègent au-dessous de l'épithélium, c'est-à-dire sous la conjonctive cornéenne.

C'est cette bande superficielle, cette nappe trouble et vasculaire, envahissant progressivement la surface cornéenne, qu'on appelle « pannus ». Dans certains cas, la cornée est entièrement recouverte par le pannus, mais, même en ce cas, les lésions sont toujours plus marquées dans les parties supérieures.

Ces lésions cornéennes sont très peu fréquentes en Egypte (Müller, Morax). En Europe, rares chez l'enfant, elles sont plus fréquentes chez ceux qui prennent l'infection granuleuse à l'âge adulte.

La sécrétion est nulle ou insignifiante. Morax a démontré que les conjonctivites granuleuses avec sécrétion abondante, étaient le résultat d'infections surajoutées (bacille de Weeks, gonocoque, etc.).

Symptômes fonctionnels : La conjonctivite granuleuse des enfants ne donne que des symptômes réactionnels nuls ou insigni-

fiants. Les enfants granuleux ne se plaignent pas de leurs yeux, à moins qu'une infection aiguë vienne se superposer aux lésions granuleuses.

Chez l'adulte, la conjonctivite granuleuse peut, aussi, évoluer sans causer de gêne notable au malade ; c'est seulement quand les lésions s'étendent à la cornée qu'apparaissent les premiers phénomènes d'irritation (gêne, sensation de gravier, photophobie modérée, larmoiement). Cependant, on voit quelquefois, rarement, les symptômes irritatifs atteindre un degré accentué indépendamment de toute infection superposée.

Evolution. — Telles sont les lésions réactionnelles immédiates de l'infection trachomateuse sur la conjonctive et sur la cornée. Que deviennent ensuite ces lésions granuleuses, quelles modifications subissent la conjonctive qu'elles infiltrent, la cornée qu'elles ont envahie ?

Leur évolution est essentiellement chronique. Il faut des années pour que la conjonctive se débarrasse complètement de l'infection granuleuse. Peu à peu, mais très lentement, les granulations ou les infiltrations diffuses, s'atténuent, s'affaissent, et sont, suivant le processus habituel décrit à l'anatomie pathologique, remplacées par des cicatrices.

La granulation ne guérit qu'en laissant après elle une cicatrice. Ce mode de guérison produit un aspect particulier de la conjonctive (fig. 62). Sur la conjonctive tarsienne, on voit des stries blanchâtres, le plus souvent longitudinales, irrégulières, tranchant sur la rougeur plus accentuée du reste de la conjonctive. Dans les culs-de-sac, les lésions cicatricielles ne produisent pas de traînées blanches, mais raccourcissent la muqueuse (disparition des plis), lui donnent un aspect plus lisse, et diminuent la profondeur du cul-de-sac. Ces cicatrices amènent des déformations palpébrales qui sont étudiées au chapitre des complications.

Toutes les granulations n'ont pas une évolution parallèle, contemporaine, les unes sont en avant sur les autres ; on en voit de cicatrisées à côté d'autres encore jeunes et en pleine activité. D'ailleurs, assez souvent, de nouvelles poussées granuleuses peuvent se développer sur une conjonctive déjà cicatricielle.

D'après les statistiques faites par Morax, en Egypte, il est certain que « les guérisons spontanées de conjonctivites granuleuses sans cicatrices cornéennes et sans trichiasis sont en majorité ».

La durée de la conjonctivite granuleuse est longue en général. Il faut des années, souvent 10 ou 15 ans, pour qu'une conjonctivite granuleuse de l'enfance aboutisse à la guérison spontanée. Cependant, on voit des conjonctivites granuleuses disparaître au



Fig. 62. — Trachome cicatriciel : On voit, sur la conjonctive palpébrale supérieure, les traînées blanches cicatricielles. En bas, sur la conjonctive du cul-de-sac inférieur, les lésions moins avancées gardent l'aspect nodulaire.

bout de quelques années. Il est fort douteux que des conjonctivites granuleuses puissent disparaître en quelques mois ; ce sont probablement des erreurs de diagnostic ou des illusions.

Il faut bien connaître cette évolution lente de la conjonctivite granuleuse vers la cicatrice. C'est un de ses principaux caractères distinctifs avec d'autres conjonctivites nodulaires analogues. C'est souvent grâce à ces caractères d'évolution, joints à sa transmissibilité, qu'on pourra préciser la nature incertaine d'une conjonctivite à lésions nodulaires.

Diagnostic. — (Voir : Diagnostic général des conjonctivites). L'existence de lésions cornéennes facilite beaucoup le diagnostic du trachome ; car, ces lésions de la cornée sont très spéciales et ne se rencontrent pas dans les autres conjonctivites interstitielles.

Cependant, même en l'absence de lésions cornéennes, le diagnostic est possible à condition de ne pas se baser seulement sur l'aspect des lésions, mais encore sur leur disposition spéciale (fig. 61) et sur l'évolution de la maladie.

En utilisant tous ces moyens, on parvient à distinguer le trachome des diverses conjonctivites interstitielles dites folliculaires,

Fig. 63. — Trachome : localisation des lésions dans la conjonctive supérieure.

de la conjonctivite printanière, et aussi de certaines formes de tuberculose conjonctivale.

Il faut encore, se rappeler que, sur le trachome, peuvent se développer des infections superposées.

Toutes les erreurs de diagnostic, et elles sont fréquentes, proviennent de ce qu'on veut reconnaître le trachome au seul aspect de ses lésions sans tenir compte de son évolution.

Complications. — Les complications de la conjonctivite granuleuse sont le résultat de l'évolution naturelle des granulations vers la cicatrice.

Déformations palpébrales : La conjonctive, en se cicatrisant, se

resserre ; le tarse lui-même, atteint par les granulations, se rétracte et s'incurve du côté du globe. Le bord palpébral se tourne vers l'œil ; les cils déviés, au lieu d'être dirigés en avant, comme ils le sont normalement, se portent d'abord en bas, puis en bas et en arrière, de façon à prendre contact avec le globe oculaire et la cornée. C'est le *trichiasis*. La paupière présente alors l'aspect représenté dans les figures 64 et 65.

Cette incurvation palpébrale peut augmenter ; la paupière peut s'enrouler au point que la peau limitant le bord palpébral vienne en contact avec le globe oculaire et produise un *entropion* très accentué. Ce déplacement du bord palpébral et des cils vers la cornée sur laquelle ils frottent, provoque une irritation continuelle et très pénible. Il peut également se développer un ectropion de la paupière inférieure.

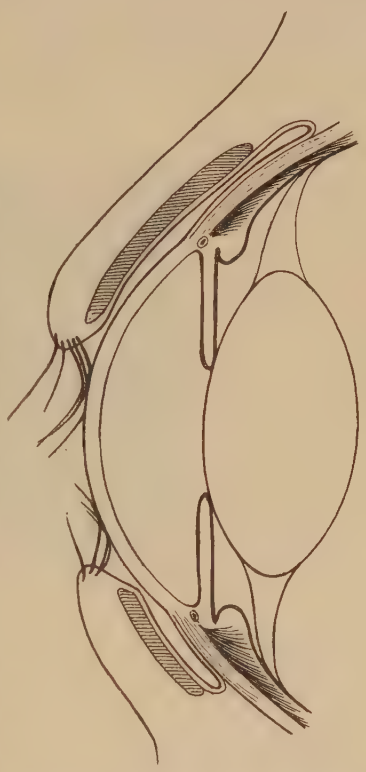

Fig. 64. — Rétractions cicatricielles de la conjonctive et du tarse dans le trachome. Déviation du bord palpébral et des cils (trichiasis).

Dans certaines rétractions cicatricielles très accusées, les culs-de-sac conjonctivaux diminuent considérablement de profondeur, et même disparaissent presque complètement. On voit alors la conjonctive s'étendre directement du bord palpébral inférieur au globe oculaire, sans se déprimer pour former un cul-de-sac. La paupière a perdu son indépendance, et, si on veut la mobiliser, l'ectropionner par exemple, elle est retenue par la bride conjonctivale qui comble le cul-de-sac et l'attache au globe oculaire. C'est le *symblépharon* postérieur. Ces rétractions cicatricielles entraînent aussi une *diminution de l'ouverture palpébrale*.

Quand la rétraction cicatricielle est très accentuée, la conjonctive subit des transformations considérables dans sa structure, et, par suite, dans ses fonctions physiologiques. On voit apparaître à

sa surface de petites zones sèches, comme enduites de graisse, et que le liquide des larmes ne mouille pas ; peu à peu ces îlots se multiplient et finalement s'étendent à toute la conjonctive. La cornée, déjà recouverte par le *pannus*, prend un épithélium plus épais ; sa surface devient sèche et opaque, elle s'épidermise. En même temps, les larmes ne sont plus sécrétées, les glandes conjonctivales détruites ne lubrifient plus la conjonctive, c'est le dessèchement complet de toute la conjonctive et de la surface cor-

Fig. 65. — Trachome : Déformations cicatricielles de la conjonctive et du tarse. Déviation du bord palpébral et des cils (trichiasis). Les cils déviés en bas et en arrière frottent sur le globe et la cornée.

néenne. Cet état, connu sous le nom de *xérophtalmie*, entraîne une cécité définitive et une gêne persistante contre lesquelles la thérapeutique est impuissante. C'est là une terminaison heureusement fort rare.

La cornée, fréquemment atteinte, conserve souvent des traces indélébiles du passage de l'infection granuleuse.

Sur la cornée, comme sur la conjonctive, les lésions granuleuses se cicatrisent, et, de leur cicatrisation, résultent souvent des taches persistantes. Le pannus se dévascularise, s'amincit, devient plus lisse à sa surface, mais persiste sous forme d'une fine membrane, opaque, ineffaçable, gêne perpétuelle pour la vue. D'ordinaire, le pannus s'atténue considérablement ; quelquefois même, un pannus peu accentué disparaît complètement en laissant une cornée de transparence normale.

L'infiltration cornéenne par le processus granuleux peut, exceptionnellement, diminuer la consistance et la solidité de cette membrane. Elle cède à la pression des liquides intra-oculaires et s'ectasie (kératectasie).

Enfin, la cornée trachomateuse peut être le siège d'ulcérations de nature variée, même d'ulcérations graves à pneumocoques, avec toutes leurs conséquences immédiates et tardives (V. Ulcères de la cornée).

Etiologie. — Un fait incontestable, c'est que la conjonctivite granuleuse est plus répandue dans certaines régions que dans d'autres. C'est en Arabie, en Egypte, qu'on la rencontre en plus grand nombre. Elle est plus fréquente dans l'Europe Orientale que dans l'Europe Occidentale. Inconnue en Suisse, dans le Tyrol, elle est au contraire répandue en Belgique, en Hollande, en Hongrie.

On la rencontre aussi bien dans les pays à température élevée (Egypte, Algérie, etc.) que dans les contrées tempérées ou froides (Russie, Irlande, etc.).

Cependant, ces conditions climatériques ou telluriques ne semblent jouer aucun rôle dans l'étiologie de la conjonctivite granuleuse. La diffusion de cette infection se fait par un autre mécanisme.

Le trachome est une affection *contagieuse*, l'opinion contraire n'est plus admissible. La contagion est démontrée par l'observation clinique qui a permis de surprendre le mode de transmission de l'infection, et d'expliquer ainsi les épidémies de famille, de caserne, d'école, d'hôpital, assez fréquentes, même dans nos pays où la conjonctivite granuleuse est peu répandue.

Morax est allé en Egypte étudier sur place le trachome. Ses recherches méticuleuses lui ont démontré, avec évidence, qu'en Egypte, comme en France, on pouvait, par la transmission mécanique seule, sans recourir à l'influence du climat, de la direction des vents, des poussières, de la race, expliquer la diffusion très grande de l'infection granuleuse.

Tous les modes de transmission ne sont pas encore connus dans leurs détails, mais il est établi néanmoins que la propagation se fait surtout par les doigts, les linges et les objets de toilette, les jouets. En Egypte, et même en France, les mères enlèvent avec leurs doigts la sécrétion conjonctivale aux yeux de leurs enfants.

Pour appliquer le kohl, on se sert d'une plume ou d'une baguette qui est utilisée successivement par toutes les personnes de la même famille.

Dans les épidémies de conjonctivite granuleuse observées en France, on constate toujours que la mère utilise la même serviette ou le même chiffon pour laver ses enfants. Quand la conjonctivite granuleuse passe d'une famille à une autre, les enfants ont l'habitude de jouer ensemble dans un local ou dans une cour commune.

Il convient de noter que plus le trachome est répandu dans une région, mieux sont réalisées les conditions de transmission que je viens de signaler (promiscuité, contact avec doigts, linge unique, hygiène défectueuse); et, c'est à la réunion plus ou moins complète des causes de contamination qu'il faut attribuer la fréquence inégale de cette infection suivant les pays.

Pour ceux que ces constatations cliniques laissent incrédules, il y a encore un fait expérimental démonstratif, c'est l'inoculation faite à l'homme avec résultat positif. Sattler enleva une granulation, la mit dans le sac conjonctival d'un sujet normal, et reproduisit des lésions de trachome, qui apparurent le 7e jour après l'inoculation.

Certains expérimentateurs ont inoculé à des singes des granulations prises sur la conjonctive humaine et ont réussi à produire une conjonctivite analogue à celle de l'homme, mais plus bénigne dans son évolution.

Jusqu'ici, il a été impossible de déceler la présence d'un agent parasitaire microbien ou autre, visible au microscope, colorable par les méthodes actuelles, cultivable sur les milieux connus. Tous les microbes qui ont été signalés depuis 20 ans n'ont rien de spécifique, ce sont ou les agents d'une infection surajoutée, ou des saprophytes, hôtes habituels de la conjonctive. L'examen bactériologique rigoureux d'une conjonctive trachomateuse, exclusivement trachomateuse, sans infection superposée, débarrassée des saprophytes habituels, donne un résultat négatif. Kuhort et Pfeiffer ont, sans résultat, inoculé la sécrétion d'une conjonctive trachomateuse filtrée à la bougie de Berckefeld, ce qui démontrerait que le germe du trachome ne passe pas à travers la bougie. Nicolle, Blaizot et Cuenod ont pu provoquer des lésions analogues à celles de la conjonctivite granuleuse en se servant du virus filtré.

Anatomie pathologique. — Le caractère anatomique le plus constant dans le trachome, c'est la production d'un nodule sous-épithélial, formé temporairement par une agglomération de cellules leucocytaires, qui disparaissent ensuite, laissant à leur place une cicatrice rétractile. L'agglomération en nodules, dans l'intérieur des tissus, de cellules leucocytaires, n'est pas chose propre à une seule variété d'infection, à l'infection granuleuse ; cette formation histologique nodulaire se produit fréquemment dans les maladies infectieuses, autour d'agents infectieux de différente nature.

L'apport de cellules, empruntées aux tissus ambiants ou charriées par diapédèse, est un fait commun dans beaucoup d'infections.

La rapidité, l'intensité, la forme de cet apport présentent certainement des variations, mais insuffisantes pour permettre de distinguer des infections de nature différente.

Ce sont là des caractères histologiques de valeur, mais sur lesquels on ne peut se baser pour établir une classification rationnelle. C'est pour n'avoir pas compris ces faits que tant de discussions subtiles et vaines se sont faites sur les caractères spécifiques de la granulation trachomateuse.

L'*évolution* des nodules inflammatoires, constitue un caractère différentiel bien plus précis que leur aspect du début. C'est ainsi que le nodule trachomateux se distingue de plusieurs autres nodules inflammatoires conjonctivaux par son évolution lente vers la *cicatrisation* et la rétraction.

C'est cette évolution du nodule trachomateux qui produit toutes les altérations conjonctivales et palpébrales si caractéristiques du trachome : traînées blanches cicatricielles de la conjonctive tarsienne, rétraction de la conjonctive des culs-de-sac, incurvation du tarse, entropion, rétrécissement de la fente palpébrale, symblépharon, etc.

Comme le fait déjà pressentir la description clinique, l'aspect granuleux typique du trachome au début est loin d'être constant. Quelquefois, l'infection granuleuse se produit sans donner des nodules granuleux appréciables (épaississement conjonctival diffus).

Presque toujours, s'adjoignent à l'éruption granuleuse des altérations du voisinage qui modifient notablement l'aspect des lésions trachomateuses. Telles sont ces lésions appelées « hypertrophies papillaires », qui accompagnent souvent les granulations trachomateuses, tout au moins pendant une certaine période de leur

évolution. Ces « hypertrophies papillaires », qui donnent à la conjonctive son aspect velouté, framboisé, peuvent, en s'atténuant, démasquer des lésions granuleuses plus typiques qu'elles cachaient sous leur exubérance.

Il faut avouer qu'il est souvent difficile, dans les conjonctivites granuleuses au début, de distinguer des agglomérations nodulaires. La conjonctive est uniformément infiltrée de cellules leucocytaires.

Le meilleur moyen d'obtenir des granulations bien isolées, c'est de prélever, pour l'examen, une parcelle de la conjonctive bulbaire au voisinage du limbe. Dans cette région, la conjonctive contient normalement moins de tissu lymphoïde que le reste de la conjonctive et les nodules granuleux s'isolent mieux.

Si on veut utiliser les caractères anatomiques de la granulation pour le diagnostic, c'est dans cette région, quand elle est malade, qu'il faut faire des prélèvements. Des agglomérations leucocytaires ou lymphoïdes dans un tissu qui est déjà normalement rempli de cellules lymphoïdes, ont moins de signification que les mêmes agglomérations lymphoïdes dans une région qui normalement ne contient pas de tissu lymphoïde.

Le nodule granuleux est formé de leucocytes mononucléaires, de leucocytes polynucléaires et de cellules éosinophiles ; on y trouve aussi quelquefois des cellules volumineuses, les cellules à corpuscules de Leber ou phagocytes de Villard.

Les cellules à corpuscules, malgré leur volume, n'ont rien qui ressemble aux cellules géantes de la granulation tuberculeuse. On les obtient facilement par un frottis de la granulation. Elles sont volumineuses, pourvues d'un noyau moyen. Elles contiennent un assez grand nombre de masses sombres, arrondies ou irrégulières, disséminées dans le protoplasma. Elles n'ont rien de spécifique car on les retrouve dans les ganglions lymphatiques normaux. Les cellules des granulations prennent bien les colorants, il n'y a de dégénérescence en aucun point.

Les leucocytes de la granulation ne se groupent pas toujours suivant un mode invariable et typique ; les granulations diffèrent souvent les unes des autres, et, souvent aussi, la disposition en nodules isolés est peu accentuée.

A côté d'agglomérations nodulaires, il se fait des infiltrations diffuses. Le trachome, comme beaucoup d'autres maladies infectieuses (tuberculose, syphilis, lèpre, etc.), ne se présente pas for-

cément sous la forme nodulaire ; il peut donner des lésions diffuses. La granulation n'a donc rien de typique. Elle n'est sans doute, comme partout ailleurs, qu'une lésion infectieuse produite par diapédèse, une agglomération cellulaire dans les points où la lutte contre l'infection est plus vive.

Bien plus caractéristique est l'évolution de la granulation, sa transformation fibreuse, son remplacement par du tissu fibreux rétractile. Cette évolution fibreuse est d'ailleurs la cause de toutes les déformations conjonctivales et palpébrales si particulières au trachome.

Au niveau des granulations, l'épithélium se transforme en épithélium pavimenteux, les cellules à mucus sont souvent augmentées de nombre, elles peuvent même se grouper particulièrement dans les sillons et affecter la disposition glandulaire (pseudo-glandes d'Ivanoff).

Certaines cellules épithéliales de la conjonctive tarsienne, surtout au début du trachome, présentent des inclusions. Après coloration par la méthode de Giemsa, on voit dans ces cellules de petits grains colorés en bleu et qui paraissent contenus dans une enveloppe (Prowazek). Ces inclusions des cellules épithéliales, pas plus que les corpuscules des lymphocytes, n'ont un rôle pathogène dans la production du trachome.

Traitement. — Dans le trachome, comme dans toutes les conjonctivites interstitielles, l'agent infectieux occupe une situation profonde qui le rend difficilement accessible aux antiseptiques appliqués à la surface de la conjonctive. De là l'efficacité moins rapide des applications médicamenteuses superficielles, de là l'obligation fréquente d'inciser les couches superficielles de la conjonctive pour atteindre les nodules granuleux.

Applications médicamenteuses a la surface de la conjonctive. — Elles peuvent être faites avec différents produits. Le glycérolé de sulfate de cuivre à 1/30 est appliqué en instillations journalières. Il convient d'insensibiliser l'œil par des instillations de cocaïne à 4 0/0, faites avant et après l'application de sulfate de cuivre. On emploie encore le crayon de sulfate de cuivre en attouchements sur la conjonctive tarsienne. On peut aussi utiliser des cautérisations au nitrate d'argent à 1/50, 1/40, 1/30. Ces applications médicamenteuses énergiques doivent être faites avec précaution.

Ce traitement par applications médicamenteuses, peut être, à lui seul, suffisant dans le trachome au début. Dans les cas anciens avec épaississement diffus et accentué de la conjonctive, ces applications ne suffisent plus. Il faut qu'elles soient précédées d'une intervention mécanique sur la conjonctive, massage, brossage, scarification, etc., que je vais indiquer.

Massage. — Le massage, dans la conjonctivite granuleuse, doit être plus qu'un massage, il doit amener l'érosion de l'épithélium. Après avoir retourné la paupière supérieure, on frotte la conjonctive avec le doigt entouré d'un linge rude, jusqu'à ce qu'apparaisse un léger suintement sanguin. On applique ensuite, sur la conjonctive ainsi ulcérée, du sulfate de cuivre en crayon ou en glycérolé. On peut encore appliquer le médicament à la surface de la conjonctive pendant le massage. Il suffit de faire ces massages une fois ou deux par semaine. Dans l'intervalle on se contente d'instillations médicamenteuses (sulfate de cuivre, nitrate d'argent, sulfate de zinc, etc.).

Brossage. — La paupière est insensibilisée par l'anesthésie locale. Avec une pince à forcipressure spéciale (fig. 66) on prend



Fig. 66. — Pince à pointes dans le mors pour enrouler la paupière dans les opérations contre le trachome.

le bord de la paupière suivant sa longueur. Puis on roule la paupière autour de la pince. Toute la conjonctive, celle du tarse d'abord, celle du cul-de-sac ensuite, vient se présenter successivement devant l'opérateur. A l'aide d'un couteau ou d'un scarificateur, on pratique des incisions longitudinales intéressant toute la muqueuse. Puis, avec une brosse dure, trempée dans une solution de sulfate de cuivre à 1/50, on frotte énergiquement la surface cruentée de la conjonctive. Au bout de deux jours on peut enlever le pansement.

Il importe d'être bien convaincu de ce fait que le brossage (comme toutes les autres interventions chirurgicales) n'est pas un traitement à lui seul suffisant. Il faut, après l'avoir fait, continuer les applications médicamenteuses qui ont, en somme, dans le traitement difficile du trachome, le premier et le dernier rôle.

Expression des granulations. — Elle se fait à l'aide de pinces spéciales à roulettes ou à palettes (fig. 67 et 68). La muqueuse



Fig. 67. — Rouleaux pour exprimer les granulations.



Fig. 68. — Palettes pour l'expression des granulations.

malade est saisie et écrasée entre les roulettes ou entre les palettes des pinces de façon à exprimer les granulations.

Autres procédés. — On peut également employer le grattage à la curette des granulations, leur destruction au galvano-cautère.

Tous ces procédés comme on le voit n'ont qu'un but, détruire la granulation.

Il semble que les injections sous-conjonctivales médicamenteuses devraient être plus largement utilisées.

Prophylaxie. — Le trachome étant transmissible, il faut prévenir le trachomateux, afin qu'il prenne des dispositions pour éviter la contamination de son entourage.

La transmission se faisant par les doigts, les linges, les objets de toilette, il importe, dans une famille où se trouve un trachomateux, de veiller à ce que les objets de toilette, les serviettes, les mouchoirs du malade ne puissent passer de mains en mains ou être utilisés par les autres membres de la famille. Il faut que les parents atteints de trachome, sachent bien que leurs doigts sont

contaminés, après avoir touché leurs yeux, et qu'ils doivent éviter d'une manière générale, de toucher les yeux de leurs enfants. La transmissibilité dans le trachome semble bien moins grande que dans d'autres conjonctivites comme celles à diplobacille ou à bacilles de Weeks. Dans les familles où les règles de l'hygiène sont bien observées, on voit souvent un cas de trachome rester isolé pendant de longues années. Cependant, en raison de la longue durée de cette affection, sa dissémination est considérable dans les régions où on ne prend aucune précaution pour l'enrayer.

Si la transmission ne se fait guère dans les milieux où on a l'habitude de la propreté et de l'hygiène, elle se produit, au contraire, avec régularité dans les milieux malpropres, où les règles de l'hygiène sont inconnues, et s'étend ainsi à des familles, à des quartiers, à des villes entières, ne laissant intactes que les agglomérations où l'hygiène est observée.

Dans ces conditions, on ne parviendra à arrêter la marche de ce fléau véritable, qu'en réformant les habitudes générales dans les régions où sévit le trachome. C'est seulement par l'éducation hygiénique des peuples atteints, qu'on arrivera à enrayer le mal.

L'Amérique du Nord réussit à se protéger en refusant rigoureusement l'entrée du pays à tout émigrant suspect de trachome.

CONJONCTIVITES FOLLICULAIRES.

C'est une affection de nature encore inconnue et certainement variée. Elle comprend des affections différentes, n'ayant de commun qu'un caractère anatomique : la présence sur la conjonctive de saillies dites folliculaires.

On commence cependant à prévoir dans ce groupe des dissociations prochaines. Certaines même se sont déjà produites :

1) Des affections *conjonctivales aiguës* (conjonctivite à gonocoque, etc.), peuvent donner à la conjonctive un aspect folliculaire. La transformation folliculaire de la conjonctive est un signe de durée prolongée dans la régression du mal.

2) Des affections *conjonctivales chroniques* (catarrhe chronique) peuvent aussi produire cet état folliculaire.

3) Certaines *substances* (éserine) peuvent donner un état folliculaire de la conjonctive.

Mais il existe aussi des conjonctivites folliculaires qui prennent

d'emblée l'aspect folliculaire sans avoir été précédées par une autre conjonctivite aiguë ou chronique.

Ce sont ces variétés de nature encore inconnue, qui, jusqu'à nouvel ordre, méritent seules le nom de conjonctivites folliculaires.

Ces conjonctivites folliculaires d'emblée ne se ressemblent d'ailleurs pas toutes ; il est certain que ce groupe lui-même contient des affections de nature différente, mais encore mal isolées les unes des autres.

Cependant, en attendant mieux, on peut déjà au point de vue clinique décrire deux types : une conjonctivite folliculaire chronique, torpide ; une conjonctivite folliculaire aiguë, bruyante à son début.

Conjonctivite folliculaire chronique

Elle débute lentement, sans bruit, sans phénomènes réactionnels aigus, insidieusement.

Les lésions anatomiques sont le plus souvent constituées quand le malade se décide à faire soigner ses yeux. Il suffit, pour les constater, d'éverser la paupière inférieure et de retourner la supérieure.

Le cul-de-sac inférieur, dans toute son étendue, mais surtout au voisinage des angles, est occupé par un grand nombre de saillies ou élevures de forme ovalaire, allongées suivant la direction du bord palpébral, grosses comme des têtes d'épingles, quelquefois plus, quelquefois moins volumineuses, disposées en rangées linéaires suivant la direction des plis longitudinaux que forme la muqueuse épaissie du cul-de-sac conjonctival. Ces saillies ou élevures sont d'une coloration rouge peu accentuée, quelquefois un peu pâles.

Leur surface est lisse et les plus grosses ont un aspect translucide, comme si elles contenaient une substance liquide ou semi-liquide. Les dimensions de ces saillies vont en diminuant du fond du cul-de-sac vers le bord palpébral.

Ces saillies conjonctivales sont beaucoup moins développées sur la conjonctive palpébrale supérieure. Au niveau du tarse il n'en existe point ; tout au plus voit-on, quelquefois, de petites taches arrondies, blanchâtres, à peine élevées au-dessus du niveau de la muqueuse. Elles s'accentuent dans les angles et prennent, quel-

quefois, dans le cul-de-sac supérieur, un développement très accusé, comme dans le cul-de-sac inférieur ; la muqueuse qui le tapisse, épaissie et bosselée, fait une saillie, une hernie quand on renverse la paupière supérieure. Néanmoins les lésions conjonctivales sont, de règle, moins accentuées en haut sur la conjonctive palpébrale supérieure, qu'en bas sur la conjonctive palpébrale inférieure. C'est là un caractère qui distingue ces saillies de celles de la conjonctivite granuleuse, qui se montrent, ou bien exclusivement sur la paupière supérieure ou bien sur les deux à la fois, mais avec une prépondérance marquée sur la conjonctive palpébrale supérieure.

La sécrétion est nulle ou insignifiante, il se produit, lentement, de petits filaments fibrineux, si peu abondants qu'ils n'agglutinent pas les paupières au matin. Il n'y a guère de sécrétion superficielle, fait qui contraste avec l'épaississement interstitiel de la conjonctive.

La conjonctive bulbaire n'est point atteinte ou l'est très légèrement. Il y a une telle disproportion entre les lésions de la conjonctive palpébrale et celles de la conjonctive bulbaire, quand elles existent, qu'on est tenté de considérer celle-ci comme indemne.

Les phénomènes réactionnels sont, le plus souvent, très peu accentués, ce qui explique le début insidieux et l'évolution tranquille de la conjonctivite.

La durée en est, le plus souvent, longue ou très longue, des mois. Mais elle finit toujours par guérir, l'épaississement conjonctival et les saillies disparaissent sans laisser de traces, la muqueuse revient à une intégrité parfaite.

Jamais, dans cette forme de conjonctivite folliculaire, les lésions ne s'étendent à la cornée, ni ne retentissent sur elle.

Diagnostic. — Comme on le voit par cette description, nombreux sont les caractères qui distinguent la conjonctivite folliculaire du trachome : absence de lésions cornéennes, localisation spéciale à prédominance palpébrale inférieure, et, surtout, évolution bénigne, aboutissant toujours à la disparition complète des élevures, et au retour de la conjonctive à l'intégrité parfaite.

Une autre affection ressemble à celle-ci, c'est la conjonctivite printanière. Elle s'en distingue par l'aspect particulier des saillies qui sont larges et aplaties, disposées en pavement ; par l'existence, non constante mais fréquente, d'épaississements carac-

téristiques de la conjonctive périkératique ; enfin par sa réapparition annuelle.

Etiologie. — Cette conjonctivite folliculaire est probablement une maladie infectieuse et transmissible dont l'agent siège dans les nodules interstitiels. Il n'existe qu'un fait expérimental, celui d'Axenfeld qui s'inocula à lui-même une parcelle de tissu conjonctival et prit une conjonctivite folliculaire dans l'œil inoculé puis dans l'autre œil.

Ce fait précis, bien qu'isolé, a une valeur considérable ; il empêche d'accepter l'opinion de ceux qui voudraient voir dans ces follicules une simple variation histologique physiologique dans la structure de la conjonctive.

D'autre part, on voit souvent cette conjonctivite folliculaire sur plusieurs membres d'une même famille, sur un grand nombre d'enfants d'une même école.

Ces faits, moins importants que les précédents, n'en ont pas moins une valeur réelle pour établir la nature transmissible de la conjonctivite folliculaire chronique.

Anatomie pathologique. — Sur les coupes de conjonctivite folliculaire, on trouve des amas de cellules lymphoïdes correspondant aux follicules. Mais, dans le reste de la conjonctive, il y a aussi augmentation plus ou moins considérable du nombre de cellules.

D'après plusieurs ophtalmologistes, les amas lymphoïdes de la conjonctivite folliculaire se distingueraient des amas lymphoïdes du trachome en ce que les derniers ne sont pas et les premiers sont encapsulés. Mais nous avons vu combien il était rare de rencontrer, dans le trachome de la conjonctive palpébrale, des nodules bien isolés.

Pronostic. — La guérison survient toujours en quelques semaines ou quelques mois. Toutes les saillies folliculaires disparaissent sans laisser de traces.

L'apparition de follicules au cours d'une conjonctivite (gonocoque, etc.), doit faire prévoir une durée plus longue de la période de réparation.

Traitement. — Cette affection très bénigne, qui guérit toujours complètement, qui n'amène pour ainsi dire pas de troubles réac-

tionnels, n'a guère besoin d'être traitée. Il faut, en tout cas, appliquer une médication très légère : des instillations de sulfate de zinc à 1/100, si elles ne sont pas douloureuses ; des attouchements avec un cristal d'alun.

Conjonctivite folliculaire aiguë

Les conjonctivites folliculaires aiguës sont assez fréquentes et méritent de ce fait plus d'attention qu'on ne leur en accorde. Ce groupe comprend certainement des affections diverses. Elles ont pour caractère commun une inflammation folliculaire aiguë, mais diffèrent assez souvent les unes des autres par des nuances symptomatiques et des variations dans l'évolution. Néanmoins, il est possible de caractériser ce groupe et d'en donner une description d'ensemble.

Symptômes. — Elle débute assez brusquement par une vive inflammation, dans l'un des yeux. Les paupières sont tuméfiées, ou, plus exactement, la paupière inférieure est tuméfiée. Cet œdème palpébral inférieur (qui porte sur toute l'étendue de la paupière et fait disparaître le pli palpébro-jugal), constitue déjà un signe qui permet de soupçonner l'existence d'une infiltration folliculaire dans le cul-de-sac conjonctival inférieur.

Malgré l'œdème et la réaction vive, la sécrétion est légère, presque nulle. Cela ne veut pas dire que, le matin au réveil, l'œil ne puisse être collé par des exsudations fibrineuses, comme il s'en produit sur toute muqueuse enflammée ou congestionnée; j'entends, par là, qu'il ne se produit pas de sécrétion comparable à celle qui accompagne les conjonctivites superficielles (gonocoque, Weeks, etc.). Pour se rendre compte de l'existence d'une sécrétion, ou de son importance, il faut, après avoir nettoyé l'œil et l'avoir débarrassé de ses sécrétions accumulées, garder le malade en observation pendant quelques minutes, attendre la reproduction des sécrétions, assister à leur formation. Dans les conjonctivites réellement sécrétantes, les sécrétions réapparaissent très vite, et on peut en apprécier facilement le débit. Mais, s'il s'agit d'une conjonctivite interstitielle folliculaire, la sécrétion ne se reproduit pas. Malgré sa réaction vive, la conjonctivite folliculaire aiguë ne donne pas de sécrétion ou ne donne qu'une sécrétion légère, comme peut en produire toute irritation ou congestion banale de la

muqueuse. Jamais rien qui ressemble à la sécrétion constante et constamment renouvelée des conjonctivites superficielles.

Ces petits exsudats sont formés, surtout, par une substance amorphe, de la fibrine, et un certain nombre de cellules épithéliales desquamées. Elles ne contiennent pas de leucocytes comme les conjonctivites purulentes ou muco-purulentes. Enfin il n'y a pas de microbes visibles.

Fig. 69. — Conjonctivite folliculaire.

Une légère traction sur la paupière inférieure fait apercevoir la conjonctive du cul-de-sac inférieur infiltrée de follicules. Souvent elle s'ectropionne d'elle-même, rendant ainsi très facile l'examen des lésions. La conjonctive est rouge, tuméfiée, infiltrée. Sa surface irrégulière présente un grand nombre de petites saillies hémisphériques ; ce sont les follicules. Leurs dimensions sont très différentes ; certains ont le volume d'une tête d'épingle, leur surface est lisse, et ils semblent contenir une substance translucide ; par une piqûre et une compression, ils se vident, et disparaissent. Ces follicules sont plus volumineux dans le fond du cul-de-sac que sur la conjonctive palpébrale. A la seule inspection de la conjonctive, on reconnaît que la tuméfaction n'est pas seulement due à ces follicules saillants à la surface, mais, en même temps, à une infiltration diffuse. Il s'agit, en somme, d'une infiltration interstitielle diffuse de toute la conjonctive, avec, comme caractère spécial,

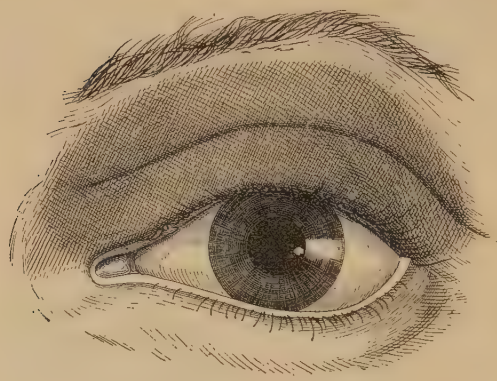

Fig. 70. — Trachome.

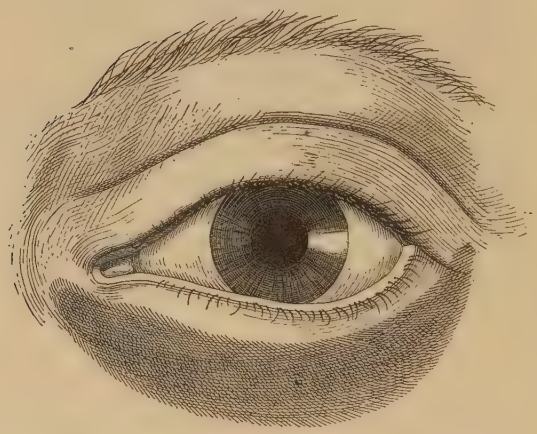

Fig. 72. — Conjonctivite folliculaire (type inférieur).

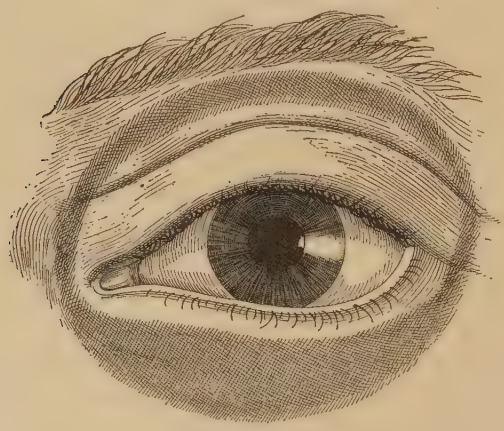

Fig. 74. — Conjonctivite folliculaire (type généralisé).

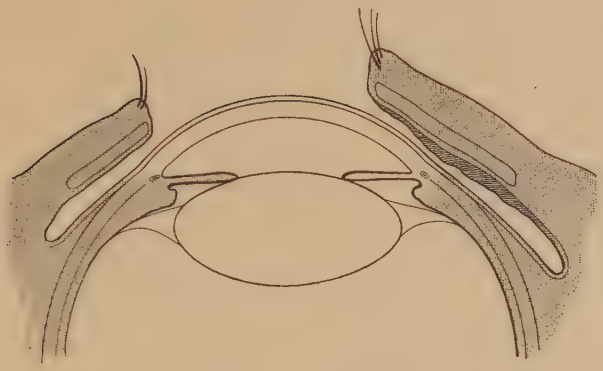

Fig. 71. — Trachome.

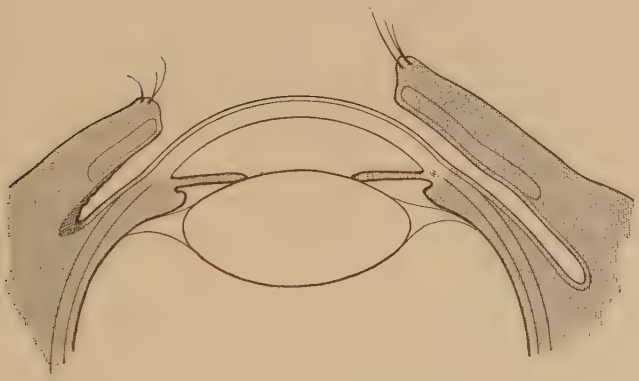

Fig. 73. — Conjonctivite folliculaire (type inférieur).

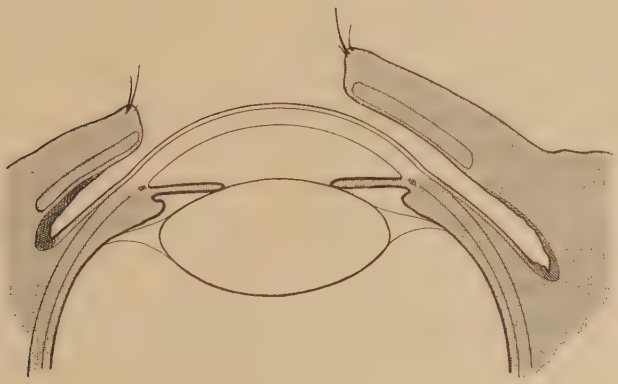

Fig. 75. — Conjonctivite folliculaire (type généralisé).

l'apparition à la surface de la conjonctive de nodules nombreux appelés follicules.

Cette infiltration folliculaire se distribue presque toujours d'une manière spéciale, très importante à connaître au point de vue diagnostic.

Les lésions sont surtout accentuées en bas sur la conjonctive inférieure, avec maximum dans le cul-de-sac inférieur. Quelquefois même, elles restent localisées dans cette région. Mais, souvent aussi, elles s'étendent à d'autres régions de la conjonctive, elles gagnent le cul-de-sac supérieur et particulièrement les angles internes et externes de ce cul-de-sac ; lorsque, retenant la paupière supérieure retournée, on demande au malade de regarder fortement en bas, la conjonctive du cul-de-sac supérieur tuméfiée s'ectropionne et apparaît, épaissie et nodulaire, avec les mêmes caractères, un peu moins accusés cependant, que ceux de la conjonctive du cul-de-sac inférieur (fig. 71).

La conjonctive tarsienne supérieure est souvent intacte ou ne présente que des lésions modérées sans tuméfaction accentuée, et sans inflammation vive. Il semble que la conjonctivite folliculaire atteigne surtout la conjonctive lâche des culs-de-sac, avec maximum en bas dans le cul-de-sac inférieur, et ne touche pas ou ne touche que modérément la conjonctive adhérente, en particulier la conjonctive palpébrale supérieure fortement adhérente au tarse. C'est, en somme, le contraire de ce qui se passe dans le trachome où les granulations se développent d'abord sur la conjonctive tarsienne supérieure, et n'atteignent que très tard, après des mois ou des années, la conjonctive du cul-de-sac inférieur.

La conjonctive bulbaire est intacte sauf dans ses parties reculées au voisinage des culs-de-sac inférieur et supérieur.

La cornée est également indemne et reste telle pendant toute l'évolution de la conjonctivite folliculaire.

Parmi ces conjonctivites folliculaires, il en est qui s'accompagnent d'adénopathies préauriculaires modérées ou accentuées, il en est d'autres qui ne retentissent nullement sur les ganglions ; cela nous montre encore que toutes les conjonctivites de ce groupe ne sont pas de même nature, mais il est impossible encore d'en faire la distinction.

La réaction inflammatoire est vive mais sans violence, bien plus vive que dans le trachome, mais bien moins que dans la conjonctivite blennorrhagique ou même dans certaines conjonctivites à

bacilles de Weeks. Il n'y a que peu ou pas de larmoiement, pas de photophobie accentuée, et pas de douleurs vives.

Evolution. — En général, après une période d'acuité de quelques jours (6 à 8 jours) l'inflammation se calme, la réaction s'atténue, les paupières se dégonflent, il semble que l'œil soit guéri, ou sur le point de guérir. Cependant, ce n'est qu'une apparence, car si on inspecte la conjonctive on la trouve encore tuméfiée et franchement nodulaire. Ces lésions conjonctivales ne disparaissent que peu à peu, lentement, progressivement ; il faut souvent un ou plusieurs mois avant que la conjonctive ne reprenne son aspect normal. A une période courte de conjonctivite aiguë fait suite une période longue de conjonctivite subaiguë, ou chronique. Mais cette période, torpide, sans réaction, ne gêne guère le malade qui peut vaquer à ses occupations et se considère comme guéri.

Les deux yeux peuvent être pris en même temps, ou l'un après l'autre ; elle est souvent unilatérale.

En tout cas la terminaison est toujours heureuse, c'est invariablement, la guérison complète sans lésions cornéennes et sans cicatrices conjonctivales.

Diagnostic. — La conjonctivite folliculaire aiguë ou chronique est souvent confondue avec le trachome. Certains ophtalmologistes ne sont-ils pas allés jusqu'à admettre que les conjonctivites folliculaires étaient des formes atténuées du trachome.

Cette idée simpliste, sans fondement scientifique (et qui va même à l'encontre de toutes les notions scientifiques que nous avons sur le trachome) ne s'accorde en aucune façon avec la clinique.

Je ne connais pas d'affections plus différentes du trachome que les conjonctivites folliculaires.

Le trachome est une affection chronique, qui dure des années ; la conjonctivite folliculaire, même dans sa forme chronique, ne dure que quelques mois. Le trachome débute par la conjonctive tarsienne supérieure (v. fig.) et ne s'étend que peu à peu, lentement, à la conjonctive du cul-de-sac supérieur ; c'est seulement après plusieurs années qu'il envahit le cul-de-sac inférieur, quand il existe déjà des lésions cicatricielles graves dans le cul-de-sac supérieur et même que la cornée est atteinte ; la conjonctivite folliculaire débute (fig. 62 et 63), non pas en haut, mais en bas, par où finit le trachome, par le cul-de-sac inférieur ; celui-ci est pris

d'emblée dès le premier jour. Le trachome atteint la cornée ; la conjonctivite folliculaire, jamais. Le trachome dure des années, toute une vie, la conjonctivite folliculaire quelques mois au maximum. Le trachome laisse des cicatrices et des déformations palpébrales ; la conjonctivite folliculaire s'en va sans laisser de traces. Et je ne parle même pas des caractères différentiels entre les granulations du trachome et les follicules de ces conjonctivites.

Quand un sujet, dont les yeux viennent de tomber malades, se présente avec des lésions nodulaires du cul-de-sac inférieur, il n'y a pas à hésiter dans le diagnostic, ce n'est pas du trachome.

Les conjonctivites folliculaires ne sont pas toutes semblables, elles présentent des particularités qui permettront un jour de les distinguer les unes des autres ; mais elles ont, tout au moins, un caractère commun très franc, c'est, précisément, de se distinguer du trachome.

C'est d'ailleurs là le point important, car la conjonctivite folliculaire est une affection bénigne et le trachome est une affection grave, qui demande un traitement spécial. Celui-là seul qui sait reconnaître le trachome (conjonctivite interstitielle nodulaire grave) de la conjonctivite folliculaire (conjonctivite interstitielle nodulaire bénigne) est capable de porter un pronostic valable.

Mais, pour cela il ne faut pas subir l'influence des idées préconçues, ni accepter des opinions théoriques sans fondement ; il faut se baser seulement sur l'examen des lésions oculaires, sur leur distribution et surtout sur leur évolution.

Je m'excuse d'insister autant sur le diagnostic du trachome, mais, il importe de réagir contre certaines habitudes d'observation clinique par trop superficielles, et dont, en maintes circonstances, j'ai pu constater les déplorables conséquences.

Certaines conjonctivites superficielles, sécrétantes, peuvent s'accompagner d'un état folliculaire de la conjonctive. Il sera toujours facile de les distinguer des conjonctivites folliculaires, par la sécrétion elle-même, qui est abondante et contient d'ordinaire des germes infectieux.

Enfin, il ne faut pas oublier que des conjonctivites aiguës peuvent se greffer sur un trachome et simuler, dans une certaine mesure, la conjonctivite folliculaire aiguë.

Pronostic. — Les conjonctivites folliculaires guérissent toujours très bien sans lésions cornéennes et sans cicatrices conjoncti-

vales, c'est là un de leurs principaux caractères. Elles sont, de ce fait, à opposer au trachome qui est la conjonctivite nodulaire grave.

Anatomie pathologique. — Comme dans la conjonctivite folliculaire chronique je n'ai jamais rencontré qu'une infiltration de la conjonctive par des leucocytes, une infiltration nodulaire au niveau des follicules et une infiltration diffuse dans le reste de la conjonctive.

Je n'ai jamais pu, soit par l'examen immédiat microscopique du contenu des follicules, soit par l'ensemencement des morceaux de conjonctive réduite en particules fines, déceler l'existence d'aucun germe.

Etiologie. — L'étiologie des conjonctivites folliculaires aiguës est encore inconnue. Il semble, d'après l'examen histologique, d'après certains signes inconstants comme l'adénopathie, que l'origine en soit infectieuse. En tout cas, les agents infectieux nous sont totalement inconnus.

A la surface de la conjonctive enflammée on peut trouver des microbes, mais ils n'ont aucun rôle dans la production de la conjonctivite.

Des recherches nombreuses ont été faites, par moi-même et par d'autres pour rechercher dans l'épaisseur même de la conjonctive l'existence d'agents infectieux. Les résultats ont toujours été négatifs.

Il y aurait lieu de rechercher si certaines de ces conjonctivites n'ont pas des relations avec des affections de la muqueuse nasale.

Traitement. — Les phénomènes inflammatoires du début sont atténués par une nitration au centième appliquée sur la conjonctive par le médecin lui-même.

Au bout de 3 ou 4 jours, on abandonne le nitrate d'argent pour le sulfate de zinc à 2 0/0, que l'on continue en instillations journalières, pendant une quinzaine de jours.

Conjonctivite printanière.

Cette affection a pour caractère principal de se produire chez le même individu, plusieurs années de suite, à l'époque du prin-

temps. Elle survient le plus souvent chez les enfants de 6 à 12 ans, mais peut atteindre également des personnes plus âgées, même des adultes. Presque constamment elle occupe le limbe et le cul-de-sac conjonctival, surtout à sa partie supérieure. La conjonctive du limbe et de son voisinage est comme hypertrophiée, épaissie ; elle présente des parties un peu saillantes, légèrement boutonneuses, de couleur jaune rosé ou même blanche, d'aspect gélatineux, ne s'ulcérant jamais.

Il y a de la vascularisation conjonctivale, rosée, très modérée. La conjonctive tarsienne supérieure présente souvent des saillies papillaires aplaties, en forme de pavement, rappelant l'aspect des papilles linguales ; souvent aussi, elle est simplement épaissie conservant sa surface plane. La cornée reste intacte. Il n'y a pas de sécrétion ou elle est insignifiante ; et, on se demande, en vérité, pourquoi certains lui conservent le nom de *catarrhe* printanier.

Les troubles subjectifs sont très peu marqués. Exceptionnellement il existe de vives démangeaisons, et de la photophobie. Cette affection évolue avec une indolence remarquable.

Sa marche est lente, traînante. Elle apparaît au commencement du printemps et persiste une grande partie de l'été pour disparaître complètement en hiver. Au retour du printemps, une nouvelle poussée survient. Et il en est ainsi pendant 2, 4 et, quelquefois même, 8 et 10 années consécutives.

Les lésions de la conjonctivite printanière ne sont pas toujours au complet, le limbe et le tarse ne sont pas toujours pris en même temps, si bien qu'on peut lui distinguer deux formes, une forme limbique et une forme tarsienne.

Il ne faut donc pas s'attendre à rencontrer toujours les lésions bulbaires si caractéristiques.

Etiologie. — Elle est encore inconnue. Le retour annuel, quand reviennent les premières chaleurs, semble indiquer qu'il existe un rapport entre l'apparition de la conjonctivite et le retour de la saison chaude. On a également pensé que la lumière solaire pouvait avoir une influence, mais rien ne le prouve. Il ne semble pas que le mauvais état général facilite son développement, car elle survient chez des enfants de bonne santé apparente. Elle ne paraît pas transmissible. Elle n'atteint pas les très jeunes enfants au-dessous de 4 ans, et elle ne s'observe guère après 15 ans.

Anatomie pathologique. — Les lésions, très particulières, sont des lésions hypertrophiques du tissu sous-épithélial. Elles se caractérisent par une *prolifération des faisceaux du tissu conjonctif* et une *infiltration cellulaire*. La masse conjonctive est formée par un réseau de trabécules homogènes ; les cellules d'infiltration sont des lymphocytes, des cellules plasmatiques, et un assez grand nombre de cellules éosinophiles. Les vaisseaux sont peu développés, ce qui explique la pâleur des végétations.

Diagnostic. — Les lésions de la conjonctive bulbaire, qui existent presque toujours, ont un aspect si particulier que le diagnostic s'impose dès la première inspection.

On ne la confondra pas avec l'éruption bulbaire de la conjonctivite phlycténulaire. Les phlyctènes s'ulcèrent, se vascularisent fortement, atteignent la cornée et donnent alors une vive réaction ; elles durent bien moins longtemps que les saillies boutonneuses de la conjonctivite printanière.

On ne confondra pas non plus les productions de la conjonctivite printanière sur la conjonctive tarsienne supérieure avec celles du trachome (V. Trachome).

Les éosinophiles que l'on trouve en abondance dans la sécrétion peuvent aider au diagnostic, car on n'en retrouve à un tel degré que dans le pemphigus et dans certaines conjonctivites artificielles (Bollack).

Traitement. — Il n'a guère d'efficacité et ne semble pas modifier l'évolution de la maladie.

On a employé, sans résultat, presque tous les médicaments dont on fait usage dans les autres conjonctivites. On a également conseillé les instillations d'une solution d'acide acétique au vingtième.

Les excisions, les cautérisations au galvano-cautère, les scarifications n'ont eu que des effets passagers.

L'adrénaline rend des services quand l'œil est rouge et congestionné. Contre les démangeaisons il faut employer la cocaïne à 2 0/0.

On peut associer l'adrénaline et la cocaïne dans une même formule :

Chlorhydrate de cocaïne . . .	0 gr. 20
Adrénaline à 1/1000.	XV gouttes
Eau distillée	10 grammes

Les lunettes fumées ou colorées préservent de la lumière vive, soulagent le malade, mais n'ont pas donné tous les résultats qu'on en attendait.

Il importe, en tout cas, de ne pas employer de médications irritantes.

CONJONCTIVITES ÉRUPTIVES

(non contagieuses)

Les conjonctivites réunies en ce groupe ont comme caractère commun de produire sur la conjonctive des éléments éruptifs (phlyctènes, papules, bulles, etc.). Un autre caractère, qu'elles semblent toutes posséder, c'est la non-contagiosité. Il est possible que certaines d'entre elles puissent se transmettre, mais, il n'en reste pas moins un fait bien établi, c'est que, en clinique, on ne les voit pas se transmettre avec facilité d'un individu à un autre. Elles se distinguent très nettement en cela de la plupart des conjonctivites sécrétantes et d'un bon nombre des conjonctivites interstitielles.

Les affections éruptives de la conjonctive sont fort nombreuses ; presque toutes les éruptions cutanées pouvant se produire sur la conjonctive.

Ne pouvant étudier ici ces multiples affections, je n'insisterai que sur les plus fréquentes d'entre elles.

CONJONCTIVITE IMPÉTIGINEUSE
CONJONCTIVITE PHLYCTÉNULAIRE, LYMPHATIQUE

La description que je vais donner de la conjonctivite impétigineuse se confond avec celle de la conjonctivite appelée phlycténulaire. Certaines raisons engagent à abandonner la dénomination de « phlycténulaire ». La première, c'est que plusieurs variétés de conjonctivites éruptives ou même sécrétantes peuvent produire des phlyctènes et qu'il est illogique de baser une classification sur un symptôme commun à de multiples affections. La seconde raison, c'est que ces éléments éruptifs appelés « phlyctènes », ne sont pas des phlyctènes, ainsi que le montrent l'examen histologique, et même, la simple inspection à l'œil nu ou à la loupe de l'élément éruptif. L'affection qui semble, dans la très grande majorité

des cas, réaliser cette éruption, étant l'impétigo, nous préférons la dénomination de conjonctivite impétigineuse.

Le nom de conjonctivite lymphatique convient assez bien dans beaucoup de cas. Il semble, en effet, que, par son évolution extensive (de la muqueuse nasale ou de la peau de la face à la conjonctive), par sa localisation dans un territoire limité (la tête), le système lymphatique ne soit pas étranger à la production de cette affection oculaire.

Sous le nom de conjonctivite impétigineuse, nous n'entendons pas décrire seulement les conjonctivites accompagnées de lésions impétigineuses de la face ou du nez (type clinique complet), mais encore les conjonctivites phlycténulaires qui présentent les symptômes oculaires de la conjonctivite impétigineuse sans lésions cutanées d'impétigo.

Rien d'étonnant à ce qu'une éruption impétigineuse se produise sur la conjonctive et la muqueuse nasale sans intéresser la peau du visage, ou bien encore se développe sur la conjonctive seule sans prendre la muqueuse nasale ni la peau de la face.

Quant à la conjonctivite eczémateuse, à l'herpès conjonctival, au zona de la conjonctive, affections autrefois réunies dans un même groupe avec la conjonctivite phlycténulaire, il faut maintenant les en séparer catégoriquement.

La phlyctène était le seul lien, maintenant rompu, qui maintenait, dans un même chapitre, des affections très différentes les unes des autres.

Symptômes. — La conjonctivite impétigineuse est plus particulièrement caractérisée par une éruption conjonctivale d'apparence phlycténulaire, accompagnée de phénomènes réactionnels, d'intensité variable avec le nombre et le siège des saillies éruptives.

Eruption. — Eruption du limbe : C'est le siège habituel de l'éruption. On voit une petite saillie circulaire grosse comme un grain de mil, légèrement saillante, à surface lisse, recouverte par l'épithélium, du moins au début. Bientôt, elle s'ulcère à son point culminant, sa surface se dépolit en même temps que disparaît l'épithélium ; la saillie est le siège d'une petite ulcération blanc grisâtre, un peu surélevée ; l'ulcération, centrale au début, gagne ensuite les bords de l'élevure. Après quelques jours, la surface ulcérée se recouvre d'épithélium et se cicatrise.

Dès que l'efflorescence apparaît, la conjonctive bulbaire s'hyperhémie dans le voisinage ; de nombreux vaisseaux convergent vers l'élevure et forment un triangle rouge à sommet touchant la phlyctène et à base tournée vers le cul-de-sac conjonctival (fig. 76). Il y a, au niveau de ce triangle vasculaire, une légère surélévation œdémateuse.

Tel est l'élément éruptif de la conjonctivite impétigineuse pris à l'état isolé ; mais le nombre en est variable.

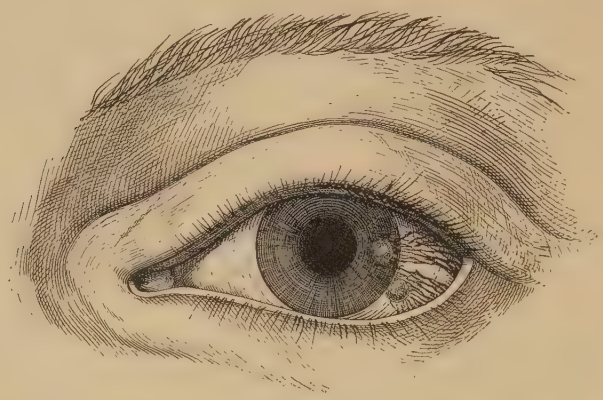

Fig. 76. — Conjonctive éruptive impétigineuse. On voit des éléments éruptifs, appelés phlyctènes, vers lesquels convergent des vaisseaux sanguins.

Quelquefois, il n'existe sur le limbe qu'une seule élevure avec les caractères que nous venons de lui donner (forme isolée).

Plus souvent, on en voit plusieurs sur le pourtour du limbe, laissant entre elles des intervalles sains assez étendus. Dans ce cas, la vascularisation réactionnelle garde une certaine indépendance, chaque phlyctène ayant son triangle vasculaire. Quand deux phlyctènes sont très rapprochés ou se touchent, leurs vaisseaux se confondent et perdent leur disposition triangulaire (forme discrète).

Assez souvent, enfin, toute l'étendue du limbe est occupée par une couronne de petites élevures très fines comme des grains de sable. L'anneau conjonctival forme une saillie en bandelette circulaire. La vascularisation s'étend alors à toute la conjonctive bulbaire, les vaisseaux appelés par une phlyctène se confondent avec ceux des phlyctènes voisines (forme confluente, forme miliaire).

Eruption cornéenne : Si l'éruption siège d'ordinaire au niveau du limbe, elle peut aussi se développer sur la cornée et la conjonctive bulbaire. En général, quand il y a éruption cornéenne, il en existe une aussi sur le limbe.

L'éruption cornéenne est formée de petites élevures grises, constituées par l'épithélium que soulève une agglomération de cellules rondes placées entre cet épithélium et la membrane de Bowman.

L'éruption est donc située en avant du tissu propre de la cornée, dans la conjonctive cornéenne ; elle est, primitivement du moins, une lésion conjonctivale. Comme les éléments éruptifs du limbe, ceux-ci s'ulcèrent très rapidement. Ils se cicatrisent ensuite par retour de l'épithélium et disparaissent sans laisser de traces, à condition, toutefois, que l'éruption reste dans la conjonctive cornéenne et ne dépasse pas en profondeur la membrane de Bowman, au risque d'amener une destruction toujours irréparable du tissu propre de la cornée.

En effet, la phlyctène qui vient de s'ulcérer laisse souvent après elle une petite et légère infiltration grisâtre, qui se vascularise puis disparaît, en totalité ou en partie seulement, suivant que les lames cornéennes sont intactes ou intéressées.

Eruption de la conjonctive bulbaire : Les éléments éruptifs sont plus volumineux, mais ils ont la même évolution que ceux du limbe cornéen.

Multiplicité fréquente du siège de l'éruption : Si, dans beaucoup de cas, l'éruption siège exclusivement sur le limbe, souvent aussi on constate la coexistence d'éléments éruptifs sur la cornée ou sur la conjonctive bulbaire. Il existe même des phlyctènes de la conjonctive palpébrale, bien moins visibles et moins gênantes que celles du globe oculaire.

Il importe, pour le diagnostic, d'être prévenu de ces faits, et de ne pas rejeter comme non impétigineuse une conjonctivite sans éruption du limbe.

Phénomènes réactionnels concomitants : Le développement de l'éruption provoque une réaction vive sur la conjonctive. J'ai déjà signalé la vascularisation qui accompagne l'éruption, ses variations d'aspect, d'étendue et d'intensité, suivant le nombre des phlyctènes. L'existence d'une éruption cornéenne augmente encore la vascularisation conjonctivale.

A l'encontre de certaines conjonctivites étudiées au chapitre

précédent (conjonctivite catarrhale, purulente) la sécrétion est nulle ou insignifiante. Les paupières ne sont pas collées au réveil. Exceptionnellement, dans les formes accentuées, on peut constater la formation sur la conjonctive palpébrale d'un exsudat pseudo-membraneux. Les larges phlyctènes de la conjonctive bulbaire peuvent aussi, après ulcération, se recouvrir d'un exsudat blanc grisâtre assez considérable.

Le larmoiement, très abondant quand la cornée est atteinte, n'existe guère quand la conjonctive seule est intéressée. La photophobie, le blépharospasme, souvent très accentués, sont encore parmi les manifestations habituelles de la conjonctivite impétigineuse.

Dans quelques cas, ces symptômes sont tellement accusés que l'enfant, incapable d'entr'ouvrir les paupières, passe des journées entières, cherchant l'obscurité, les yeux spasmodiquement clos, la tête cachée dans ses bras ou enfouie dans un oreiller. Tout cela pour éviter la lumière, si faible qu'elle soit.

Dans ces conditions, rien n'est plus pénible pour l'enfant, ni plus difficile pour le médecin que l'examen des yeux. Il faut souvent recourir aux écarteurs pour entr'ouvrir les paupières. Le spasme est tel que les bords palpébraux s'enroulent en dedans et les cils viennent en contact avec la cornée (entropion spasmodique). On comprend que, dans ces conditions, il soit difficile aux parents d'appliquer eux mêmes un traitement convenable.

Formes cliniques. — La description qui vient d'être faite nous montre combien est variable l'aspect clinique de la conjonctivite impétigineuse.

Il varie suivant que la localisation de l'éruption se fait sur le limbe, la cornée, la conjonctive, ou sur plusieurs de ces parties à la fois.

Même lorsque l'éruption est localisée au limbe, son aspect change suivant que cette éruption du limbe est circonscrite, discrète ou confluente.

Il se modifie encore suivant que l'éruption de l'œil est isolée ou accompagnée d'impétigo de la face et du nez.

On peut aussi distinguer au point de vue de l'intensité des lésions, deux formes : la forme bénigne et la forme grave. Dans la première, l'impétigo de la face n'existe pas ou n'existe guère, les lésions conjonctivales sont peu étendues et les ulcérations

cornéennes rares. Dans la forme grave, il existe une éruption impétigineuse très accentuée de la face et du nez, les lésions conjonctivales sont étendues et quelquefois recouvertes d'un exsudat pseudo-membraneux, la cornée est ulcérée et profondément infiltrée, la réaction est vive et les paupières tuméfiées, la maladie est plus longue et souvent elle laisse après elle des lésions cornéennes définitives.

Complications. — De nombreuses complications peuvent encore apparaître au cours de la conjonctivite impétigineuse. Presque toutes ont pour siège la cornée.

Ulcération du tissu propre de la cornée : L'ulcération cornéenne ne reste pas toujours superficielle, elle s'étend en profondeur et en largeur ; l'infiltration peut aller au delà de la membrane de Bowman, gagner le tissu propre de la cornée, et même, bien que très rarement, la perforer. En tout cas, chaque fois que le tissu propre de la cornée a été touché, il reste, après cicatrisation, une opacité définitive légère ou accentuée.

Kératite en bandelette ; pannus partiel de la cornée : L'ulcération cornéenne ne reste pas toujours sur place, elle peut prendre des allures serpigineuses et se déplacer sur la cornée de proche en proche. On voit alors ceci : un ulcère de la cornée situé sur le limbe et pourvu d'un pinceau vasculaire ; cet ulcère se déplace vers le centre de la cornée et gagne de proche en proche, toujours suivi par le faisceau vasculaire ; il décrit ainsi à la surface de la cornée un trajet plus ou moins long. Au bout d'un temps variable, l'ulcération s'arrête, les vaisseaux disparaissent, la cicatrisation se fait. Mais, tout le trajet parcouru par l'ulcère et les vaisseaux reste marqué par une opacité définitive, une bandelette leucomateuse ou néphéliomateuse. La bandelette rouge qui existait pendant l'évolution est remplacée par une bandelette grise de cicatrisation.

Infiltration large des couches profondes de la cornée : On voit se développer dans la profondeur de la cornée une opacité grise ou jaunâtre, mal limitée ; la surface cornéenne au niveau de l'infiltration est un peu dépolie, chagrinée, pointillée. L'infiltration, dans les cas bénins, disparaît peu à peu en partie ou en totalité. Dans les cas graves, l'infiltration jaunit, devient purulente et produit une large perte de substance cornéenne. Beaucoup de ces

infiltrations sont le fait d'infections secondaires greffées sur les ulcérations cornéennes.

Pannus : Au moment où les éléments éruptifs s'ulcèrent, des vaisseaux se portent vers les ulcérations en cheminant à la surface de la cornée. Dans tout le trajet des vaisseaux, il se produit un voile qui prend le nom de pannus. Ce pannus peut siéger en tous les points du pourtour cornéen. Il est d'ordinaire peu épais, peu vasculaire, susceptible de disparaître en grande partie ou en totalité. Il existe dans le trachome un autre pannus tout différent de celui-ci.

Taies cornéennes : Elles sont fréquentes après les poussées successives de la kérato-conjonctivite impétigineuse.

Blépharite : C'est une complication fréquente. Elle n'existe, bien accentuée, que dans certaines formes prolongées de conjonctivite impétigineuse.

Infections secondaires : Un des inconvénients les plus sérieux de la kérato-conjonctivite impétigineuse, c'est de faciliter les infections secondaires cornéennes et conjonctivales : infection diphtérique et streptococcique de la conjonctive ; infection pneumococcique de la cornée.

Evolution. — Une éruption met une quinzaine de jours à évoluer, souvent moins quand elle est légère et circonscrite. S'il se produit des éruptions successives, il faut compter pour chacune d'elles une durée de 15 jours. Cependant, les éruptions cornéennes sont plus longues à se réparer que les éruptions du limbe ou de la conjonctive. Quand la cornée est infiltrée, la guérison peut se faire attendre longtemps.

Un des caractères de la conjonctivite impétigineuse c'est d'évoluer par poussées successives. La conjonctivite est en voie d'amélioration, elle est presque guérie, quand survient une recrudescence. La guérison est complète, mais au bout d'un mois survient une nouvelle poussée. Il est rare que l'enfant atteint de cette conjonctivite n'en ait pas plusieurs poussées pendant quelques années.

En somme, quand la conjonctivite existe, elle peut se prolonger longtemps par le développement de poussées successives ; quand elle est guérie, les récidives sont fréquentes ; c'est une affection récidivante.

Diagnostic. — Elle se distingue facilement des conjonctivites superficielles sécrétantes, ainsi que des conjonctivites interstitielles avec infiltration nodulaire ou diffuse.

Cependant, il faut se rappeler que la phlyctène peut se rencontrer, exceptionnellement, dans d'autres conjonctivites, et qu'elle ne constitue pas la caractéristique exclusive de la conjonctivite impétigineuse.

Il est souvent moins facile de la distinguer d'autres conjonctivites ou kératites éruptives (eczéma, herpès, varicelle, érythème polymorphe) ; c'est par l'examen des manifestations cutanées concomitantes qu'on fera la distinction.

Quand les lésions cornéennes sont accentuées et que la cornée est largement infiltrée, on pourra, dans quelques cas, hésiter entre une kératite éruptive et une kératite interstitielle. Dans la kératite éruptive, les couches superficielles de la cornée sont plus atteintes, ulcérées, érodées, et il est rare qu'il n'existe pas sur le limbe des éléments éruptifs.

Pronostic. – Malgré la bénignité habituelle des formes légères, la conjonctivite phlycténulaire reste une affection sérieuse. Ses formes graves, d'ailleurs fréquentes, atteignent la cornée et laissent quelquefois des taches indélébiles qui diminuent souvent la vision d'une manière considérable (V. Complications). Elle est la principale cause des taies cornéennes.

Etiologie. — Les causes de la conjonctivite impétigineuse sont inconnues. On connaît bien ses relations avec l'impétigo, mais on ne sait pas encore ce qu'est l'impétigo.

Elle accompagne souvent l'impétigo de la face ou l'impétigo du nez ; mais, souvent aussi, elle existe sans qu'on puisse déceler l'existence de lésions nasales ou cutanées.

Néanmoins, la fréquence de lésions nasales évidentes est si grande qu'on ne peut méconnaître l'importance de cette association. D'ailleurs, toutes les lésions nasales ne se manifestent pas par des symptômes extérieurs ; l'absence de signes extérieurs du côté du nez ne prouve pas que la muqueuse soit toujours intacte ; il est donc probable que les lésions nasales sont plus fréquentes encore qu'on ne l'admet. Ces lésions nasales peuvent être de l'impétigo, mais elles peuvent être autre chose aussi ; nous l'ignorons.

La fréquence de la conjonctivite phlycténulaire chez les sujets

dits lymphatiques ou scrofuleux, conduit à supposer que l'affection peut être de nature tuberculeuse. Un grand nombre d'examens et d'expériences pour démontrer l'action du bacille tuberculeux ou de sa toxine sont restés sans résultat.

Dans certains cas, l'examen des phlyctènes a démontré la présence de staphylocoques en assez grand nombre, mais ces constatations, trop inconstantes, n'ont pas permis non plus de conclure à l'influence réelle de ce microbe.

Anatomie pathologique — L'élément éruptif n'est pas, comme pourrait le faire croire le nom de phlyctène (*phluctaina* : vésicule, pustule), une vésicule creuse contenant du liquide. La phlyctène est, en réalité, une papule molle formée par l'accumulation sous l'épithélium, non de liquide mais de cellules, de leucocytes. L'épithélium s'amincit bientôt et s'ulcère à la partie culminante de la papule.

D'ailleurs, même après ulcération, l'élément éruptif reste saillant; il ne s'affaisse pas et ne se creuse pas comme le ferait une vésicule ouverte.

Traitement. — Il comporte diverses indications :

1° Calmer l'irritation (douleur, photophobie, larmoiement) qui accompagne presque toutes les conjonctivites pour peu qu'elles soient accentuées ; 2° Agir sur les lésions elles-mêmes pour les guérir.

Pour calmer l'irritation, on emploie la cocaïne à 2 0/0, instillée deux fois par jour, les applications chaudes ou froides. Quand il existe des lésions cornéennes, la lumière est extrêmement gênante, la photophobie très vive et le larmoiement abondant. Il faut éviter la lumière soit en séjournant dans des pièces sombres, soit en portant des verres coquilles fortement teintés. L'atropine à dose faible (1/2 0/0) et instillée une fois par jour contribuerait à calmer l'œil en supprimant la contracture de l'iris et en mettant l'œil au repos ; je ne l'emploie pas tant que l'iris est intact.

Pour agir sur les lésions, il est un médicament universellement employé, c'est la pommade au précipité jaune d'hydrargyre à 2, 3, 4 et 5 0/0.

Précipité jaune d'hydrargyre . . .		0 gr. 20 à 0 gr. 50
Vaseline	. . . . . àà	5 grammes
Lanoline		

Cette pommade doit être bien et largement introduite dans les culs-de-sac conjonctivaux. Pour cela, on se sert d'une petite baguette de verre dont l'extrémité mousse est amplement garnie de pommade jaune. La pommade est ainsi introduite non sur le bord des paupières mais dans le cul-de-sac inférieur. On laisse les paupières se refermer sur la pommade, et, avec une boulette d'ouate, on fait doucement, pendant 1 à 2 minutes, à travers les paupières fermées, un massage léger sur le globe oculaire, afin d'envoyer la pommade dans toutes les parties du sac conjonctival. On renouvelle cette application deux fois par jour.

Il ne suffit pas de traiter les lésions oculaires, il faut, sous peine de prolongation indéfinie du mal, soigner également les lésions impétigineuses de la face et du nez.

Pour les lésions nasales, faire, tous les jours, des pulvérisations nasales avec :

Argyrol	1 gramme
Eau distillée	20 grammes

et employer la pommade suivante, qui sert aussi en applications sur les lésions impétigineuses de la face :

Oxyde de zinc	5 grammes
Icthyol	1 gramme
Vaseline } . . . . âà	10 grammes
Lanoline }	

Le nitrate d'argent (solution à 2 0/0) en applications sur l'impétigo de la face, donne aussi de bons résultats ; il est d'un emploi facile.

Les injections de lait ont été essayées sans donner des résultats démonstratifs. L'autovaccination dans quelques cas, a eu des effets heureux et rapide.

AUTRES CONJONCTIVITES ÉRUPTIVES

Conjonctivite érythémateuse.

Elle se caractérise, objectivement, par de l'hyperhémie conjonctivale (V. Hyperhémie), et, subjectivement, par des picotements, des brûlures, de la gêne visuelle empêchant le travail prolongé des yeux.

Elle survient sous des influences variables encore mal détermi-

nées. On la voit chez des personnes sujettes à des congestions de la face, chez celles qui ont un peu de blépharite. Elle apparaîtrait quelquefois, périodiquement, chez certains névropathes (hyperhémie névropathique).

On la rencontre également à la suite de l'action prolongée de la lumière vive, artificielle ou solaire ; à la suite d'efforts exagérés d'accommodation ; après irritation par la poussière ou par le vent ; dans l'alcoolisme ; dans les affections de la muqueuse nasale. La conjonctivite électrique présente des caractères analogues à ceux de la conjonctivite érythémateuse.

Le traitement est le même que celui de la conjonctivite eczémateuse.

Conjonctivite eczémateuse.

Comme la précédente, la conjonctivite eczémateuse se manifeste par de l'hyperhémie et quelques troubles subjectifs désagréables (picotements, brûlures, gêne visuelle). Il peut exister une petite exsudation ou sécrétion insignifiante dans laquelle on ne trouve aucun microbe.

Cette conjonctivite s'accompagne ou non d'eczéma des paupières et de la face ; dans ce dernier cas, le diagnostic est souvent difficile. Elle se complique fréquemment de blépharite.

Le traitement consiste à éviter toutes les causes d'irritation : lumière vive, poussières, vent, fumée.

Il faut se garder d'appliquer sur la conjonctive des substances irritantes, et se contenter de recommander de simples lotions avec une solution de chlorure de sodium au centième.

Contre l'action désagréable de la lumière, les verres fumés se montrent très utiles. Si les démangeaisons sont accentuées, pour éviter que le malade ne se frotte les yeux et n'aggrave ainsi sa conjonctivite, on peut lui prescrire une pommade à la cocaïne, qu'il n'utilisera qu'au moment des démangeaisons et d'une manière très intermittente.

Le changement d'air, le séjour sous un climat sec, facilitent souvent la disparition de cette conjonctivite. Il va sans dire qu'il faut traiter, en même temps, l'eczéma des paupières et de la face lorsqu'il existe. Il faut également penser à instituer le traitement général des eczémateux (régime alimentaire, eaux laxatives, etc.).

Conjonctivites maculeuses et papuleuses.

A ce groupe appartiennent les conjonctivites qui se développent à la période éruptive de la syphilis (V. Syphilis de la conjonctive), les éruptions maculeuses de la lèpre, et celles du début de la rougeole.

La conjonctivite morbilleuse, celle qui est due exclusivement à l'éruption morbilleuse sur la conjonctive, est très fréquente dans la rougeole ; elle accompagne les manifestations nasales et trachéales (Catarrhe oculo-naso-trachéal).

C'est une conjonctivite légère, ne donnant pas ou donnant peu de sécrétion, amenant une légère injection conjonctivale, un peu de sensibilité à la lumière, et guérissant d'ailleurs facilement.

Les paupières participent le plus souvent à cette conjonctivite ; elles sont un peu rouges le long du bord ciliaire et les glandes de Meibomius enflammées sécrètent d'une façon anormale. Il s'agit d'une blépharo-conjonctivite plutôt que d'une conjonctivite isolée.

En quelques jours les troubles oculaires disparaissent. Malgré sa bénignité habituelle, cette conjonctivite morbilleuse doit attirer l'attention. Il faut se rappeler que la gravité de la rougeole vient des infections secondaires qui peuvent se surajouter à l'infection morbilleuse. De même, la conjonctivite éruptive morbilleuse est dangereuse parce qu'elle prépare et favorise l'installation, sur la conjonctive ou sur la cornée, d'autres infections souvent fort graves (diphtérie, streptocoque, ulcère cornéen à pneumocoque) (V. ces infections).

En dehors de cette conjonctivite ou blépharo-conjonctivite, on observe quelquefois des lésions cornéennes qui semblent de nature éruptive. Ce sont de petites, de très petites taches grisâtres, occupant de préférence le centre de la cornée. Elles disparaissent rapidement en quelques jours.

Le traitement de la conjonctivite morbilleuse consiste à pratiquer des lotions au sérum stérilisé, et, au besoin, à introduire entre les paupières un peu de pommade au précipité jaune de mercure à 4 0/0.

Il convient de surveiller les yeux ; si la sécrétion vient à augmenter notablement, si la photophobie apparaît, si une tache survient sur la cornée transparente, il faut craindre une des infections graves que je viens de signaler. La surveillance des yeux au cours de la rougeole est indispensable.

Les enfants sont, en général, montrés trop tard à l'oculiste, quand des lésions cornéennes irrémédiables (ulcérations, perforations, etc.) se sont déjà produites.

Conjonctivites vésiculeuses.

Elles s'observent dans la variole, l'érythème polymorphe, le zona (V. Zona) et l'herpès de la conjonctive.

L'*herpès* survenant sur la conjonctive donne une réaction inflammatoire assez vive, qui se trouve encore augmentée quand l'éruption siège en même temps sur la cornée. On peut voir apparaître, sur la conjonctive ou sur la cornée, de petites vésicules réunies en groupe, mais cet état vésiculeux est très fugitif et presque jamais on ne le constate. Les vésicules, une fois vidées, laissent à leur place une petite ulcération cornéenne à contours polycycliques. Comme traitement, on prescrit, contre les douleurs qui sont toujours vives, un collyre à la cocaïne à 2 0/0, et de la pommade au précipité jaune d'hydrargyre à 3 0/0.

Les lésions oculaires au cours de la *variole*, si fréquentes et si graves autrefois, sont, depuis la vaccination, bien rares et beaucoup moins graves quand elles se produisent chez des vaccinés. Les vésicules apparaissent de préférence sur la conjonctive bulbaire, elles s'accompagnent d'une vive réaction de toute la conjonctive et d'une infiltration de la cornée avoisinante. Les paupières sont presque toujours le siège d'une éruption ; elles sont tuméfiées et gênent l'examen des globes oculaires.

L'*érythème polymorphe*, qui donne sur le tégument des éruptions variées (macules, papules, vésicules, bulles), peut, en s'installant sur la conjonctive, produire des lésions variables dans leur aspect, un érythème diffus, des papules bulbaires, des vésicules ou des bulles bientôt crevées et pouvant se recouvrir d'un exsudat pseudo-membraneux. Le diagnostic s'établit par la coexistence d'éruptions polymorphes sur le reste du corps, et par l'évolution cyclique, fébrile, de cette affection. La nature véritable de cette maladie est totalement inconnue.

Conjonctivites bulleuses.

L'éruption bulleuse de la conjonctive est réalisée, dans des cas d'ailleurs rares, par le *pemphigus*. On peut constater l'existence

d'une bulle sur la cornée, mais c'est exceptionnel, car la bulle crève aussitôt formée. Dans les cas où on a pu la constater, elle se présentait sous l'aspect d'une grosse bulle transparente et tremblotante occupant une large étendue de la cornée. Après la bulle, il reste une ulcération, et, après l'ulcération, une cicatrice plus ou moins opaque. Quand un œil est sujet à cette éruption bulleuse cornéenne, l'opacification totale de la cornée peut être la conséquence de quelques poussées successives.

Quand l'éruption reste localisée à la conjonctive, on voit, à la place de la bulle éphémère, une ulcération, presque toujours recouverte d'un exsudat gris ou blanchâtre, d'aspect pseudo-membraneux.

Contre l'éruption conjonctivale, on emploie des lotions à l'eau bouillie ou au sérum physiologique. Contre l'éruption cornéenne, il faut ajouter un collyre à l'atropine à 1 0/0, qui dilate l'iris.

On ne connaît pas de traitement capable d'empêcher les récidives de cette affection.

DIAGNOSTIC GÉNÉRAL DES CONJONCTIVITES

Pour faire le diagnostic d'une conjonctivite, pour distinguer parmi les nombreuses conjonctivites qui peuvent se présenter, il faut procéder avec méthode : séparer d'abord les groupes, et, ensuite, dans le groupe retenu, déterminer la variété présente.

Il ne faut pas se jeter sur le microscope sans prêter attention aux signes cliniques de la conjonctivite. L'examen microscopique n'a d'intérêt que s'il est fait en même temps que l'examen clinique ; il complète et précise l'examen clinique mais ne doit pas le remplacer.

L'examen clinique bien fait permet presque toujours d'arriver à un diagnostic suffisant, même si on l'emploie seul sans le compléter par l'examen bactériologique. Cependant, il faut que, dans la mesure possible, l'examen bactériologique vienne contrôler le diagnostic clinique. Négatif ou positif, cet examen de la sécrétion est toujours d'une importance considérable sinon décisive.

Voici la manière dont je conseille de procéder en présence d'une conjonctivite :

Etablissez d'abord si la conjonctivite est superficielle et sécrétante, ou bien interstitielle et non sécrétante (V. Classification). Je vous rappelle que, pour dire qu'une conjonctivite est sécrétante, il ne suffit pas de constater, le matin au lever ou au moment de l'examen du malade, des exsudats accumulés dans l'angle interne de l'œil ou sur le bord des paupières. Il faut, après avoir essuyé l'œil de votre malade et nettoyé le cul-de-sac, attendre quelques minutes (5 ou 10 minutes) et observer l'œil pour voir si, pendant ce temps, il ne s'est pas reproduit de la sécrétion. Il faut en somme regarder la sécrétion se produire. C'est la seule façon de juger de son existence, de son importance et de sa nature.

S'il s'agit d'une conjonctivite interstitielle ou éruptive, rien ne se produit ; s'il s'agit au contraire d'une conjonctivite sécrétante (muco-purulente, purulente ou pseudo-membraneuse), vous voyez rapidement se former du muco-pus, du pus, ou une pellicule pseudo-membraneuse.

A) Quand vous avez reconnu que la conjonctivite est sécrétante, les recherches, pour établir la variété, se trouvent déjà limitées aux conjonctivites de ce groupe.

a) Si la sécrétion est muco-purulente, vous êtes en présence d'une conjonctivite de la classe muco-purulente (conjonctivite aiguë à bacille de Weeks, à pneumocoque ; conjonctivite subaiguë à diplobacille, etc.). Les symptômes particuliers à chacune d'elles feront le diagnostic et l'examen bactériologique le précisera.

b) Si la sécrétion est purulente, les recherches sont bien plus limitées encore ; il s'agit d'une conjonctivite gonococcique, car c'est la seule qui donne lieu à un écoulement franchement purulent. Quelquefois cependant, une conjonctivite muco-purulente de grande acuité peut simuler l'écoulement purulent ; mais, pour ces cas exceptionnels, l'examen bactériologique, toujours facile et probant, établira le diagnostic.

c) S'il existe une fausse membrane, pensez d'abord à la conjonctivite diphtérique, mais rappelez-vous que d'autres conjonctivites muco-purulentes ou purulentes peuvent donner exceptionnellement des pellicules pseudo-membraneuses. L'examen microscopique immédiat ne montre pas toujours le bacille diphtérique, mais la culture, en 24 heures, permet le diagnostic de diphtérie.

B) Si la conjonctivite est du type interstitiel nodulaire ou diffus, ce qu'on reconnaît facilement à l'aspect infiltré de la conjonctive et à l'absence de sécrétion, vous éliminez, de ce fait,

toutes les conjonctivites sécrétantes. La recherche se trouve ainsi très limitée au trachome et aux conjonctivites folliculaires.

J'ai assez insisté sur la distinction entre le trachome et les conjonctivites folliculaires pour n'avoir pas besoin d'y revenir.

C) Quant aux conjonctivites éruptives, au premier rang desquelles viennent les conjonctivites impétigineuses, elles ont des caractères très spéciaux qui permettent de les reconnnaître facilement. Comme les conjonctivites interstitielles, elles ne sont pas sécrétantes, ou ne sécrètent que modérément dans certaines formes accentuées.

Cette méthode de diagnostic par élimination, qui consiste à séparer les groupes principaux de conjonctivites (conjonctivite superficielle sécrétante, conjonctivite interstitielle non sécrétante et conjonctivite éruptive), simplifie les recherches et permet presque toujours d'arriver rapidement au diagnostic. Bien entendu, il faut compter avec les exceptions, les difficultés imprévues où la sagacité et l'initiative du médecin doivent entrer en jeu ; mais, la manière que je viens d'exposer simplifie les recherches, dirige les débutants, et se montre presque toujours suffisante dans la pratique courante.

CONJONCTIVITE INFECTIEUSE D'ORIGINE ANIMALE

C'est une maladie assez rare, de nature infectieuse, mais dont on ne connaît pas l'agent pathogène.

L'un des yeux (elle est presque toujours unilatérale) se tuméfie et rougit sans produire de réaction vive, ni de troubles fonctionnels accusés. En même temps, ou rapidement après le début, se développe une adénopathie préauriculaire accentuée. Les paupières sont tuméfiées et dures. Si, à ce moment, on les retourne, on constate que la conjonctive des tarses et celle des culs-de-sac sont le siège de végétations abondantes, rouges ou jaunâtres, grosses comme des grains de mil ou plus petites, ne donnant point ou très peu de sécrétion.

L'adénopathie préauriculaire, petite au début, augmente progressivement, et s'accompagne de tuméfaction du tissu cellulaire qui entoure la glande (périadénite). La tuméfaction gagne les

ganglions parotidiens, et ceux de la partie supérieure du cou ; il existe un empâtement des tissus qui entourent les ganglions tuméfiés. Cette adénite volumineuse prend une importance considérable parmi les symptômes. Au bout d'un mois environ, la tuméfaction périganglionnaire diminue assez rapidement. Mais les ganglions, plus facilement palpables, ne disparaissent que lentement. Ils peuvent même aboutir à la suppuration.

En même temps, les symptômes oculaires s'améliorent, et, en l'espace de deux mois ou davantage, l'affection disparaît sans lésions consécutives. La cornée reste indemne.

Etiologie. — Parinaud considérait cette affection comme d'origine animale. Elle surviendrait chez les personnes habitant dans les boucheries ou dans leur voisinage. Mais cette étiologie n'est pas encore bien établie.

Ce qui paraît plus certain, c'est la nature infectieuse du mal. Mais, on n'a pu encore déceler l'existence d'aucun germe pathogène.

Anatomie pathologique. — La conjonctive est considérablement épaissie. L'épithélium n'est point altéré et ne présente pas de solution de continuité. Il existe au contraire, au-dessous de l'épithélium, une infiltration leucocytaire diffuse considérable. Il n'y a pas de cellules géantes.

Diagnostic. — On peut confondre cette maladie avec le chancre syphilitique, la tuberculose, et certaines infections streptococciques unilatérales, qui, toutes, peuvent s'accompagner d'adénopathies volumineuses.

Le chancre syphilitique, est plus localisé et contient des spirilles (V. Chancre syphilitique de la conjonctive). L'infection streptococcique de la conjonctive (V. Infections streptococciques) montre l'existence de streptocoques, tandis que la conjonctivite de Parinaud est sans germes.

La tuberculose, surtout la tuberculose diffuse avec nodules tuberculeux et végétations conjonctivales, est, de toutes les affections avec adénopathie, celle qui peut le plus facilement simuler la conjonctivite infectieuse d'origine animale.

Dans la tuberculose, il y a, le plus souvent, une ulcération entourée de nodules et de végétations. Son évolution est plus lente.

En cas de doute, on fera le diagnostic par l'examen histologique ou par la recherche du bacille tuberculeux au moyen de l'examen microscopique ou de l'inoculation au cobaye.

Pronostic. — Malgré son apparence grave et malgré les suppurations ganglionnaires toujours possibles, cette affection reste bénigne puisqu'elle respecte la cornée et que les lésions guérissent sans cicatrices.

Traitement. – Il ne semble pas qu'il existe un traitement réellement efficace de cette maladie.

On prescrit des lavages au sérum physiologique ou avec une solution faible de cyanure d'hydrargyre à 1/5000. On peut y joindre des applications de pommade au précipité jaune, ou des instillations de collargol à 5 0/0. Si les ganglions suppurent, on les incise pour évacuer le pus.

CHANCRE MOU DE LA CONJONCTIVE

Le chancre mou est une affection causée par un bacille spécial, le bacille de Ducrey.

Fréquent aux organes génitaux, il est très rare sur la conjonctive ; il ne fut observé que deux fois, une fois chez un sujet atteint de chancre mou génital, une fois chez une personne donnant des soins à un malade atteint de chancre mou.

Le chancre mou de la conjonctive se présente sous forme d'une ulcération à bords découpés, taillés à pic, et dont le fond est recouvert d'une exsudation jaunâtre purulente.

La conjonctive du voisinage est enflammée, œdématiée, sécrétant en assez grande abondance. Les paupières sont tuméfiées. Il y a adénopathie des ganglions du côté correspondant.

Dans la sécrétion on trouve un petit bacille, ne prenant pas le Gram, se disposant fréquemment en chaînettes. Ce bacille, isolé et inoculé, a pu reproduire le chancre mou.

Le diagnostic se fait par l'aspect clinique de la lésion, par les commémoratifs qui montrent l'existence d'un chancre mou, sur le malade ou dans son entourage, par la présence du bacille dans le pus de l'ulcération, et au besoin par l'inoculation du pus du

chancre sous la peau du malade. S'il s'agit d'un chancre mou, l'inoculation est positive ; elle serait négative si l'ulcération était syphilitique.

Ces divers moyens permettent de distinguer cette infection rare de la tuberculose, de la syphilis, et de quelques autres ulcérations avec adénopathie qu'on rencontre quelquefois et dont la nature reste indéterminée.

Etiologie. — Le chancre mou est dû à des bacilles petits, qui prennent mieux la couleur à leurs extrémités qu'au centre. Ils ne se colorent pas par la méthode de Gram. Dans la sécrétion, ils se trouvent groupés irrégulièrement ou disposés en chaînettes ; ils sont situés dans les cellules leucocytaires ou en dehors d'elles.

L'inoculation du chancre mou constitue un moyen de diagnostic entre l'infection due au spirille et l'infection par le bacille de Ducrey. Elle était pratiquée par Ricord, qui, bien avant la découverte du bacille, s'en servait pour distinguer le chancre mou du chancre syphilitique. Avec une lancette chargée du pus de l'ulcère on fait, au bras du malade, une piqûre intra-épidermique. Au bout de 24 heures, on voit se former une zone rouge, inflammatoire, occupée à son centre par une vésicule ; puis l'ulcération se développe avec les caractères habituels du chancre mou. Il n'est pas nécessaire, pour le diagnostic, de laisser évoluer davantage les lésions. Du moment que l'inoculation est positive (et particulièrement quand on a constaté dans la lésion conjonctivale et dans la vésicule d'inoculation le même bacille), on peut conclure à l'existence d'un chancre mou. On arrête alors l'évolution du chancre d'inoculation en le détruisant avec le galvano-cautère. Ce procédé de diagnostic est inutile maintenant que l'examen bactériologique permet de distinguer l'un de l'autre le chancre syphilitique et le chancre mou.

La transmission du chancre mou semble se faire par les doigts. Il est peut-être moins rare qu'il ne paraît, car beaucoup d'ulcérations conjonctivales de cette nature ont dû être méconnues.

Traitement. — Lavages fréquents, cautérisations locales au nitrate d'argent. On peut aussi utiliser la teinture d'iode, à condition, ce qui est facile, de préserver le globe oculaire.

Quand cela est possible, il faut avoir recours à la cautérisation au galvano-cautère.

SPOROTRICHOSE DE LA CONJONCTIVE

La sporotrichose est une infection produite par un champignon, le *sporotrichum*. Elle peut atteindre la conjonctive, et même s'y développer primitivement.

Symptômes. — La conjonctive est épaissie et présente des ulcérations superficielles ; il y a peu de sécrétion et peu de réaction vasculaire. On peut constater, mais pas toujours, l'existence de petits nodules jaunâtres ressemblant à des gommes. Il existe une adénopathie accentuée dans la région préauriculaire et quelquefois dans la région sous-maxillaire. Le ganglion préauriculaire est gros comme une noisette, quelquefois comme une noix.

L'association de trois symptômes principaux : l'épaississement de la conjonctive, les ulcérations, et l'adénopathie de la région correspondante, doivent faire penser à la sporotrichose. D'autres affections, le chancre syphilitique et la tuberculose, présentent des symptômes analogues et doivent en être distingués. Si les différences cliniques ne sont pas suffisantes pour établir le diagnostic, il sera toujours possible de le préciser par les moyens de laboratoire : la recherche directe du spirille (syphilis), l'inoculation au cobaye (tuberculose) ou la culture (sporotrichose). Cette affection, grave si on la laisse se généraliser, est au contraire relativement bénigne si on la reconnait à temps, car le traitement ioduré la guérit d'ordinaire en quelques semaines.

Etiologie. — Elle est en général produite par le *Sporotrichum Beurmani*, mais elle peut être causée par d'autres variétés du même champignon. Ce champignon paraît être très répandu dans la nature, où il vit à l'état de saprophyte. Il n'est guère visible dans les sécrétions ni dans les coupes ; mais on le met facilement en évidence par la culture. La sécrétion conjonctivale, recueillie à la surface de l'ulcération, est ensemencée sur la gélose de Sabouraud ou sur la gélose-ascite ; les tubes ensemencés sont laissés à la température de la chambre ; des colonies s'y développent d'abord blanches, puis brunes ou noirâtres. Elles contiennent un mycélium avec de nombreuses spores.

Traitement. — L'iodure de potassium, à la dose de 2 à 4 grammes par jour, améliore rapidement les lésions. Il faut continuer ce traitement longtemps, même après disparition des lésions oculaires.

LÉSIONS MORVEUSES DE LA CONJONCTIVE

La morve n'atteint que très rarement l'espèce humaine ; les localisations oculaires de cette maladie sont exceptionnelles. Quelques cas seulement ont été observés, dans lesquels l'infection morveuse n'était d'ailleurs pas primitivement localisée à la conjonctive. Dans un cas, il y avait phlegmon de l'orbite (De Graefe) ; dans un autre, ulcération d'une glande de Meibomius (Krajewski) ; dans un troisième, le plus précis, une dacryocystite subaiguë. Cependant, il n'y a rien d'impossible à ce que la morve débute par la conjonctive.

Symptômes. — La morve se manifeste par l'apparition sur la conjonctive de lésions ulcéreuses, suppurantes, accompagnées ou non de fongosités, et donnant lieu à des adénopathies régionales. En présence de semblables lésions, il faut penser à toutes les affections ulcéreuses de la conjonctive avec adénopathies, mais particulièrement à la tuberculose.

Diagnostic. — Il présente souvent des difficultés, en raison de la rareté de cette infection et de sa ressemblance avec la tuberculose. Il faut s'informer s'il n'existe pas, dans le pays où habite le malade, des animaux atteints de morve.

Il faut rechercher, dans le pus de l'ulcération, le bacille de la morve, un bacille très fin, ressemblant au bacille de la tuberculose, se colorant assez mal, et ne prenant pas le Gram.

Il pousse assez bien, sur pomme de terre glycérinée, en cultures caractéristiques, plus caractéristiques que son aspect morphologique dans les préparations microscopiques. Elles sont épaisses, humides, luisantes, visqueuses et prennent une couleur jaunâtre qui bientôt tourne au chocolat.

L'inoculation est souvent nécessaire pour préciser un diagnostic hésitant. Elle doit être faite avec une technique soigneuse et une

observation avisée des lésions qui se développent chez le cobaye inoculé.

Le sérodiagnostic n'a été appliqué qu'aux animaux, et l'inoculation de malléine, employée en médecine vétérinaire, ne peut être utilisée chez l'homme, parce qu'elle est dangereuse.

Traitement. — Lavages antiseptiques ; cautérisations au nitrate d'argent, à la teinture d'iode ou au galvano-cautère.

TUBERCULOSE DE LA CONJONCTIVE

La tuberculose de la conjonctive peut, comme la syphilis, se présenter sous des aspects variés : ulcérations, végétations, infiltrations diffuses. La manifestation la plus fréquente de beaucoup est l'ulcération.

Ulcérations.

Dans le cul-de-sac inférieur ou sur la conjonctive tarsienne inférieure, moins souvent sur la conjonctive tarsienne supérieure, on voit une ulcération à fond lardacé, excavé, finement granuleux, de couleur jaune sale. Les bords sont un peu surélevés, taillés à pic, déchiquetés et assez indurés. Ils sont le siège de petites granulations rouges, grisâtres, ou jaunâtres. Ces petits tubercules se ramollissent bientôt laissant à leur place une ulcération. L'ulcère grandit lentement, progressivement, par la fonte successive des granulations périphériques. Dès le début de cette ulcération, se développe une adénopathie préauriculaire, qui peut s'étendre aux ganglions parotidiens et sous-maxillaires. Les ganglions deviennent souvent volumineux et peuvent se ramollir. Cette adénopathie, constante dans la tuberculose primitive, l'est beaucoup moins dans les formes secondaires, d'ailleurs exceptionnelles.

La marche de cette ulcération est lente. Dans bien des cas, elle s'agrandit peu à peu sans tendance à la guérison ; mais, souvent aussi, de petites ulcérations tuberculeuses guérissent spontanément, peu après leur début, sans qu'on ait soupçonné leur véritable nature.

Certaines ulcérations tuberculeuses à l'allure destructive, atteignent le bord palpébral et le détruisent, en formant des encoches qui persistent après la cicatrisation.

L'aspect clinique et l'évolution des ulcérations tuberculeuses peuvent, sur la conjonctive comme sur la peau, présenter des variations. C'est ainsi que le *lupus*, affection également tuberculeuse, donne des ulcérations très analogues aux précédentes, limitées par des bords infiltrés de petits tubercules ; mais l'évolution est différente, la marche est plus lente, très lente, l'ulcération gagne d'un côté et se cicatrise de l'autre. Le lupus de la conjonctive est toujours secondaire à un lupus de la face. Enfin, il ne donne pas d'adénopathies.

L'ulcération tuberculeuse se reconnaît à l'aspect de la lésion infiltrée de petites granulations, à l'adénopathie concomitante, à l'évolution lente, et quelquefois à la coexistence d'un lupus de la face. Il est utile et facile de préciser le diagnostic par l'examen bactériologique d'une parcelle de l'ulcération ou du pus des adénopathies quand elles suppurent.

Il faut éviter la confusion avec quelques autres affections :

Le *chancre syphilitique*, d'aspect différent et d'évolution plus rapide, est suivi d'autres manifestations syphilitiques (roséole, ulcérations buccales) ; il contient le spirille.

Les *ulcérations syphilitiques* des autres périodes, diffèrent également par leur aspect et leur marche ; elles ne donnent que peu ou point de réaction ganglionnaire, et guérissent par le traitement mercuriel ou arsenical.

Les *néoplasmes ulcérés*, surviennent presque toujours chez les personnes âgées, évoluent longtemps sans adénopathies, diffèrent par leur aspect et leur disposition ; ils présentent des particularités histologiques qu'il est facile de voir en prélevant une parcelle de la tumeur (V. Diagnostic bactériologique).

L'ulcération tuberculeuse de la conjonctive petite et récente, peut guérir spontanément. On l'arrête en général facilement par la destruction au couteau ou au thermo-cautère.

Végétations.

On voit apparaître sur la conjonctive une végétation d'aspect papillaire, sessile ou même pédiculée, évoluant lentement, tran-

quillement, sans phénomènes réactionnels accentués. En même temps se développe une adénopathie préauriculaire.

Ce caractère distingue la végétation tuberculeuse des polypes papillomateux de la conjonctive.

Infiltrations diffuses.

Dans cette variété rare, la conjonctive est infiltrée par des granulations miliaires disséminées, sans ulcérations. On conçoit que cette variété de tuberculose ait pu être confondue avec le trachome.

Etiologie. — La tuberculose conjonctivale, beaucoup plus fréquente chez les enfants et les jeunes gens, va en diminuant de fréquence avec l'âge.

L'infection tuberculeuse de la conjonctive peut s'installer d'emblée, primitivement, sur la conjonctive, ou être secondaire à une tuberculose des cavités faciales (propagation de proche en proche ou par la voie lymphatique). Enfin, l'infection conjonctivale peut être le résultat d'une embolie septique, ayant son point de départ dans un point éloigné de l'organisme.

Il n'est pas démontré qu'une érosion conjonctivale soit nécessaire pour produire l'infection tuberculeuse.

Diagnostic. — L'examen clinique, qui garde sa haute valeur, ne suffit pas toujours pour permettre un diagnostic précis de tuberculose. L'étude des réactions humorales et en particulier la tuberculino-réaction (générale ou locale) n'est pas d'un grand secours. Ces réactions, déjà incertaines dans leurs résultats, ne nous renseignent guère sur la nature de la lésion constatée dans l'œil ou son voisinage ; elles donnent une réponse positive pour les cas où il existe une lésion tuberculeuse quelque part dans l'organisme ; et certains prétendent que 90 0/0 des adultes sont tuberculeux, par conséquent, susceptibles de donner une réaction positive à la tuberculine. Par exemple, un sujet atteint de gomme syphilitique du rebord orbitaire, a 90 chances sur 100 de donner une réaction positive à la tuberculine. On conçoit le peu de crédit, que, dans de semblables conditions, on peut accorder à la tuberculino-réaction.

L'élément de diagnostic le plus sûr est la constatation du bacille de la tuberculose. Quelquefois, on peut le constater directement

dans le pus de la lésion ; plus souvent, on ne peut y parvenir qu'au moyen de l'inoculation.

Recherche directe du bacille. — Le bacille de la tuberculose (fig. 77) est un bâtonnet fin, droit ou recourbé, d'ailleurs assez variable dans son aspect. On le met en évidence dans le pus ou les sécrétions de la manière suivante.

La substance purulente est étalée sur une lame ; on la laisse sécher. Puis on dépose quelques gouttes de fuchsine phéniquée

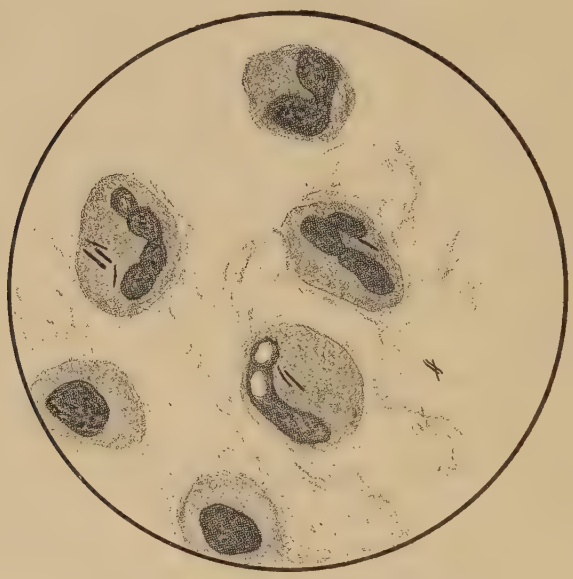

Fig. 77. — Bacille de la tuberculose.

de Ziehl, et on porte la lame sur une flamme ou plaque chauffante, jusqu'à émission de vapeurs. Trois fois on répète la même manipulation. Puis on plonge la lame dans une solution d'acide nitrique ou d'acide sulfurique au quart. Laver ensuite à l'eau. Retremper la lame dans un bain acide jusqu'à décoloration complète. Enfin, on passe à l'alcool absolu. Après séchage, on examine la préparation au microscope. On peut colorer le fond au bleu de méthylène au centième. Les bacilles apparaissent en rouge.

Inoculation.— Rarement on trouve le bacille dans le pus. L'inoculation au cobaye doit être pratiquée.

En un point de la peau du ventre, on enlève les poils, et, avec

une seringue, on introduit sous la peau une goutte de pus, de la même manière que si on faisait une injection sous-cutanée.

Si la substance à inoculer est solide, on fait dans la peau avec la pointe d'un couteau une petite ouverture, puis avec un stylet-mousse on décolle assez loin le tissu cellulaire ; le morceau à inoculer est introduit par l'orifice cutané et poussé avec la sonde mousse le plus loin possible de façon qu'il ne s'échappe pas. Au besoin, on suture avec un fil très fin, le petit orifice cutané.

Après un temps variable, les ganglions de l'aine ou de l'aisselle se prennent et deviennent volumineux ; on en prélève un, sans sacrifier l'animal. A la section du ganglion, on trouve le centre ramolli, caséeux ; et dans cette masse caséeuse, le bacille tuberculeux en abondance.

Il faut en général plusieurs semaines avant que les ganglions ne deviennent volumineux.

Traitement. — Il faut traiter l'état général, l'amélioration de la santé générale étant encore un bon moyen de lutter contre l'infection tuberculeuse (suralimentation, séjour à la campagne, etc.).

On s'attaque, en même temps, à la lésion conjonctivale. L'excision, suivie de cautérisation au galvano-cautère, suffit en général pour guérir la végétation tuberculeuse, qui paraît être une tuberculose moins grave, moins envahissante que la forme ulcéreuse.

Les ulcérations doivent être détruites au thermo-cautère. On peut faire une destruction large en une seule séance ou pratiquer plusieurs fois de suite l'acupuncture de toute la périphérie de l'ulcère.

C'est ce dernier procédé, l'acupuncture, qu'il faudrait employer contre les granulations tuberculeuses disséminées dans l'épaisseur de la conjonctive.

SYPHILIS DE LA CONJONCTIVE

Les manifestations syphilitiques, présentent, sur la conjonctive, les mêmes variations d'aspect que sur une autre muqueuse, sur la peau ou sur tout autre organe ou appareil. On y retrouve des ulcérations, des éruptions, des nodules.

L'attention, jusqu'ici, n'a été attirée que sur les lésions syphilitiques volumineuses, l'ulcération primitive et les productions nodulaires ou gommes.

Les éruptions conjonctivales sont mal connues, bien que fréquentes, et manquent de description précise.

Chancre de la conjonctive

La plupart des chancres de la conjonctive se développent sur le bord de la paupière (V. Chancre des paupières). Bien plus rarement, l'accident syphilitique primaire se développe sur la conjonctive bulbaire ou sur celle du cul-de-sac. Il se présente sous l'aspect d'une grosse papule exulcérée, dont la surface, plate ou légèrement creuse, est recouverte d'un exsudat blanchâtre, ou même d'une fausse membrane. La papule, violacée sur son pourtour, est dure, cartilagineuse entre les doigts qui la palpent; elle est, le plus souvent, entourée d'un œdème dur, s'étendant à la conjonctive du voisinage. Les phénomènes réactionnels, la gêne, la douleur, sont peu marqués.

L'aspect du chancre varie un peu suivant son siège. Le chancre de la conjonctive tarsienne inférieure, se présente sous l'aspect d'une érosion légèrement déprimée. Quand il siège sur la conjonctive tarsienne supérieure, la paupière est tuméfiée et indurée, au point qu'il est souvent difficile de la retourner. Lorsqu'il se développe dans l'angle interne, sur le repli semilunaire, celui-ci est épaissi et saillant; le chancre forme une zone épaissie, grisâtre, lardacée. A l'angle externe, il atteint souvent en même temps les deux paupières. Quelque temps après le début de l'ulcération syphilitique, on voit se développer une adénopathie du côté correspondant. Elle porte sur les ganglions préauriculaires, parotidiens et sous-maxillaires; elle retentit même quelquefois sur les ganglions de la partie supérieure du cou. Dans les chancres de

l'angle interne, l'adénopathie est plutôt sous-maxillaire, mais elle est parotidienne dans les chancres de l'angle externe.

Cette adénopathie diffère, le plus souvent, des polyadénites, isolées et peu volumineuses, qui accompagnent le chancre de la verge. Elle est volumineuse, le tissu cellulaire périganglionnaire participe à l'inflammation et les ganglions semblent quelquefois confondus en une masse commune occupant la région parotidienne ou la région sous-maxillaire. Cette adénopathie volumineuse est indolore, elle rétrocède moins vite que la lésion conjonctivale. Elle constitue un symptôme important du chancre syphilitique de la conjonctive, le principal.

L'ulcération commence à diminuer après quinze jours ou trois semaines, mais la cicatrisation se fait lentement, un peu plus vite sous l'action du traitement.

Le diagnostic est difficile à établir par les seuls caractères de la papule ulcéreuse. Elle présente, comme particularités, une *induration* des tissus autour de l'ulcération, une zone d'œdème dur de la conjonctive au voisinage de la pustule, une indolence remarquable ; il y a aussi l'apparition d'autres signes de syphilis : la roséole, les plaques muqueuses, etc. Mais ce qui contribue à préciser le diagnostic, c'est l'*adénopathie* concomitante.

Peu d'ulcérations conjonctivales s'accompagnent d'une adénopathie volumineuse. Les infections de la conjonctive par le streptocoque, les infections d'origine animale de Parinaud, donnent des lésions conjonctivales diffuses et très différentes de l'ulcération syphilitique. L'ulcération tuberculeuse, offre souvent des caractères différentiels faciles à apprécier (absence d'œdème et d'induration ; évolution plus lente, etc.). Mais, souvent aussi, le diagnostic est difficile. Il faut, en ce cas, guetter l'apparition d'autres signes de syphilis (éruption...), rechercher le spirille ou inoculer une parcelle des bords de l'ulcération (Voir : Diagnostic de la Syphilis).

Le chancre de l'œil peut venir de différentes causes : la projection de salive syphilitique pendant une conversation, un examen médical de la bouche ou de la gorge, le contact de la lèvre ou de la langue avec la conjonctive ou le bord palpébral, l'attouchement avec des doigts, des linges ou des instruments contaminés (doigts du médecin, sondes contaminées, mouchoirs, serviettes, crayons servant à noircir les cils et qu'on humecte avec la salive).

Eruptions syphilitiques (syphilis secondaire).

Les lésions syphilitiques qui surviennent après l'accident primitif sont peu connues. Mais, sous prétexte qu'on n'en possède pas encore de descriptions précises, il ne faudrait pas croire qu'elles sont rares. Il est certain, au contraire, que beaucoup d'affections conjonctivales sont le résultat de l'infection syphilitique. Il faut donc, en pratique, chaque fois qu'on se trouve en présence d'une affection de la conjonctive dont la nature ne peut être déterminée, penser à la possibilité d'une infection syphilitique.

On sait combien sont variables d'aspect, d'étendue et de gravité les éruptions cutanées de la syphilis. A l'énanthème du début (roséole) succèdent des éruptions papuleuses, petites ou volumineuses, lisses, squameuses ou ulcéreuses. On conçoit que la conjonctive puisse présenter des lésions variables comme les éruptions qui viennent s'y localiser.

Un fait à retenir au sujet des éruptions syphilitiques des muqueuses (et qui s'adresse aussi bien à la muqueuse buccale qu'à la muqueuse vulvaire, qu'à la muqueuse conjonctivale), c'est que l'éruption ne s'y maintient pas ; elle s'ulcère très vite.

Le passage de l'état papuleux à l'état ulcéreux se fait si rapidement que l'observateur ne constate en général que l'ulcération. De sorte que la plupart des éruptions conjonctivales syphilitiques pourraient être décrites sous le nom d'ulcérations conjonctivales syphilitiques.

Enanthème conjonctival. — Cette conjonctivite se montre fréquemment au moment de la roséole ; elle est assez comparable à la conjonctivite qui accompagne l'éruption de rougeole.

Les lésions, modérées, siègent surtout à la conjonctive palpébrale qui est légèrement rouge, lisse, sans aucune saillie nodulaire. Les symptômes subjectifs sont légers : un peu de gêne, un peu de larmoiement ; pas de sécrétion, pas d'agglutinement des paupières.

Papules. — Pendant la période des éruptions papuleuses ou papulo-squameuses, on peut observer (plus rarement que sur les autres muqueuses) diverses lésions conjonctivales qui paraissent toutes en relation avec les éruptions cutanées concomitantes,

des *papules boutonneuses*, des *productions végétantes*, des *plaques muqueuses*.

Les *papules* peuvent se développer dans toute l'étendue de la conjonctive, mais elles sont bien visibles sur la conjonctive bulbaire où elles forment de petites saillies souvent ulcérées.

Les *productions végétantes* se localisent à l'une des paupières ou aux deux paupières. Elles sont formées par un tissu bourgeonnant, peu vasculaire et indolore.

Les *plaques muqueuses* ne présentent sur la muqueuse conjonctivale aucun caractère spécial. Elles occupent le plus souvent la conjonctive palpébrale inférieure y compris le bord libre.

Nodules ou gommes. — Elles sont rares ; et encore, beaucoup des gommes observées étaient peut-être développées non dans la conjonctive elle-même, mais dans le tissu épiscléral. Elles apparaissent presque toujours sur le globe oculaire. Le début se fait insidieusement, par une vascularisation localisée de la conjonctive et de l'épisclère, ressemblant à un bouton d'épisclérite ; ce bouton se surélève lentement, devient saillant, forme un nodule bien isolé, arrondi assez régulièrement, et pouvant aller du volume d'un petit pois à celui d'une fève. Sa coloration est rouge violacé, sa consistance élastique. Tout autour, la conjonctive est vascularisée, mais modérément. Les phénomènes réactionnels sont insignifiants.

L'évolution se fait comme celle de toutes les gommes syphilitiques. Elle peut se résorber ou bien se ramollir et s'ulcérer. Il se produit alors une ulcération plus ou moins régulièrement circulaire, à bords taillés à pic, et dont le fond est recouvert d'une pellicule grisâtre facile à détacher. La gomme peut gagner en profondeur et perforer la sclérotique. Il faut donc, le diagnostic étant fait, appliquer rapidement un traitement énergique.

Autres manifestations syphilitiques. — Nous sommes encore loin d'avoir établi la nature véritable de toutes les affections de la conjonctive. Fréquemment, nous nous trouvons en présence d'affections conjonctivales que nous ignorons, et dont quelques-unes doivent sans doute être mises sur le compte de l'infection syphilitique.

Rappelons qu'on a signalé comme étant d'origine syphilitique,

une conjonctivite catarrhale, avec hyperhémie accentuée et sécrétion très modérée ; une conjonctivite nodulaire, pouvant simuler le trachome. Cette dernière s'accompagne d'adénopathie cervicale et préauriculaire ; la conjonctive tuméfiée est rouge, mais d'un rouge pâle très peu accentué ; les granulations sont abondantes, de couleur jaune, transparentes comme de la gelée.

Diagnostic de la syphilis

Le diagnostic de la syphilis se fait de diverses manières : 1° la recherche des tréponèmes ; 2° l'examen sérologique ; 3° les manifestations cliniques de la syphilis en dehors de l'accident syphilitique actuel ; 4° l'effet du traitement spécifique.

Recherche des tréponèmes. — Le tréponème (fig. 78) ne peut être recherché que sur l'accident primitif (le chancre) et sur quelques

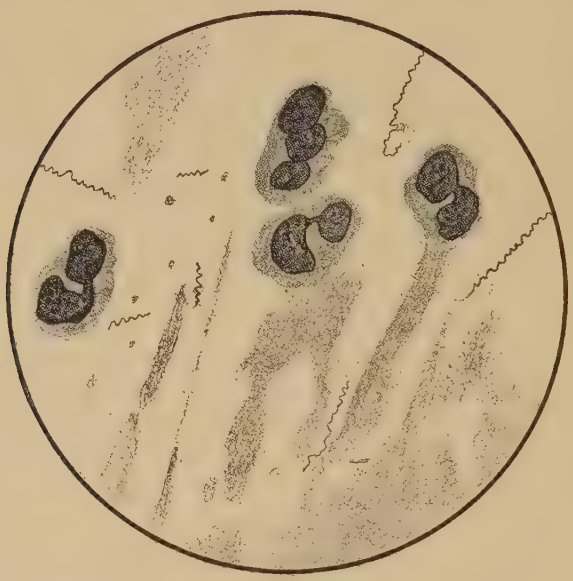

Fig 78. — Spirille de la syphilis.

accidents secondaires ulcéreux (papules ulcérées, plaques muqueuses). Il importe de savoir que les antiseptiques locaux et le traitement spécifique général font rapidement disparaître les spirilles à la surface du chancre.

Examen à l'ultramicroscope. — Pour prélever la sérosité, il faut prendre quelques précautions. On gratte la surface de l'ulcération avec une spatule, comme la spatule à cataracte. Quelques instants après ce grattage, il sort une sérosité dont on se débarrasse en l'essuyant. On gratte encore et il se produit une nouvelle sérosité qu'on prélève avec une pipette. On la met sur une lame et on la recouvre d'une lamelle. A l'examen ultramicroscopique, le spirille apparait sur fond noir sous la forme d'une spirale brillante.

Examen à l'encre de Chine ou au collargol. — Une goutte de sérosité est placée sur la lame et mélangée à une goutte d'encre de Chine ou à une goutte de collargol en solution saturée. Une lamelle est appliquée sur le mélange qui s'étale sous la pression. Quand la lame est desséchée, on voit les microorganismes se détacher en blanc sur un fond noir ou brun.

Examen par coloration au Giemsa. — Fixer les lames pendant 10 minutes dans l'alcool absolu. Les immerger ensuite dans la solution :

Eau distillée (non acide). . .	30 centimètres cubes
Solution de Giemsa	XXX gouttes

A la température ordinaire, la coloration se fait en 24 heures ; à l'étuve à 37°, en 6 ou 8 heures.

Dans ce mode de coloration les spirilles se voient moins nettement que dans les méthodes à l'argent.

Examen par coloration à l'argent. — Les procédés sont multiples. Je donne l'un des plus récents, le procédé de Hollande.

On recueille la sérosité comme pour l'examen à l'ultramicroscope, mais il n'y a pas d'inconvénient à ce que du sang s'y trouve mélangé. La sérosité est étalée sur une lame, et on la laisse à l'air libre.

On prépare deux solutions :

1° Une solution de tannin acétique :

Tannin à l'éther	5 grammes
Acide acétique glacial . .	5 grammes
Alcool à 96°	50 grammes
Eau distillée	50 grammes

2° Une solution d'azotate d'argent pyridinique :

Azotate d'argent	5 grammes
Eau distillée	100 grammes

Ajouter ensuite :

Pyridine . . . . . 2 centimètres cubes

Décanter après quelques heures.

On prend le frottis séché, et on met dessus quelques gouttes d'alcool à 95° pour coaguler les albuminoïdes ; on ajoute ensuite la solution de tannin acétique et on chauffe pendant une minute, doucement, en évitant d'enflammer l'alcool. On recommence la même opération après avoir changé le tannin acétique.

On lave pour enlever la solution de tannin, et on met la solution d'azotate d'argent pyridinique. On chauffe jusqu'à formation de vapeurs ; on remplace la solution d'azotate d'argent, et on chauffe une seconde fois. On lave à l'eau et on sèche.

Les tréponèmes se voient en brun sur fond jaunâtre.

Examen sérologique. — L'examen du sérum sanguin peut donner d'utiles renseignements sur l'infection syphilitique de l'organisme. La réaction de Bordet-Wassermann est la première et la plus connue de toutes les réactions du sérum dans la syphilis. Cependant, de nouvelles méthodes, plus simples (comme celle de Hecht-Weinberg), méritent une sérieuse attention ; car il est certain que la méthode, compliquée et difficile, de Wassermann, se simplifiera un jour, et, rendue plus facile dans sa technique, deviendra en même temps plus précise dans ses résultats.

Il ne faut pas demander à ces réactions plus qu'elles ne peuvent donner. D'après les syphiligraphes qui utilisent avec confiance la réaction de Bordet-Wassermann, celle-ci n'est pas une preuve absolue de syphilis ; elle n'est qu'un signe de l'infection syphilitique, « un signe excellent, mais non constant, dont la présence ou l'absence doivent être discutées comme tout signe doit être discuté en clinique » (Clément Simon).

Mon expérience personnelle, en ce qui concerne la syphilis oculaire et nerveuse, m'oblige à critiquer la confiance exagérée que les médecins, et, à leur instigation, les malades, accordent à cette méthode pourtant incertaine. Il faut lutter, maintenant, pour faire accepter le traitement à un malade, quand il est muni du certificat de « réaction négative » ; il ne comprend pas qu'ayant le « sang pur », il puisse avoir encore besoin du traitement spécifique.

J'estime qu'il faut s'entourer de tous les éléments qui peuvent

conduire à un diagnostic précis. Parmi ces éléments il y a la réaction du sang ; on doit donc la rechercher et l'utiliser comme les autres signes de la syphilis ; mais il convient aussi d'apprécier sa valeur avec mesure, sans aller, comme on le fait, au delà des limites, d'ailleurs restreintes, que lui ont données la plupart des syphiligraphes.

En tout cas, si les signes cliniques portent à admettre la nature syphilitique de la maladie, on doit instituer le traitement ; ce serait une faute et une faute grave de le refuser sous le seul prétexte que la réaction du sang est négative.

Si intéressant et si utile qu'il soit, le signe de Bordet-Wassermann ne saurait, actuellement, avec ses imperfections, remplacer à lui seul les méthodes d'observation clinique qui ont précédé son apparition.

Manifestations cliniques en faveur de la syphilis. — On n'est pas souvent à même de trouver et de voir le spirille ; les réactions du sang ne peuvent pas toujours se faire vite et leurs résultats sont souvent incertains ; il faut donc s'en rapporter, pour le diagnostic de syphilis, aux caractères cliniques des lésions oculaires, aux commémoratifs et aux autres signes de syphilis que l'on peut retrouver par ailleurs dans l'organisme.

Je m'abstiens de passer en revue les nombreuses manifestations de l'organisme qui peuvent, isolées ou groupées, constituer des signes importants de syphilis (dystrophies dentaires, arthropathies, lésions osseuses, etc.). Mais, je tiens à rappeler que, dans l'œil même, on rencontre des manifestations très spéciales qui sont, pour la syphilis, des signes de premier ordre.

La kératite interstitielle permet d'affirmer la syphilis avec une certitude presque entière ; l'iritis, la plupart du temps, est syphilitique ; le signe d'Argyll-Robertson, si fréquent dans la syphilis, ne se rencontre peut-être pas en dehors d'elle ; il en est de même de l'immobilité pupillaire quand elle survient à l'état isolé, sans être expliquée par une affection du globe ou accompagnée d'une paralysie oculo-motrice ; les paralysies oculaires elles-mêmes ne sont-elles pas la plupart du temps d'origine syphilitique ?

L'œil est un organe des plus sensibles à la syphilis, et les modifications qu'il peut présenter à la suite de cette infection se trouvent être des plus caractéristiques. L'examen de l'œil, et en parti-

culier celui des pupilles, est indispensable pour qui recherche la syphilis.

Effets du traitement. — Il n'est peut-être pas très moderne d'insister sur ce vieux moyen de reconnaître la syphilis. C'est pourtant celui que nous employons tous, et que nous devons employer tous, chaque fois que le diagnostic de syphilis reste indécis. Sous prétexte que le diagnostic est incertain, nous n'avons pas le droit de priver le malade d'un traitement inoffensif, qui ne lui fait courir qu'une chance : celle de guérir.

D'ailleurs, l'œil, très fragile, ne peut guère attendre le temps nécessaire à l'établissement d'un diagnostic ferme ; il faut donc, dans le doute, appliquer de suite le traitement. Pendant que l'œil guérit, on a tout le loisir d'affermir son diagnostic par des recherches cliniques et de laboratoire plus approfondies ; l'amélioration rapide des lésions donne souvent une réponse plus prompte et plus précise que les recherches en train.

Traitement de la syphilis oculaire.

La syphilis oculaire se soigne, en principe, comme toute autre manifestation syphilitique de l'organisme. Néanmoins, le traitement antisyphilitique présente, dans son application aux yeux, certaines particularités qui doivent être connues.

En présence d'une affection syphilitique des yeux (un iritis, par exemple), il importe d'agir avec promptitude et énergie. L'œil est un organe délicat ; il s'altère ou se perd vite sous l'action de la syphilis

Un retard de quelques jours, une simple mollesse dans l'application du traitement, peuvent causer des troubles visuels irréparables.

Le traitement doit commencer, et à pleine dose, le jour même de la consultation.

Choix du médicament : Si on laisse de côté l'iodure de potassium, très utile en certains cas, les médications actuelles se font au *mercure* ou à l'*arsenic* sous des formes diverses. Tout récemment on a préconisé le bismuth, mais il est encore difficile d'apprécier la valeur de ce nouveau médicament.

Nous sommes, en ce qui concerne le traitement de la syphilis, dans une période de recherches actives et d'expérimentation auda-

cieuse. Des médications nouvelles viendront sans doute bientôt améliorer ou même remplacer les traitements mercuriels et arsenicaux.

A la vérité, je ne saurais faire un choix formel entre la médication mercurielle et la médication arsenicale. Ces deux médications sont également actives et efficaces ; il semble qu'on puisse les employer indifféremment. Quand le mercure ne réussit pas assez vite, je le remplace par l'arsenic ou inversement ; le second réussit très souvent là où le premier s'était montré en défaut. Depuis l'arsenic, nous avons deux armes au lieu d'une pour lutter contre la syphilis. Dans quelques cas particulièrement graves, contre lesquels il est nécessaire d'agir énergiquement et rapidement, les deux médicaments (Hg et As) peuvent être associés en même temps.

Voici la façon dont je procède, habituellement, pour traiter une affection syphilitique de l'œil.

(I) Pendant trois jours consécutifs, on fait une injection de cyanure d'hydrargyre à la dose de 1 centigramme par jour. Ensuite, 1 centigramme tous les deux jours. Ces injections peuvent être faites de deux façons : sous la peau ou dans les veines.

Injections sous-cutanées de cyanure. — Le cyanure est préparé en solution au centième et associé à la novocaïne.

Cyanure de mercure . . .	0 gr. 10
Novocaïne	0 gr. 10
Eau distillée	10 grammes

On injecte 1 centimètre cube de cette solution. L'injection est faite avec une aiguille longue de 3 centimètres, enfoncée dans la fesse complètement et perpendiculairement à la surface de la peau. Il est inutile, sinon nuisible, d'employer des aiguilles plus longues.

Injections intraveineuses. — Une solution de cyanure d'hydrargyre au centième est préparée sans novocaïne :

Cyanure d'hydrargyre . .	0 gr. 10
Eau distillée	10 grammes

L'injection est faite, suivant la technique habituelle des injections intraveineuses, à la dose de 1 centimètre cube par injection. Les injections intraveineuses et les injections sous-cutanées,

employées aux mêmes doses ont sensiblement le même effet et la même rapidité d'action.

Si, dans une affection grave de l'œil menaçante pour la vue (iritis, choroïdite), le mal n'est pas arrêté et même en régression après quelques jours de traitement (sept à huit jours), il convient de joindre au traitement mercuriel le traitement par les sels arsenicaux (arsénobenzol).

(II) Le traitement par l'arsénobenzol peut se faire de deux manières : en injections intraveineuses ou en injections sous-cutanées.

Injections intraveineuses : Elles se font, suivant la technique habituelle, aux doses suivantes pour le novarsénobenzol :

Une première injection, à la dose de 0 gr. 15 ; une deuxième injection huit jours après, à la dose de 0 gr. 30 ; une troisième injection huit jours après, à la dose de 0 gr. 45 ; puis six doses tous les huit jours de 0 gr. 60 chacune ou davantage.

Quelques syphiligraphes emploient des doses plus fortes; ils commencent avec des doses faibles (0 gr. 15) et arrivent à des doses fortes (0 gr. 90). Ils procèdent par exemple de la manière suivante :

1re injection	1er jour	0 gr. 15
2e —	8e —	0 gr. 30
3e —	15e —	0 gr. 45
4e —	22e —	0 gr. 60
5e —	26e —	0 gr. 75
6e —	29e —	0 gr. 90
7e —	33e —	0 gr. 90
8e —	40e —	0 gr. 90

Ce qui fait un total de 4 gr. 95 en 40 jours.

Pour la femme, la dose maximum est un peu moindre ; on ne dépasse pas 0 gr. 75.

Injections sous-cutanées (1). — Les objets nécessaires pour pratiquer l'injection sont : une seringue en verre de 2 ou 1 centimètres cubes; une aiguille de 3 centimètres, c'est-à-dire une aiguille courte ; une ampoule contenant 20 centigrammes de novarsénobenzol ; une ampoule contenant 1 centimètre cube de novocaïne à 1 0/0.

Dans l'ampoule de novarsénobenzol on fait passer de la solution de novocaïne : la dissolution se fait en un instant.

(1) Poulard, *Presse médicale*, 15 novembre 1917 et 9 juin 1920.

Avec la seringue, on reprend le novarsénobenzol ainsi dissous et on l'injecte à la fesse. A la vérité, il n'y a pas de lieu d'élection pour placer l'injection. Une aiguille de cette longueur n'atteint pas les vaisseaux ou les nerfs importants de la fesse ; elle reste, d'ailleurs, dans le tissu cellulaire, elle ne pénètre même pas dans le muscle. Ce sont là des injections sous-cutanées et non des injections intramusculaires.

Donc, n'importe où dans la fesse, l'aiguille est introduite complètement et perpendiculairement à la surface de la peau.

Ces injections sont faites tous les jours ou tous les deux jours, suivant la force et la rapidité avec lesquelles on veut agir. On peut donc, par la voie sous-cutanée, injecter des doses de novarsénobenzol équivalentes, à celles qu'il est d'usage d'administrer par la voie veineuse : de 1 à 2 grammes en 10 jours ; on peut d'ailleurs, sans inconvénient, augmenter la quantité de novarsénobenzol de chaque injection, si cela semble utile.

Ces injections n'immobilisent pas le malade ; elles sont faites le matin entre 8 et 9 heures, afin que les malades puissent aussitôt aller prendre leur travail. Jamais, jusqu'ici, après plusieurs années d'expérience, je n'ai vu se produire d'accidents sérieux locaux ou généraux. Je préfère les injections sous-cutanées aux injections intraveineuses. Cette méthode simple, inoffensive, malgré les résistances injustifiées qu'elle éprouve, ne peut manquer de remplacer la méthode intraveineuse plus difficile et plus dangereuse.

Dans quelques circonstances, le traitement par les injections intraveineuses ou sous-cutanées est impossible ou mal supporté. On se trouve dans l'obligation de recourir à d'autres moyens. Je conseille en ce cas d'employer les suppositoires, les frictions ou les ingestions mercurielles.

Les *suppositoires*, moyen très commode et très efficace, se formulent de la manière suivante :

Pommade mercurielle double. .	10 centigrammes
Beurre de cacao	4 grammes

Pour un suppositoire N° 20. Préparer à froid.

Un suppositoire tous les jours ou tous les deux jours.

Les *frictions* sont aussi un très bon mode d'administration du mercure :

Pommade mercurielle double . .	4 grammes

Pour une boîte N° 2. Une friction tous les jours ou tous les deux jours.

Si les injections, les suppositoires et les frictions ne sont pas possibles, on peut avoir recours à l'*ingestion* de mercure, sous la forme de pilules ou d'une solution.

Protoiodure d'hydrargyre .	0 gr. 05
Extrait thébaïque	0 gr. 01
Excipient	Q. S.

Pour une pilule N° 40. Deux pilules par jour.

On pourrait encore faire pénétrer le mercure par des inhalations, mais ce procédé, plus compliqué, est peu usité actuellement.

Le mercure, comme on le voit, est beaucoup plus maniable que l'arsénobenzol ; il peut être administré par frictions, par suppositoires, par ingestion et par inhalation. Jusqu'ici l'arsénobenzol n'a pu s'absorber de ces différentes façons, mais il est probable, qu'avec un peu de bonne volonté, on parviendra à trouver de nouvelles façons de faire pénétrer les sels d'arsenic dans l'organisme.

Dans les affections du segment antérieur du globe, j'ai eu l'occasion de joindre au traitement général de la syphilis des médications locales par l'arsénobenzol, instillations, pommades, injections sous-conjonctivales ; je n'ai pas encore une expérience suffisante pour en tirer des conclusions, mais je pense que des recherches doivent être continuées dans cette voie thérapeutique.

AUTRES AFFECTIONS DE LA CONJONCTIVE

Conjonctivite pétrifiante.

Cette affection, très rare (quatre observations), est caractérisée par des lésions conjonctivales accompagnées d'une infiltration calcaire, d'une sorte de pétrification des couches superficielles de la conjonctive. Les phénomènes réactionnels sont peu accentués en comparaison de l'importance des lésions conjonctivales. Les lésions siègent plus particulièrement au voisinage du cul-de-sac inférieur, sur la conjonctive bulbaire. Elles ressemblent à une brûlure, à une cautérisation de la conjonctive, et font penser à des lésions artificielles.

Elle évolue par accès et prend une marche chronique. Finalement, les lésions peuvent s'étendre à la cornée et amener des troubles visuels graves.

La lésion peut guérir sans traces appréciables, elle peut aussi laisser des cicatrices accentuées.

L'examen anatomo-pathologique montre l'existence de deux zones superposées :

1° Une zone superficielle de pétrification formée par un tissu compact, amorphe, ayant l'aspect des tissus en dégénérescence amyloïde. Dans cette couche, on constate l'existence de dépôts calcaires.

2° Une zone profonde d'infiltration, dans laquelle on trouve, en grand nombre, des leucocytes immigrés presque tous mononucléaires, avec un grand nombre de cellules contenant des granulations éosinophiles et acidophiles.

Les vaisseaux présentent des altérations particulières ; la lumière est occupée par une substance hyaline analogue à celle de la zone superficielle de pétrification.

L'étiologie de cette affection est inconnue. Elle se produit chez des personnes jeunes (20 ans, 22 ans, 38 ans).

Elle se distingue facilement des concrétions des glandes de Henlé développées sur la conjonctive tarsienne.

Le traitement médicamenteux ne paraît pas avoir de résultat. On peut essayer les médications habituelles des conjonctivites en évitant les substances irritantes. La destruction des lésions, par excision ou cautérisation au galvano-cautère, est recommandable quand les lésions sont peu étendues.

Muguet de la conjonctive.

La localisation du muguet sur la conjonctive est très rare ; deux cas seulement ont été publiés.

Cette affection, comme le muguet de la bouche, est due à l'*oïdium albicans*, que l'on retrouve facilement par l'examen microscopique immédiat et par la culture.

Le muguet de la conjonctive présente une certaine ressemblance avec la diphtérie conjonctivale ; il existe en même temps des plaques de muguet dans la cavité buccale.

On le traite par des lotions et des instillations alcalines.

Lésions conjonctivales par poils de chenilles.

(Ophtalmie nodulaire)

Une curieuse affection de la conjonctive et de la cornée est produite par la pénétration des poils très fins de certaines variétés de chenilles.

Immédiatement après la projection de la chenille sur l'œil apparaissent des phénomènes inflammatoires très vifs. Bientôt l'irritation se calme sans disparaître ; puis elle revient pour s'atténuer ensuite, présentant ainsi une évolution spéciale faite d'alternatives d'irritation et de calme incomplet.

Au bout d'un certain temps, on voit apparaître, dans la conjonctive bulbaire et dans la cornée, des lésions nodulaires accompagnées de phénomènes réactionnels toujours accentués. Dans quelques cas même, l'iris est atteint et des symptômes d'iritis viennent se joindre à ceux de la kératite et de la conjonctivite.

Après une longue période (quelques mois), les lésions guérissent par suite de la résorption ou de l'élimination des poils.

Le diagnostic se fait par les commémoratifs (projection de chenille), par l'examen à la loupe qui permet souvent de voir des poils dans la cornée au niveau ou dans l'intervalle des nodosités.

L'examen de nodules conjonctivaux a montré qu'au point de vue histologique ils étaient constitués par une infiltration leucocytaire ayant souvent à son centre des cellules géantes, ce qui donne à ces nodules une grande ressemblance avec les tubercules. Mais, au milieu du nodule on trouve le poil de chenille caractéristique.

Lésions conjonctivales par substances chimiques

Un très grand nombre d'agents chimiques ou physiques sont susceptibles d'exercer une action nocive sur la conjonctive et le globe oculaire.

Diverses substances industrielles peuvent déterminer des lésions oculaires.

Les *quinones*, en vapeurs, atteignant les parties découvertes de la cornée et de la conjonctive, y produisent une coloration brunâtre par imprégnation des cellules épithéliales superficielles.

Les *couleurs d'aniline* artificielles basiques, se montrent également nuisibles pour les ouvriers qui les manipulent.

La *nitro-naphtaline*, sous-produit de la fabrication des explosifs,

a, dans quelques cas, altéré la cornée, en lui donnant un aspect chagriné et en lui faisant perdre sa transparence.

Le *chrome*, dans un cas observé par Koll, avait produit une coloration brunâtre des couches superficielles de la cornée.

Un grand nombre d'autres substances chimiques en vapeurs ou en poussières sont susceptibles d'atteindre et de léser les yeux.

Plusieurs substances chimiques médicamenteuses sont également nuisibles pour les yeux ; certaines d'entre elles sont même utilisées en applications oculaires.

Le *calomel*, si souvent employé comme pommade, donne une violente irritation conjonctivale, quand le malade auquel on prescrit la pommade au calomel est mis au traitement général ioduré. L'irritation résulte de la formation, dans le cul de-sac conjonctival, d'iodure d'hydrargyre.

Les *sels d'argent*, le nitrate d'argent en particulier, mais aussi les autres sels d'argent, peuvent, lorsqu'on les utilise trop longtemps, imprégner la conjonctive et la pigmenter (argyrose) ; mais cette imprégnation ne donne lieu à aucune irritation.

Le *plomb*, utilisé en collyre sous forme de sous-acétate de plomb ou d'eau de Goulard, se fixe sur la cornée, en incrustations blanches au niveau des érosions cornéennes. Il en résulte une aggravation des phénomènes irritatifs. Comme remède, pour dissoudre le sel de plomb, on emploie un collyre à l'acétate de soude ou au chlorhydrate d'ammonium. Quelquefois, il faut enlever les incrustations avec la curette ou l'aiguille. Le mieux est encore de renoncer à l'usage de ce médicament dangereux.

La *chrysarobine*, employée en solution ou en pommade contre le psoriasis, a, plusieurs fois, provoqué l'apparition d'une conjonctivite assez vive.

La *cantharide*, très irritante pour les yeux, peut produire de vives conjonctivites chez les ouvriers droguistes quand ils pilent les cantharides sans préserver leurs yeux.

Le *podophylin*, se trouve dans le même cas. Chez les ouvriers droguistes, il produit, non seulement de l'irritation conjonctivale, mais encore et surtout, une kératite avec infiltration, et de l'iritis avec vascularisation considérable.

Le *savon*, le *tabac*, l'*ipéca* et bien d'autres substances peuvent donner des conjonctivites et des kératites. Ces substances, et d'autres, sont souvent utilisées pour produire des conjonctivites artificielles. Bollack a montré que, dans les conjonctivites provo-

quées à l'aide de l'ipéca, on trouvait, dans la sécrétion, un très grand nombre de cellules éosinophiles, ce qui peut, dans une certaine mesure, aider au diagnostic de conjonctivite provoquée.

Dans les conjonctivites artificielles, les lésions sont d'ordinaire plus accentuées ou même exclusivement localisées au cul-de-sac inférieur.

L'*atropine*, d'ordinaire sans action irritante, peut, dans certains cas, produire une véritable inflammation de la conjonctive et des paupières.

Celle-ci survient d'ordinaire après un usage prolongé de l'atropine, mais quelquefois aussi dès les premières instillations. Il est des yeux qui ne supportent pas l'atropine.

La conjonctive est rouge, modérément sécrétante, quelquefois épaissie et nodulaire. Le bord des paupières est rouge, et la peau de la paupière inférieure est presque toujours le siège d'un érythème accentué. Cet érythème palpébral est assez caractéristique de la conjonctivite atropinique. Mais, ce qui est plus spécial encore, c'est la disparition rapide des lésions quand on cesse, et leur retour immédiat quand on reprend l'usage de l'atropine.

Dans ces conditions, on se trouve dans l'obligation de remplacer l'atropine par un autre mydriatique (duboisine, homatropine, scopolamine).

L'*ésérine*, peut donner une conjonctivite analogue à la conjonctivite atropinique. Elle s'en distingue cependant par l'aspect des lésions conjonctivales, qui revêtent un type folliculaire souvent très accusé.

Le *jequirity* (*abrus precatorius*), contient dans ses graines une substance toxique, l'abrine, qui présente une grande analogie avec certaines toxines microbiennes. Son action sur la conjonctive a été utilisée dans le traitement du trachome.

On se sert en général d'une macération de graines concassées ; on a aussi préparé des solutions titrées d'abrine. Le mieux est encore d'utiliser une macération de 2 ou 3 grammes de poudre dans 100 grammes d'eau distillée.

Il est difficile d'indiquer d'une manière précise les doses à employer, parce qu'il existe de grandes différences dans la sensibilité des sujets vis-à-vis de l'abrine. Il convient donc de procéder avec prudence, car l'abrine peut exercer sur la cornée une action nocive et y déterminer des lésions graves.

Il est préférable de renoncer aux instillations qui mettent

l'abrine en contact avec la cornée et permettent son passage dans les voies lacrymales très susceptibles à l'action de l'abrine. La macération à 2 0/0 doit être appliquée sur les paupières retournées, sans qu'il s'en répande sur la cornée, avec un pinceau ou avec une baguette de verre garnie d'un peu d'ouate. Au bout d'une minute, quand l'abrine a pénétré dans la conjonctive, on instille quelques gouttes d'eau pour diluer l'abrine non absorbée et atténuer son action sur la cornée et les voies lacrymales.

La réaction ne se produit pas immédiatement, les premiers signes n'apparaissent pas avant trois ou quatre heures. La conjonctive s'enflamme, rougit, gonfle et sécrète ; les paupières elles-mêmes peuvent être tuméfiées. L'exsudat se présente souvent, au début, sous l'aspect d'une fausse membrane, mais devient ensuite purulent. Ces manifestations sont assez semblables à celles de la conjonctivite purulente de moyenne intensité. Très rapidement, en seize heures, la conjonctivite atteint son maximum d'intensité, puis elle diminue et dure de trois à six jours suivant l'intensité de la réaction.

Les complications cornéennes constituent un gros danger ; elles résultent souvent d'une application trop large ou maladroite de la solution d'abrine. La cornée absorbe, en effet, très facilement, l'abrine, surtout quand elle est malade. Les lésions qui en résultent sont analogues à celles que produit la toxine diphtérique : trouble opalescent, et chute de l'épithélium. On observe aussi, dans les cas graves, une véritable nécrose de la cornée ; il peut s'y développer des infections secondaires, qui vont quelquefois jusqu'à la panophtalmie.

Une première application d'abrine produit une immunisation, de sorte que, si on veut reproduire une nouvelle conjonctivite, il faut augmenter les doses.

Les lésions conjonctivales consistent en une nécrose épithéliale ou sous-épithéliale. Au-dessous de la zone nécrosée, on trouve des signes d'inflammation banale avec infiltration leucocytaire.

Il existe un sérum antiabrinique, d'une réelle efficacité. On a voulu l'utiliser pour modérer l'action trop violente de certaines applications d'abrine. Mais, ce sérum n'agit bien que s'il précède ou tout au moins accompagne l'application d'abrine. Il est donc trop tard de l'employer au bout de 24 heures, quand la conjonctivite est complètement développée. Il ne semble pas d'ailleurs

que le traitement par l'abrine, même bien appliqué, ait jamais donné de bons résultats contre le trachome.

Ce ne sont pas là les seules lésions conjonctivales produites par les agents chimiques ; toutes les *substances caustiques* (chaux vive, ammoniaque, etc.), produisent des lésions graves qui seront étudiées avec les brûlures de la cornée.

Les instillations de *teinture d'iode*, à la suite d'une erreur (collargol, argyrol) sont assez fréquentes dans la clientèle privée. La conjonctive et la cornée sont d'ordinaire érodées, exulcérées ; mais, la réparation se fait en quelques jours sans laisser d'opacités cornéennes.

Le *nitrate d'argent* en solution forte provoque des érosions de la cornée et de la conjonctive. J'ai vu se produire une desquamation cornéenne à la suite d'une instillation de nitrate d'argent à 2 0/0 ; c'est une des raisons pour lesquelles je n'emploie pas le nitrate d'argent en solution aussi concentrée (V. Conjonctivite purulente).

A la suite d'un accident j'ai pu observer les lésions conjonctivales et cornéennes que produit le nitrate d'argent au quart.

La conjonctive prend une teinte gris cendré, ainsi que la surface de la cornée ; celle-ci se trouble au point d'empêcher de voir la pupille et l'iris.

L'épithélium cornéen imprégné de nitrate, s'exfolie et s'élimine rapidement, laissant voir, dans les endroits où il manque, la cornée dénudée mais redevenue transparente. Bientôt, l'épithélium se reforme et reconstitue entièrement la cornée.

Il y a même un contraste frappant entre la gravité apparente des lésions, aussitôt après l'accident, quand la cornée est voilée de gris, et le retour assez rapide à la transparence complète.

L'imprégnation d'argent peut, cependant, aller au delà de l'épithélium et atteindre le tissu propre de la cornée. Dans ce cas les lésions sont plus sérieuses ; il en résulte des ulcérations qui guérissent plus lentement et peuvent laisser des taches indélébiles.

Il est intéressant de remarquer la facilité avec laquelle le nitrate d'argent imprègne l'épithélium et son peu de tendance à dépasser les couches épithéliales. A la suite d'une brûlure au nitrate d'argent, il ne faut pas se hâter de porter un pronostic défavorable.

Lésions conjonctivales par agents physiques.

Les *rayons ultra-violets* exercent une influence nocive sur les membranes externes de l'œil. C'est à eux que sont dues l'ophtalmie par la neige et l'ophtalmie électrique.

Sur les champs de neige, dans les hautes altitudes, et en hiver, la lumière est riche en rayons ultra violets. Il en résulte quelquefois des lésions conjonctivales et cornéennes, avec photophobie, larmoiement, rougeur et sécrétion légère de la conjonctive. Elles sont accompagnées de lésions cutanées érythémateuses. Elles débutent quelques heures après le séjour à la lumière et ne durent que quelques jours.

L'exposition à la lumière d'arc électrique ou à un court-circuit de haut voltage produit des lésions analogues.

L'emploi de verres simples ou mieux de verres teintés suffit à prévenir les effets des rayons ultra-violets.

Quand l'ophtalmie existe, il convient de mettre l'œil au repos à une lumière douce ou derrière des verres fumés. S'il y a de l'irritation et des douleurs, on les calme à l'aide de la cocaïne.

Les *rayons* X, peuvent, à la suite d'applications prolongées, atteindre l'œil, donner une légère conjonctivite du type hyperhémique ou des lésions cornéennes plus accentuées et plus graves, allant jusqu'à produire un trouble diffus de la cornée et de l'injection périkératique. Ces lésions n'apparaissent qu'un certain temps, environ 14 jours, après l'application.

Il importe donc de préserver le globe à l'aide d'une coque de plomb, quand on fait de fortes applications. Actuellement, l'application du radium et celle des rayons X se font d'une manière plus précise qu'autrefois et les dangers sont moins grands, sinon nuls. On peut, sans risques, appliquer la radiumthérapie ou la radiothérapie aux lésions de la conjonctive et des paupières.

ATROPHIE DE LA CONJONCTIVE
XÉROSIS

L'atrophie de la conjonctive peut se présenter sous deux formes différentes par leur étendue et par leur gravité ; l'une atteint toute la conjonctive dans toute son épaisseur, c'est l'*atrophie totale, parenchymateuse* ; l'autre n'intéresse que les couches superficielles d'une partie seulement de la conjonctive, c'est l'*atrophie partielle, épithéliale.*

Atrophie totale parenchymateuse.

Les caractères les plus marqués de cette affection sont la sécheresse et le changement de coloration. La conjonctive bulbaire est grisâtre, quelquefois brunâtre. Elle a perdu son brillant et sa transparence. Elle est rugueuse, desséchée, et présente à sa surface un dépôt furfuracé, quelquefois même de véritables squames dans les degrés très avancés. La conjonctive prend peu à peu l'aspect de la peau ; elle semble s'épidermiser, se cutiniser. Aucun liquide n'en humecte la surface, l'atrophie ayant enserré et oblitéré les orifices glandulaires. Les culs-de-sac conjonctivaux se rétrécissent et peuvent même disparaître complètement, accolant ainsi directement toute la face interne des paupières au globe oculaire.

La cornée est atteinte de bonne heure ; elle se ternit, perd son brillant et sa transparence. La couche épithéliale s'altère, devient grise, et forme à la surface de la cornée comme un voile léger comparable à une mince baudruche. Plus tard, il se produit à sa surface une fine desquamation poussiéreuse. La caroncule est atrophiée. Les points lacrymaux sont rétrécis, et souvent le sac lacrymal lui-même est atteint par la rétraction atrophique. Les paupières se déforment, se déplacent, s'inversent, se mettent en trichiasis.

Toujours, il existe une gêne notable ou considérable dans les mouvements d'ouverture et de fermeture, par suite de la disparition des culs-de-sac. Tout mouvement d'occlusion ou d'écartement devient même impossible quand l'adhérence des paupières

au bulbe se fait dans toute l'étendue de leur face postérieure. Elles sont immobilisées à la surface du bulbe. Dans le sommeil, l'œil reste à découvert et la cornée constamment exposée à l'air. Celle-ci a en outre perdu la plus grande partie de sa sensibilité.

La vision s'atténue proportionnellement au degré d'opacification cornéenne. Très vite, on perd la vision nette des objets ; et, plus tard, le malade, incapable de se conduire, finit par ne plus conserver que la vision quantitative de la lumière.

Toutes ces lésions graves évoluent sans amener de réaction inflammatoire, et sans douleurs.

Etiologie. — Les conditions étiologiques dans lesquelles apparaît le xérosis sont encore mal connues.

Quelquefois, il survient à la suite d'altérations interstitielles de la conjonctive comme le trachome, et paraît être le résultat de lésions cicatricielles profondes. D'autres fois, il coïncide avec le psoriasis ou le pemphigus d'autres régions. Enfin, il peut se développer indépendamment de toute cause appréciable, et paraît alors le résultat d'une affection primitive encore inconnue de la conjonctive. Il semble bien que la syphilis, surtout chez l'enfant, joue un rôle important.

Anatomie pathologique. — Atrophie de la conjonctive dont les papilles, les glandes et les vaisseaux sont atrophiés.

Pathogénie. — On a cherché les causes de cette affection dans une atrophie de la glande lacrymale, une lésion nerveuse, une infection de nature particulière.

L'atrophie de la glande lacrymale ne saurait produire le xérosis, son ablation n'amenant aucune lésion conjonctivale. Une lésion nerveuse pourrait être la cause du xérosis, mais il manque encore des preuves.

On trouve, presque toujours, sur l'œil atteint de xérophtalmie, un bacille, considéré un moment comme la cause du xérosis, mais qui, en réalité, n'a aucune action pathogène sur cette affection.

Pronostic. — Le pronostic est grave : le traitement n'a que peu d'action et la perte de la vue est la conséquence habituelle de cette affection.

Traitement. — Il n'y a pas de traitement qui permette d'arrêter la marche du xérosis.

On peut, cependant, diminuer la sécheresse et faciliter le glissement des paupières par des instillations alcalines, par l'introduction d'un peu de vaseline, d'huile ou de glycérine. On peut aussi, quelquefois, obtenir de bons résultats momentanés par la suture des paupières. Le mal reprend aussitôt la désunion. S'il y a un symblépharon complet, on peut essayer de séparer les paupières du globe, et introduire un lambeau de muqueuse dans la plaie. Les tentatives faites dans ce sens n'ont sans doute donné aucun résultat.

Enfin, on peut encore donner à l'intérieur des ferrugineux, de l'arsenic, de l'huile de foie de morue, et soigner l'état général s'il paraît mauvais.

Atrophie partielle, épithéliale

Cette variété de xérosis se rencontre sur les parties du globe oculaire qui restent à découvert dans l'ouverture palpébrale. La zone de conjonctive malade prend ordinairement la forme d'un triangle, dont la base confine à la cornée et dont le sommet regarde l'une des commissures.

La conjonctive paraît desséchée ; elle n'a plus son aspect lisse habituel, elle se recouvre de petites plaques ou écailles semblables à de la stéarine.

Il existerait aussi, d'après de Wecker, une variété très rare de xérosis, occupant exclusivement le limbe et empiétant sur le revêtement épithélial de la cornée.

Le xérosis partiel, épithélial, peut se rencontrer chez des personnes exemptes de toute affection locale ou générale appréciable. D'ordinaire, il se montre dans des circonstances assez bien déterminées, dans les maladies typhoïdes graves, dans le choléra, dans l'inanition. On le voit assez souvent coïncider avec l'héméralopie. En ce cas, héméralopie et xérosis seraient deux manifestations concomitantes des mêmes troubles de la nutrition générale.

Le xérosis partiel n'a pas par lui-même de gravité ; le pronostic ne devient sérieux qu'en raison du mauvais état général qui en est souvent la cause.

Anatomie pathologique. — Les lésions, limitées à l'épithélium, consistent en un desséchement, un aplatissement des cellules superficielles. De plus, celles-ci subissent une sorte de dégénérescence graisseuse, comme le prouve l'apparition de taches noires sous l'action de l'acide osmique. Là encore, on trouve, en abondance, un bacille dont on a pensé faire l'agent pathogène du xérosis. Ce bacille a tous les caractères de ce bacille massué, qu'on retrouve sur la conjonctive normale, qui se développe si facilement au cours de lésions conjonctivales multiples, mais qui semble trouver, dans le xérosis, des conditions encore plus favorables à sa pullulation. C'est un saprophyte, sans action pathogène (fig. 60).

Traitement. — C'est surtout dans le xérosis partiel qu'il faut se préoccuper de relever la nutrition, au moyen de l'arsenic, des préparations ferrugineuses, de l'huile de foie de morue, de la suralimentation.

DÉGÉNÉRESCENCE AMYLOIDE

Cette affection, très rare, débute par un épaississement de la conjonctive, lentement progressif, mais pouvant acquérir un volume considérable. Il prend les deux paupières, quelquefois une seule, très souvent la caroncule, et même la conjonctive bulbaire. Les deux yeux sont atteints.

C'est un épaississement jaunâtre, translucide comme de la cire ou de la gélatine, à surface légèrement bosselée ou lisse. Il est formé par une substance molle, friable, qui se déchire sous la pince, sans saigner, par suite de l'absence presque complète de vaisseaux.

Quand l'hypertrophie augmente, les paupières se tuméfient ; les replis conjonctivaux font saillie le long des bords palpébraux, empiétant sur les parties supérieure et inférieure de la cornée. Le pli semilunaire est très volumineux ; la conjonctive bulbaire épaissie, surtout en haut, forme un bourrelet péricornéen.

Dans les cas anciens, l'épaississement est tel que les paupières, volumineuses comme deux grosses tumeurs, sont immobilisées devant l'œil et ne permettent plus l'exercice de la vision.

Cet épaississement se produit très lentement et atteint un volume considérable sans produire de réaction inflammatoire.

Anatomie pathologique. - Les lésions seraient constituées par d'innombrables corpuscules amyloïdes, entourés chacun d'une gaine endothéliale, correspondant, comme structure, à la gaine endothéliale des trabécules du tissu cellulaire. Dans chaque gaine on compte de un à dix noyaux.

Traitement. — On ne connaît pas de traitement médical qui puisse arrêter ou faire rétrocéder cette affection.

On se contente de la traiter chirurgicalement, par l'excision des plis conjonctivaux devenus trop volumineux, ou même, comme certains l'ont conseillé, par l'ablation du tarse.

PINGUÉCULA

On donne le nom de pinguécula à une petite tache jaune pâle, légèrement surélevée, occupant la conjonctive bulbaire au voisinage de la cornée.

Cette petite saillie se montre presque toujours à la partie interne, mais on peut la voir sur la partie externe de la conjonctive bulbaire. Elle est située dans l'épaisseur de la conjonctive avec laquelle elle est mobile. Le développement de la pinguécula est très lent ; elle conserve toujours de petites dimensions, ne dépassant pas en général 2 à 4 millimètres de diamètre. Elle ne donne aucune gêne, aucune réaction dans le voisinage. Cependant, certaines personnes atteintes de pinguécula se préoccupent beaucoup et craignent que cette petite tache jaune ne soit le commencement d'une tumeur.

Anatomie pathologique. — En raison de son aspect jaune pâle, on avait coutume de considérer la pinguécula comme une petite accumulation sous-conjonctivale de tissu graisseux. L'étude des coupes histologiques montre qu'il s'agit d'une dégénérescence très particulière dans l'épaisseur du tissu conjonctival, une dégénérescence hyaline du tissu fibreux avec prolifération du tissu élastique.

Etiologie. — Le siège de la pinguécula, dans la fente palpébrale, porte à penser que les irritations extérieures sont peut-être pour quelque chose dans sa genèse ; son apparition à un âge avancé permet aussi d'attribuer un rôle partiel à la sénilité.

Traitement. — Conservation de la pinguécula chez les personnes qui ne s'en plaignent pas. Ablation chez celles qui sont gênées par sa présence.

PTÉRYGION

Le ptérygion est un pli épaissi de la conjonctive, ayant la forme d'un triangle dont le sommet repose sur le limbe ou sur la cornée et dont la base est tournée vers le cul-de-sac conjonctival. On lui donne encore les noms d'onglet et de ptérygoïde.

Description. — Ce pli conjonctival (fig. 79) présente : une tête reposant sur le limbe ou sur la cornée ; un corps qui s'étale en éventail du côté du cul-de-sac ; un col, partie intermédiaire à la tête et au corps. Au niveau du col, les bords du ptérygion ne se continuent pas insensiblement avec la conjonctive du voisinage ; il se fait, au contraire, au-dessous d'eux, une invagination de la conjonctive, d'où la production de deux sillons ou poches sous-jacentes au ptérygion : l'une supérieure sous le bord supérieur, l'autre inférieure sous le bord inférieur. Ces deux poches ou sillons ne communiquent pas ensemble, elles ne forment pas un tunnel au-dessous du col du ptérygion ; un stylet introduit dans l'un des sillons ne passe pas de l'autre côté du ptérygion.

La tête, plus ou moins élargie, est entourée, du moins pendant la période progressive, d'un liseré gris, d'apparence gélatineuse, paraissant en dépression par rapport au reste de la cornée.

Parmi les ptérygions, les uns sont ténus, formés d'une petite membrane mince semi-transparente ; ils ont peu de tendance à s'étendre sur la cornée.

D'autres sont épais, charnus, vasculaires, sarcomateux (quelquefois enflammés) ; ils sont pourvus à la tête d'un liseré blanchâtre accentué, et avancent assez vite sur la cornée.

Le *ptérygion progressif* possède toujours un petit liseré gris autour de la tête. Le *ptérygion stationnaire* n'en a pas ; de plus, il est mince, pâle, presque sans vaisseaux, d'apparence tendineuse. Le ptérygion évolue tranquillement, sans amener de réaction. Les personnes qui en sont affectées le voient, mais ne le sentent pas. Cependant, il peut, au cours de son évolution, être le siège d'inflammations momentanées. Sa marche est progressive, la tête

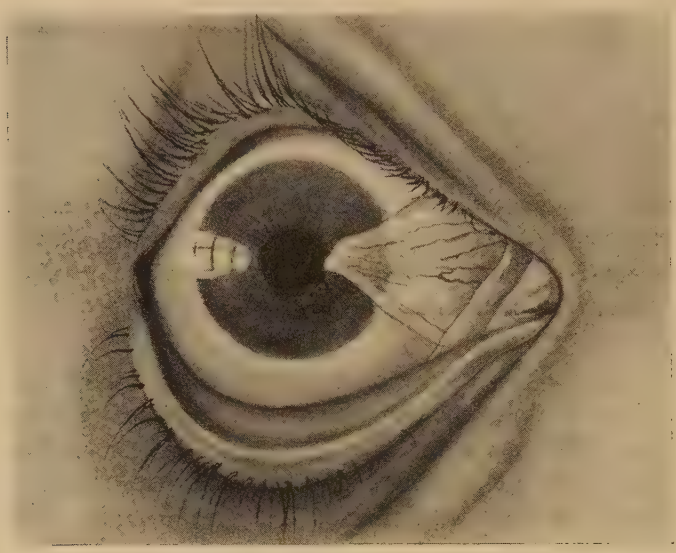

Fig. 79. — Ptérygion.

gagne peu à peu sur la cornée, en atteint quelquefois le centre, oblitérant ainsi la pupille et troublant la vue. Le ptérygion occupe la fente palpébrale et presque toujours sa partie interne. On peut, mais rarement, le voir à la partie externe, ou des deux côtés.

Fréquemment, les deux yeux sont atteints en même temps. On a décrit des ptérygions supérieurs et inférieurs, mais il y a lieu de se demander si ces ptérygions étaient bien de même nature que les précédents.

Quelquefois, la forme triangulaire habituelle du ptérygion peut se trouver modifiée. La tête peut prendre une plus grande étendue sur le limbe, et présenter la forme d'un arc, comme si plusieurs ptérygions triangulaires voisins avaient fusionné leurs têtes. Dans

des cas bien rares, l'arc représentant la tête du ptérygion occupe toute la moitié interne du limbe, et le corps, plus étendu également, toute la moitié interne de la conjonctive bulbaire.

Pronostic. — La gravité du ptérygion progressif vient de ce qu'il peut gagner le centre de la cornée, couvrir la pupille et produire, en conséquence, une gêne considérable de la vue.

Le tissu qui forme le ptérygion, en se rétractant, peut exercer sur la cornée une traction susceptible de la déformer et de produire de l'astigmatisme.

Le ptérygion interne, volumineux, peut, en surélevant le fond du sac lacrymal ou en déviant les points lacrymaux, donner du larmoiement.

Enfin, certains ptérygions rétractiles peuvent causer une gêne marquée dans les mouvements du globe oculaire.

Anatomie pathologique. — Le ptérygion a la même structure que la conjonctive dont il ne constitue qu'un repli : c'est du tissu conjonctif fibrillaire recouvert par l'épithélium conjonctival. Cependant, la pointe, lorsqu'elle s'étend sur la cornée, est recouverte par l'épithélium cornéen. Au niveau de la portion cornéenne du ptérygion, la membrane de Bowman peut être en partie détruite ; les lamelles superficielles sont en certains points remplacées par du tissu appartenant au ptérygion.

Etiologie. — Certains auteurs pensent que le ptérygion est toujours précédé de pinguécula. Les poussières, les irritations dans la fente palpébrale, le feu, le grand soleil ont sans doute quelque influence. Certaines professions (maçon, meunier, palfrenier, etc.) paraissent y prédisposer. Arlt pense que le ptérygion est toujours précédé d'une ulcération cornéenne. L'étiologie du ptérygion est, en somme, mal établie.

Les ptérygions de situation anormale (et qui n'ont sans doute avec le vrai ptérygion qu'une ressemblance de forme), sont d'origine cicatricielle, et consécutifs à des ulcérations conjonctivales ou cornéennes.

Traitement. — Seuls les ptérygions membraneux stationnaires, ne doivent pas être touchés.

Le ptérygion progressif, doit être arrêté dans sa marche avant

qu'il ait atteint le centre de la cornée, par une intervention chirurgicale.

Raclage : Raclage de la tête du ptérygion avec une curette ; puis cautérisation ignée de la sclérotique au niveau du limbe.

Excision. — Avec des ciseaux courbes très fins ou avec un couteau, on détache de la cornée la tête du ptérygion, puis on continue

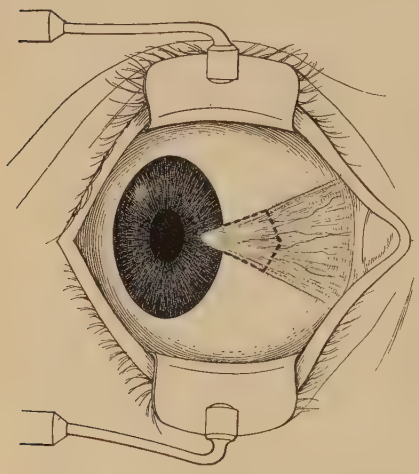

Fig. 80. — Opération du ptérygion. Tracé de l'incision.

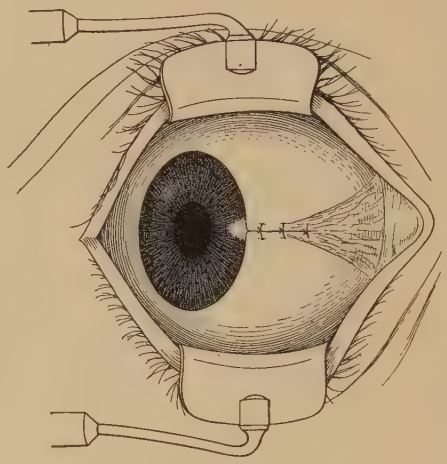

Fig. 80 *bis*. — Opération du ptérygion. Suture des lèvres de la brèche conjonctivale.

la dissection de la tête vers la base. Arrivé à une bonne distance du limbe cornéen (1 centimètre), on sectionne la base du ptérygion. On cautérise ensuite la partie de la cornée sur laquelle reposait la tête du ptérygion. Enfin, on réunit, par deux points de suture, les lèvres de la plaie conjonctivale (fig. 80 et 80 *bis*).

TUMEURS DE LA CONJONCTIVE

Les tumeurs de la conjonctive sont peu fréquentes. On rencontre des nævi et des dermoïdes, des lipomes, des kystes, des polypes, des papillomes, des angiomes, des épithéliomes et des sarcomes.

Les *nævi*, sont de petites tumeurs aplaties, à surface lisse, plus ou moins pigmentées. Elles siègent, d'habitude, au limbe ou au bord des paupières. Leur structure ressemble à celle des

nævi cutanés. Dans la conjonctive, on trouve, réunies en petits groupes, des cellules dont l'origine reste inconnue. De plus, l'épithélium prolifère en certains points et envoie des prolongements dans la profondeur. Il n'est pas exceptionnel de voir un nævus se transformer en tumeur maligne, en un sarcome.

Le DERMOÏDE (fig. 81), est une tumeur bénigne, congénitale, qui se développe au limbe, empiétant à la fois sur la conjonctive et la

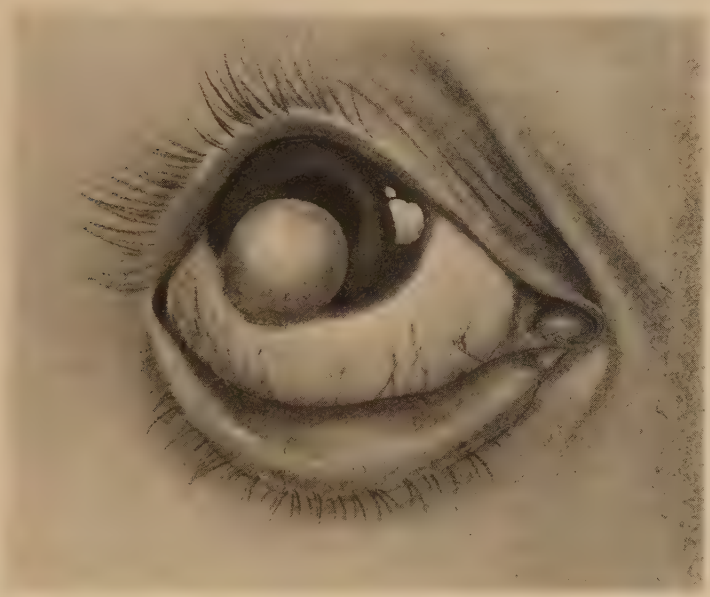

Fig. 81. — Dermoïde du limbe s'étendant sur la cornée.

cornée, à laquelle elle adhère fortement. Elle est lisse, dure, blanchâtre, d'un aspect épidermique ; on voit quelquefois des poils à sa surface. En même temps qu'elle, on constate souvent d'autres anomalies : colobome des paupières, etc.

Histologiquement, le dermoïde présente la structure de la peau. Il est formé par du tissu conjonctif, recouvert d'épiderme, et contenant, comme la peau, des glandes et des poils.

Les dermoïdes constituent une difformité, susceptible d'augmenter encore quand la tumeur se développe, ce qui est fréquent. Il est donc souvent nécessaire de les enlever.

Pour cela, avec une lame fine et coupante, on détache soigneusement la tumeur de la cornée et de la conjonctive ; il est bon de cautériser, ensuite, au galvano-cautère, les points où la tumeur ne semble pas avoir été complètement enlevée. Dans certains cas, lorsque le dermoïde est volumineux, on peut faire un recouvrement conjonctival par glissement de la conjonctive libérée.

Le LIPOME, affection congénitale, se développe habituellement dans la partie supéro-externe du globe oculaire, au niveau du cul-de-sac conjonctival. Il forme une saillie molle dont la couleur jaune transparaît à travers la conjonctive. Il est formé par des lobules graisseux ; mais, la conjonctive qui le recouvre a subi une transformation épidermique, et, par ce fait, le lipome se rapproche du dermoïde (lipodermoïde).

Si le lipome se développe (ce qui est fréquent à la puberté), on en pratique l'ablation. On fait une incision de la conjonctive et on enlève les lobules graisseux sous-jacents. Dans certains cas, il peut être utile d'enlever, également, une partie de la conjonctive qui le recouvre.

Les KYSTES DE LA CONJONCTIVE, sont de différentes sortes : des kystes lymphatiques, par dilatation des vaisseaux lymphatiques ; des kystes épithéliaux glandulaires ; des kystes épithéliaux par inclusion ; des kystes parasitaires.

Les kystes lymphatiques, forment, à la surface de la conjonctive bulbaire, des saillies remplies d'un liquide limpide ; il existe, en général, plusieurs vésicules, de dimensions variables, voisines les unes des autres, ou une zone de dilatation lymphatique avec des renflements vésiculeux. Il ne se produit, autour de ces vésicules, aucune réaction inflammatoire. Elles renferment un liquide transparent ; les parois sont formées par des fibres conjonctives tapissées par des cellules endothéliales disséminées.

Les kystes épithéliaux glandulaires, se développent, en général, au niveau des culs-de-sac conjonctivaux. La paroi est formée de fibres conjonctives et élastiques, tapissées intérieurement par une ou plusieurs couches de cellules épithéliales. Ils semblent se développer aux dépens des glandes lacrymales disséminées dans les culs-de-sac conjonctivaux.

Les kystes épithéliaux par inclusion, viennent à la suite de plaies de la conjonctive accidentelles ou chirurgicales. Leur surface

intérieure est tapissée par un épithélium semblable à celui de la conjonctive.

Les kystes parasitaires, très rares, sont dus au cysticerque (larve du *Tænia solium* du porc). Dans le cul-de-sac inférieur ou dans l'angle interne de l'œil, on aperçoit une saillie ronde ou oblongue, de couleur rose, souvent parcourue à sa surface par des vaisseaux dilatés, adhérente à la sclérotique. Il est formé par une paroi habituellement épaisse, fibreuse, entourant la vésicule kystique, qui contient le scolex avec ses ventouses et ses crochets.

Les kystes de la conjonctive s'enlèvent tous avec facilité, par excision simple (petits kystes) ou par extirpation, après dissection sous-conjonctivale (kystes volumineux).

Les POLYPES DE LA CONJONCTIVE, sont de petites tumeurs fibreuses pédiculées qui se développent dans les culs-de-sac conjonctivaux.

Cependant, toutes les petites tumeurs à l'aspect de polype, ne sont pas des fibromes. C'est ainsi que la tuberculose conjonctivale peut prendre l'aspect morphologique du fibrome. Dans ce cas, il existe d'ordinaire une adénopathie et l'inoculation au cobaye est positive.

Le polype fibreux guérit par l'ablation, suivie de la cautérisation au point d'implantation.

Souvent, dans les points où il y a eu une ulcération ou une perte de substance conjonctivale, on voit se développer une saillie rouge ou rose, ressemblant à un polype, mais s'en distinguant toutefois par le fait qu'elle n'est pas recouverte de conjonctive. Elle est formée par du tissu granuleux dénudé ; on lui donne le nom de *granulome* ou bourgeon granuleux ou bourgeon charnu. On le voit apparaître : sur l'orifice d'ouverture d'un chalazion suppuré, au niveau de la plaie conjonctivale après opération de strabisme, dans la cicatrice d'une énucléation. La simple excision du bourgeon charnu suffit à le faire disparaître.

Les PAPILLOMES, souvent confondus avec les polypes fibreux, forment de petites saillies, d'ordinaire pédiculées, quelquefois sessiles, ayant à leur surface un aspect papillaire, lobulé, comme une framboise ou un chou-fleur. Ils se développent habituellement sur la caroncule, quelquefois aussi dans les culs-de-sac. Comme pour les verrues, la masse principale du papillome est

formée par du tissu épithélial, qui ne pousse pas de prolongements dans le derme. L'excision, suivie de cautérisation au galvanocautère, les guérit.

Les ANGIOMES de la conjonctive, sont, habituellement, consécutifs à des angiomes des paupières (V. Angiomes des paupières). On peut en distinguer deux formes. L'angiome télangiectasique, formé par des vaisseaux capillaires dilatés et sinueux, ressemblant à l'angiome araignée de la peau ; cet angiome n'a pas de limites précises ; il existe dès la naissance, et siège de préférence dans l'angle interne de l'œil. L'angiome caverneux, ressemble aux angiomes veineux ; il est limité par une paroi fibreuse ; sa cavité est divisée par des parois très minces recouvertes d'un revêtement endothélial.

L'ÉPITHÉLIOMA (fig. 81), quoique rare, est la plus fréquente des tumeurs malignes de la conjonctive. Je ne parle pas des épithéliomas de la conjonctive consécutifs à des épithéliomas des paupières (V. Epithélioma des paupières). Je ne fais allusion qu'aux épithéliomas primitifs de la conjonctive.

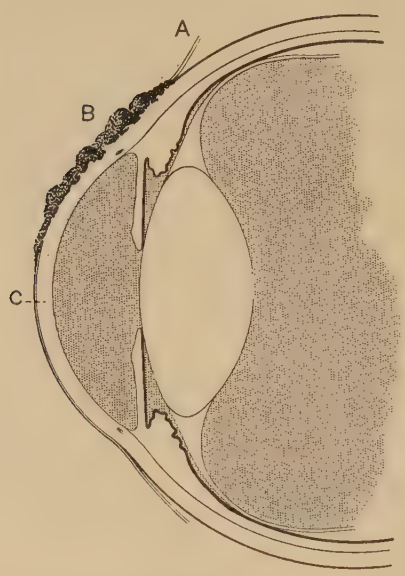

Fig. 82. — Epithélioma du limbe. A, conjonctive ; B, épithélioma ; C, cornée.

Ils se développent presque toujours au limbe, sous la forme d'une saillie rose et charnue, s'étalant à plat, sans pédicule, et s'étendant lentement en surface, souvent pendant plusieurs années avant que le malade ne soit pris d'inquiétude, ce qui s'explique par le peu de réaction produite par le néoplasme. La tumeur a peu de tendance à gagner en profondeur ; par contre, elle s'étend facilement à la surface de la cornée. Cette affection, qui s'observe d'ordinaire chez les vieillards, peut se voir aussi, exceptionnellement, chez des sujets jeunes. Malgré ces allures lentes, l'épithélioma reste

une tumeur dangereuse qui ne s'arrête pas ; et elle peut récidiver après une ablation même très complète ; elle peut aussi envahir les paupières et l'orbite.

Jusqu'ici, le traitement avait été l'intervention chirurgicale large, c'est-à-dire l'ablation du globe oculaire avec résection, aussi lointaine que possible, de la conjonctive bulbaire.

Mais, actuellement, en présence des effets si remarquables du radium sur les épithéliomas palpébraux, je croirais de mon devoir d'essayer, d'abord, la radiumthérapie.

Le SARCOME (fig. 83), très rare, se développe d'ordinaire au niveau du limbe ; il est presque toujours pigmenté (mélanosarcome). Il forme une tumeur noirâtre, saillante comme un champignon. Il envahit habituellement la coque oculaire (cornée et sclérotique), et évolue bien plus rapidement que les épithéliomas. Il donne souvent des noyaux secondaires dans la région et à distance. Il est formé par des cellules fusiformes et contient une quantité variable de pigment.

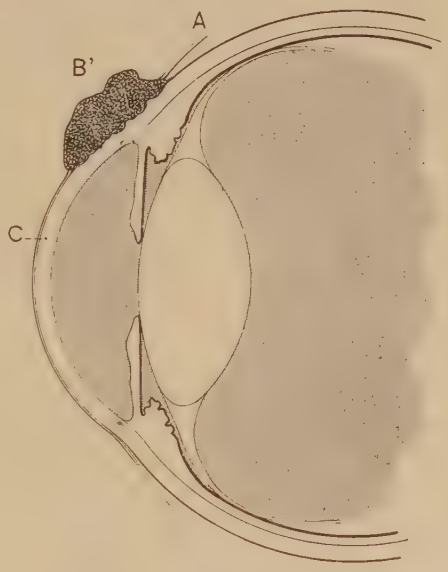

Fig. 83. — Sarcome du limbe.
A, conjonctive ; B, sarcome ; C, cornée.

Une intervention rapide et large est nécessaire : l'enlèvement du globe oculaire et une résection conjonctivale aussi complète que possible. Le radium, pour ceux qui refuseraient l'opération, et comme complément à l'intervention, si on le juge utile.

CHAPITRE IV

AFFECTIONS DE LA CORNÉE

Si on en retire les *traumatismes*, qui seront étudiés plus tard avec les *Plaies de l'œil*, la pathologie de la cornée se trouve presque entièrement réduite aux *infections cornéennes ou kératites*. Les maladies de la cornée qui ne sont pas traumatiques ou infectieuses constituent des exceptions.

Il convient donc de donner aux kératites une place prépondérante ; je pense même, que, pour une étude complète, il est utile de consacrer un chapitre spécial aux *cicatrices cornéennes ou leucomes*, qui sont, en réalité, la conséquence des kératites et des traumatismes. Une moindre place suffira pour l'étude des tumeurs.

EXAMEN DU SEGMENT ANTÉRIEUR

(Cornée et iris)

L'examen à la lumière du jour et à l'œil nu, suffisent, ordinairement, pour reconnaître les affections de la cornée, de l'iris et de la chambre antérieure.

Il est, cependant, toujours utile, et quelquefois nécessaire, d'employer un éclairage artificiel et des appareils grossissants.

Examen a l'éclairage oblique (fig. 84). — Une source lumineuse est placée à côté du sujet en examen ; une lentille convergente collecte les rayons venant de la source lumineuse et les envoie en un faisceau convergent, très éclairant, sur le segment antérieur du globe (cornée, iris, chambre antérieure, etc.). Le faisceau lumineux atteint la cornée obliquement, d'où la dénomination d' « éclairage oblique ».

Fig. 84. — Eclairage oblique à l'aide d'une loupe, pour l'examen de la cornée, de l'iris et du champ pupillaire.

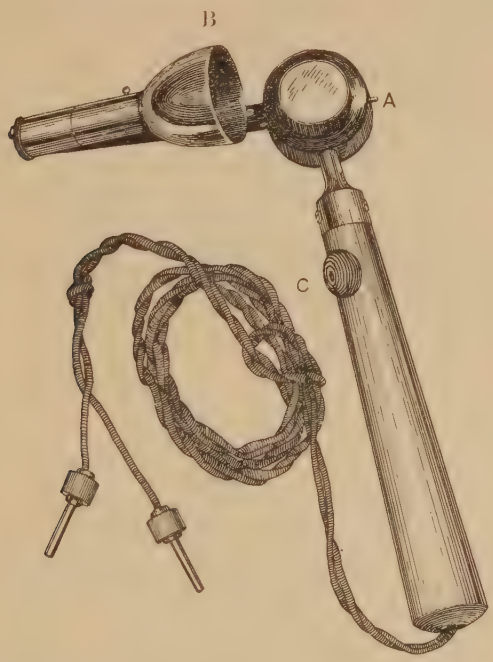

Fig. 85. - Appareil muni d'une loupe A et d'une lampe B avec réflecteur, permettant de faire en même temps l'éclairage oblique et l'examen à la loupe. Grâce à l'interrupteur C, on peut utiliser ce même appareil pour la recherche des réflexes pupillaires.

Fig. 86. — Examen de la cornée et de l'iris avec l'appareil de la figure 85 (éclairage oblique et loupe combinés).

Fig. 87. — Loupe binoculaire de Beebe. En A sont placés les verres correcteurs de l'amétropie de l'observateur ; B, verres grossissants prismatiques formant la loupe binoculaire ; C, vis permettant de rapprocher ou d'écarter l'un de l'autre les verres de la loupe binoculaire.

Examen a l'éléairage oblique et a la loupe. — L'éclairage oblique peut se combiner avec le grossissement à la loupe. On tient d'une main la lentille éclairante et de l'autre la loupe grossissante.

Un petit appareil permet de faire très facilement l'examen à la loupe grossissante combiné à l'éclairage oblique (fig. 85 et 86).

Examen a la loupe binoculaire. — Il existe divers modèles de loupe binoculaire.

La loupe binoculaire de Beebe (fig. 87), simple et pratique, n'a qu'un faible grossissement.



Fig. 88. — Loupe binoculaire de Crapsky.

La loupe binoculaire de Czapsky (fig. 88), donne un grossissement beaucoup plus considérable, et permet de voir, très amplifiées, les lésions de la cornée et de l'iris. A cette loupe se trouve annexé un appareil d'éclairage.

Il existe encore d'autres appareils qui permettent de voir, sous un excellent éclairage, et à fort grossissement, les lésions cornéennes. Ils sont analogues aux précédents.

MALADIES INFECTIEUSES DE LA CORNÉE
KÉRATITES

Les kératites ou inflammations de la cornée peuvent être divisées en deux groupes : 1° les *kératites superficielles*, qui atteignent la face antérieure de la cornée et s'accompagnent toujours d'une ulcération ; 2° les *kératites interstitielles*, siégeant dans l'épaisseur même de la cornée, et qui ne s'accompagnent pas d'ulcération superficielle.

Cette classification anatomique se trouve légitimée par l'existence, entre les kératites superficielles et interstitielles, de différences étiologiques très caractérisées. Les kératites superficielles sont, toujours ou presque toujours, des infections *exogènes* atteignant la cornée par la voie extérieure, tandis que les kératites interstitielles sont des infections *endogènes* venant à la cornée par la voie intérieure, par la voie circulatoire.

Ces deux groupes se distinguent donc l'un de l'autre, au point de vue anatomique comme au point de vue étiologique. Nous verrons d'ailleurs, que la distinction est également très marquée au point de vue séméiologique.

KÉRATITES SUPERFICIELLES

Les kératites de ce groupe se présentent avec des caractères cliniques variables suivant les conditions étiologiques dans lesquelles elles surviennent, suivant l'agent infectieux qui en est la cause.

Ces kératites sont, en effet, pour la plupart, assez bien connues aujourd'hui pour qu'on puisse abandonner la classification clinique insuffisante et la remplacer par une classification étiologique.

C'est ce que je ferai tout à l'heure en étudiant dans un paragraphe spécial les « variétés étiologiques ». Mais avant, il me semble utile de mettre en évidence certains caractères communs

à toutes ces kératites superficielles exogènes, au point de vue des symptômes, de l'anatomie pathologique et du traitement.

Symptômes

Elles se présentent sous deux aspects cliniques différents : la kératite simple et la kératite purulente.

Kératite ulcéreuse simple. — Le symptôme principal et constant est une *ulcération superficielle de la cornée* (fig. 89).

L'ulcération se voit toujours à l'œil nu, mieux encore avec une loupe grossissante. La visibilité de l'ulcération est cependant moindre, quand, à son niveau, la cornée reste transparente, sans aucun trouble.

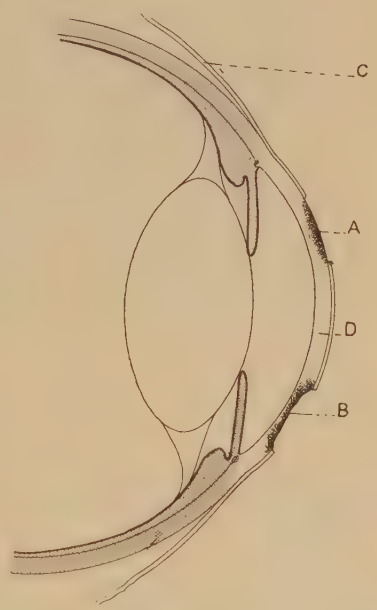

Fig. 89. — Ulcère de la cornée. A, ulcère superficiel n'ayant entamé que l'épithélium. Les lames cornéennes, bien qu'infiltrées, ne sont pas détruites; B, ulcère profond ayant détruit les lames superficielles du tissu propre de la cornée ; C, conjonctive ; D, cornée.

Un bon moyen pour mettre en évidence une érosion cornéenne, même légère, c'est de rechercher la façon dont la surface cornéenne reflète les objets extérieurs (fig. 90), par exemple, la fenêtre auprès de laquelle on se trouve pour examiner le malade. Pour cela, on dirige le regard du malade en divers sens, afin que la cornée présente successivement à la fenêtre les différentes parties de sa surface. L'image reste parfaitement nette tant que la fenêtre se reflète sur une partie saine et lisse de la cornée. A un moment, elle se trouble ou disparaît : c'est qu'alors la réflexion se fait sur une partie ulcérée, rugueuse, irrégulière de la surface cornéenne. Ce procédé d'examen, par réflexion, décèle très bien l'existence des érosions superficielles.

On peut encore instiller dans l'œil une goutte de fluorescéine (solution aqueuse saturée), qui glisse sur les parties lisses et

intactes de la surface cornéenne, mais reste adhérente sur la partie ulcérée, à laquelle elle donne des reflets verdâtres, très visibles.

Enfin, l'éclairage oblique, à l'aide d'une lampe et d'une loupe, peut aider au diagnostic, en général très facile, d'érosion ou ulcération cornéenne.

D'ordinaire, il existe, au niveau et autour de l'ulcération, un *trouble de la cornée*, qui attire l'attention sur l'ulcération. Quelquefois

Fig. 90. — Ulcération de la cornée. La reflexion de la fenêtre se fait très nettement sur l'œil sain ; elle se fait très mal, au contraire, sur l'œil malade au niveau de l'ulcère.

cependant, la transparence reste parfaite, et c'est alors qu'on peut, très utilement, recourir aux petits procédés que je viens d'indiquer.

Habituellement, le blanc de l'œil devient rouge ; il se fait de l'*injection périkératique*. Il y a du *larmoiement*, de la *photophobie* ou crainte de la lumière.

Les *troubles visuels* n'existent que si l'ulcération cornéenne est au centre de la cornée, en face la pupille.

Toutes ces manifestations, bien qu'habituelles dans la kératite, n'ont qu'une importance secondaire pour le diagnostic ; le symptôme constant, suffisant et indispensable, c'est l'*érosion cornéenne qu'on doit et qu'on peut toujours voir,* quand il y a kératite ulcéreuse.

Kératite purulente. — Ici encore, le symptôme capital c'est la lésion cornéenne. Au premier coup d'œil, on voit, sur la cornée, une tache blanche, opaque. En l'examinant de plus près, on constate que cette tache est une *ulcération cornéenne à fond blanc*, formé par une substance purulente (fig. 91).

Sur les bords de l'ulcération un point paraît plus opaque, plus blanc que le reste. Ce point blanc, très virulent, représente la

zone active de l'infection ; il s'étend, de proche en proche, à la surface de la cornée, en rongeant ses lames superficielles.

L'ulcère peut ainsi s'étendre, progressivement, à une grande partie ou même à la totalité de la surface cornéenne (ulcère serpigineux).

Bien plus rarement, il se forme dans l'épaisseur de la cornée,

Fig. 91. — Ulcère infectieux de la cornée avec hypopion. L'iris est trouble, la pupille irrégulière, mal délimitée, parce qu'il existe, en même temps, de l'iritis.

un abcès blanc sans ulcération évidente, qui s'ouvre un jour au dehors en produisant une *perforation* brusque de la cornée (ulcère térébrant) (fig. 92).

Les *phénomènes réactionnels sont très accentués* : rougeur vive et tuméfaction de la conjonctive bulbaire (chemosis); tuméfaction des paupières, larmoiement et photophobie.

L'infection retentit sur l'intérieur de l'œil ; il y a presque toujours de l'*iritis* et de la *cyclite* (inflammation de la région ciliaire).

Souvent aussi, des globules blancs, phagocytes venus de l'iris et de la région ciliaire, tombent dans les parties déclives de la chambre antérieure et y forment un croissant de pus blanchâtre qu'on appelle hypopion (*kératite à hypopion*) (fig. 93 et 94).

Dans les cas favorables, sous l'influence du traitement, l'ulcère

s'arrête dans son évolution ; les bords deviennent moins blancs, moins purulents, puis le fond se déterge et s'éclaircit, l'hypopion diminue et disparaît. En même temps, les phénomènes réactionnels s'atténuent. La cornée s'éclaircit, l'ulcère se cicatrise, et le malade

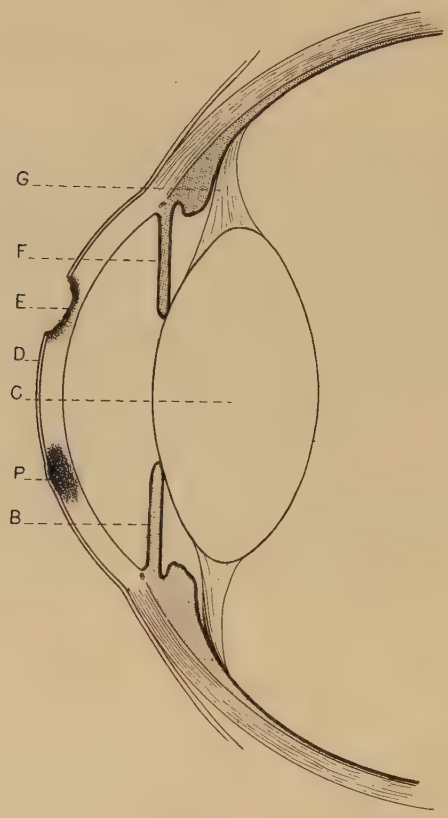

Fig. 92. — Ulcère infectieux superficiel et ulcère infectieux profond (abcès de la cornée). B, iris ; C, cristallin ; D, cornée ; E, ulcère infectieux superficiel serpigineux avec destruction des lames superficielles du tissu propre de la cornée et infiltration leucocytaire ; P, abcès de la cornée (ulcère térébrant).

guérit, mais avec un leucome à l'emplacement de l'ulcère, des lésions iriennes, et des troubles visuels, le plus souvent considérables.

Les ulcères non traités ou très graves, ne s'arrêtent pas ou plutôt ne s'arrêtent qu'après avoir détruit toute la surface cornéenne ou amené la perforation du globe, avec toutes les complications qui en sont la conséquence.

La période envahissante dure 8 à 15 jours, et moins encore dans

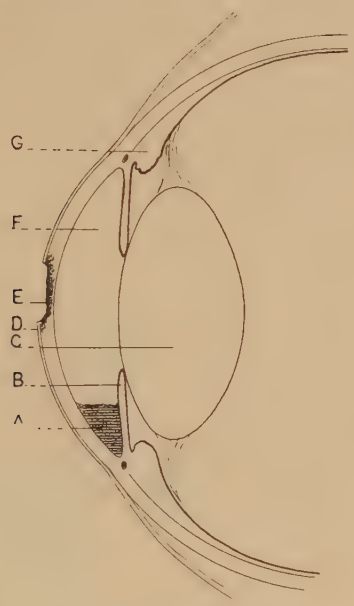

Fig. 93. — Ulcère infectieux de la cornée. A, hypopion; B, iris; C, cristallin; D, épithélium cornéen; E, ulcère : destruction de l'épithélium et des lames cornéennes superficielles, infiltration leucocytaire; F, chambre antérieure; G, corps ciliaire.

les formes à marche rapide. La période de réparation est très lente; elle dure 1 à 2 mois.

Traitement des kératites en général.

La thérapeutique des kératites varie, dans une certaine mesure, suivant les causes qui les produisent. Ces particularités du traitement trouveront leur place, plus tard, à propos de chaque variété étiologique. Toutefois, il me semble utile de donner, dès maintenant, des indications générales sur le traitement des kératites.

Kératite ulcéreuse simple. — La base du traitement consiste à mettre un *médicament actif*, en contact avec la lésion cornéenne. Ce médicament est introduit dans l'œil sous la forme d'une solution aqueuse (collyre liquide) ou d'une pommade (collyre gras).

Les solutions employées pour collyres aqueux sont, d'ordinaire,

le collargol et l'argyrol à 10 0/0, et toute une série d'autres médicaments moins usuels. Les instillations se font 2 ou 3 fois par jour.

La pommade habituelle est le précipité jaune d'hydrargyre à 5 0/0, qu'on prescrit 2 fois par jour. On l'associe souvent aux solutions d'argyrol ou de collargol. D'autres pommades peuvent être également utilisées (collargol à 5 0/0 ; argolène à 5 0/0 ; novoptochin à 5 0/0).

Les *lavages extérieurs* se font avec de l'eau bouillie ou une solution de sérum physiologique ; ils ont pour but d'enlever les sécrétions qui embarrassent les paupières.

Un *pansement sec* occlusif est habituellement très utile ; il diminue la douleur, la photophobie et le larmoiement.

A la place du pansement, on peut, dans les cas sans réaction vive ou dans ceux qui se sont améliorés, se contenter de *verres teintés*.

Il faut penser à *calmer la douleur*, souvent vive, en employant la cocaïne, en solution séparée ou mélangée aux collyres aqueux et pommades. Je préfère la prescrire séparément ; le malade ne s'en sert que s'il souffre. La cocaïne s'emploie ordinairement à la dose de 2 0/0 ; en solution plus forte dans certains cas, et lorsqu'on ne doit pas en faire un usage fréquent et continu.

L'*atropine* (solution à 1 0/0) ne doit être utilisée que dans les cas où l'iris est atteint.

Kératite purulente. — Une médication analogue est appliquée à la kératite purulente. Les mêmes lavages sont utilisés pour le nettoyage des paupières ; les mêmes collyres aqueux ou gras, sont introduits dans l'œil pour agir directement sur l'ulcère ; l'atropine est toujours indiquée, car il y a toujours de l'iritis ; les calmants sont utiles contre la douleur, souvent très vive ; le pansement est indispensable. Mais, cette médication est souvent insuffisante contre les ulcères graves, par exemple contre l'ulcère à pneumocoques ; et on se trouve dans l'obligation de recourir à des moyens plus énergiques, en particulier la cautérisation directe de l'ulcère.

Cautérisation au feu. — Après avoir anesthésié l'œil par des instillations de cocaïne à 4 ou 5 0/0, on touche avec la pointe fine du galvano-cautère les bords de l'ulcère, de façon à enrayer sa progression. Cette cautérisation peut être répétée plusieurs fois. On a conseillé également, et on a pratiqué, la cautérisation à l'air chaud.

Cautérisation chimique. — Après anesthésie de l'œil, on applique, sur l'ulcère exclusivement, des médicaments antiseptiques

divers en solution forte : sulfate de zinc à 1/10 ; nitrate d'argent à 1/10 ; teinture d'iode. Il faut faire en sorte que le médicament ne déborde pas l'ulcère et ne s'étende pas au delà sur les parties saines de la cornée.

J'ai pour habitude de faire des applications de teinture d'iode, à l'aide d'un petit stylet pointu. On voit l'ulcère s'imprégner et prendre la couleur de l'iode sans que cette couleur déborde l'ulcère. Il semble, en outre, que la teinture d'iode pénètre mieux dans l'ulcère que les solutions aqueuses d'autres médicaments.

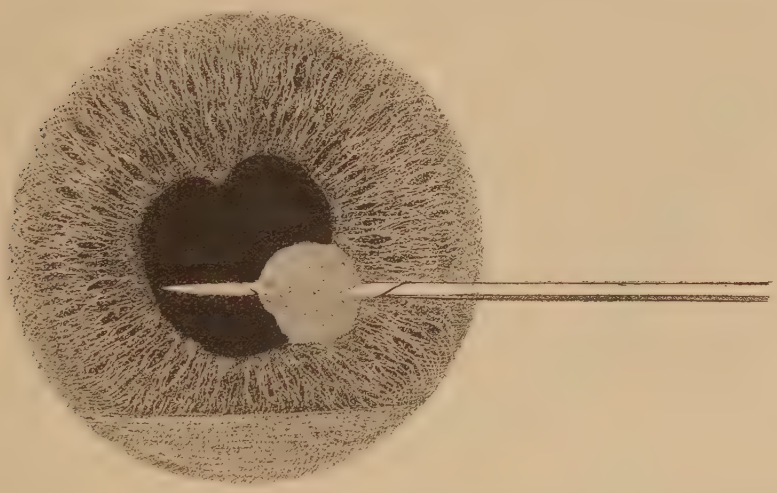

Fig. 94. — Kératotomie pour abcès interstitiel de la cornée. Le couteau a perforé la cornée à droite de l'ulcère et est ressorti à sa gauche. Le tranchant, qui regarde en avant, s'avance en avant, pour sortir en sectionnant l'abcès et toute la portion de cornée comprise entre les points d'entrée et de sortie de la pointe du couteau.

Injections sous-conjonctivales. — Les injections sous-conjonctivales sont, depuis longtemps, employées contre les ulcères graves ; on se sert d'une solution de cyanure d'hydrargyre au millième dont on injecte quelques gouttes sous la conjonctive bulbaire au voisinage de l'ulcère.

Incision de l'ulcère. — Ce traitement convient surtout à l'abcès de la cornée, à l'ulcère térébrant. Un fin couteau à cataracte est passé, tranchant en avant, derrière l'ulcère, puis ramené à l'extérieur, de façon à inciser l'abcès dans toute sa longueur (fig. 94 et 95).

Ponction de la chambre antérieure dans l'hypopion. — Quand il existe un hypopion abondant, il peut être utile d'évacuer la chambre antérieure. On fait alors, à la pique, dans la partie inférieure de la cornée, un peu en avant du limbe, une ponction, à travers laquelle s'échappe, d'ordinaire avec une grande facilité, le pus de la chambre antérieure. Si le pus ne sort pas spontanément, on l'aide à s'évacuer, en faisant, avec une spatule, de petites pressions sur la lèvre inférieure de l'incision.

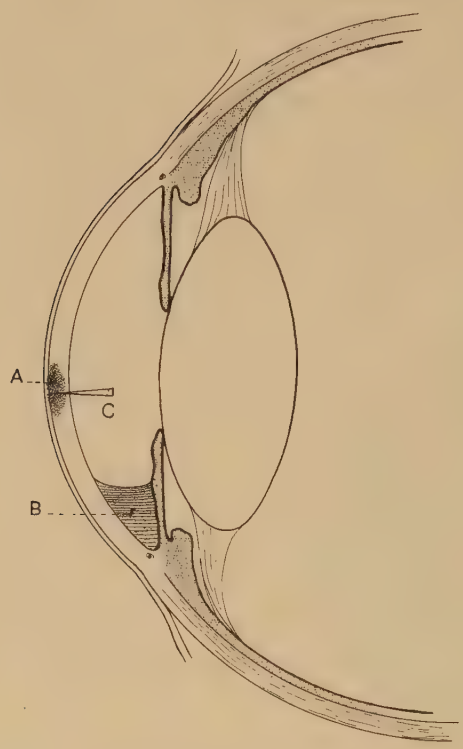

Fig. 95. — Kératotomie pour abcès interstitiel de la cornée (ulcère térébrant). A, abcès de la cornée ; B, hypopion ; C, coupe de la lame du couteau qui va inciser l'abcès d'arrière en avant.

Vaccinothérapie. Sérothérapie. — Quand l'agent infectieux de l'ulcère est connu, et quand il existe contre lui un vaccin ou un sérum efficace, il faut s'empresser de joindre cette médication générale au traitement local.

Anatomie pathologique des ulcères cornéens.

Ulcère infectieux purulent. — L'ulcère infectieux détruit l'épithélium et entame plus ou moins les lames qui forment le tissu propre de la cornée.

Autour de l'ulcère et à son niveau, se produit une infiltration blanche, formée par des globules blancs accumulés. Ces globules viennent du sang par les vaisseaux périkératiques ; quelques-uns seulement, résultent peut-être de la prolifération des cellules fixes de la cornée. A ces globules blancs sont souvent mélangés les agents infectieux qui ont causé l'ulcère.

Les lésions s'étendent à l'iris, à la chambre antérieure et même au corps ciliaire. On constate les lésions habituelles de l'iritis ou de l'irido-cyclite. Dans la chambre antérieure, se fait une immigration abondante de globules blancs venant de l'iris et de la région ciliaire. Ce sont ces globules blancs qui, tombant dans les parties déclives de la chambre antérieure, forment le croissant d'hypopion (fig. 91 et 93). En même temps que l'émigration globulaire dans la chambre antérieure, il se fait une exsudation fibrineuse abondante. Sur le vivant, la fibrine ne se coagule pas ; mais, après la mort, un réseau fibrillaire remplit la chambre antérieure, enserrant dans ses mailles un plus ou moins grand nombre de globules blancs.

Ulcère simple. — Les lésions sont du même genre que celles de l'ulcère infectieux. Mais, l'excavation dans le tissu propre de la cornée est ordinairement moindre, l'infiltration leucocytaire est légère, la participation du voisinage (iris, chambre antérieure) est minime ou nulle. Certaines ulcérations traumatiques, non infectées, ne présentent souvent qu'une réaction légère, et une infiltration leucocytaire insignifiante.

Réparation des ulcères cornéens. — Les ulcères superficiels de la cornée, ceux qui n'atteignent que l'épithélium, se réparent par simple prolifération de l'épithélium, sans laisser aucun trouble dans la transparence cornéenne.

Les ulcères profonds, ceux qui entament profondément le tissu propre, se cicatrisent d'une manière plus complexe et moins parfaite. La brèche est comblée par la prolifération combinée de l'épithélium et du tissu propre de la cornée.

L'épithélium forme les couches superficielles dans une épaisseur variable, mais toute la partie refaite aux dépens de l'épithélium reste transparente. Quant aux parties profondes, elles sont reconstituées par la prolifération du tissu conjonctif qui forme le tissu propre de la cornée. Mais, ce tissu conjonctif de néoformation (fibres et cellules) ne garde pas les caractères si particuliers du tissu propre normal de la cornée, il n'a plus la disposition régulière des fibres cornéennes normales, et les cellules étoilées sont remplacées par des cellules ordinaires du tissu conjonctif ; le résultat de ces modifications histologiques, c'est la perte de la transparence cornéenne. Les cicatrices des ulcères qui ont atteint le tissu propre de la cornée ne sont plus transparentes, elles forment des opacités légères ou fortes.

Complications

L'ulcère simple ne s'accompagne pas de complications graves ; il guérit souvent sans laisser de traces ; mais, souvent aussi, à la place de l'ulcère, reste une cicatrice blanche plus ou moins opaque, capable, si elle occupe le centre de la cornée, d'amener des troubles visuels très accentués (V. Opacités cornéennes).

L'ulcère purulent est, au contraire, une affection grave, qui ne disparaît presque jamais sans complications.

Leucomes ou taies. — L'ulcère purulent, qui atteint les lames du tissu propre de la cornée, laisse toujours à sa place, une tache blanche (taie, leucome) d'autant plus opaque et épaisse que la cornée a été plus profondément atteinte (V. Opacités cornéennes).

Iritis. Irido-cyclite. — L'iris est toujours atteint et la région ciliaire presque toujours. Quand l'ulcère est cicatrisé, on peut observer toutes les complications habituelles de l'iritis : des synéchies, des exsudats dans le champ pupillaire ; une séclusion pupillaire, qui peut amener un glaucome secondaire ; une cyclite grave, susceptible de causer un ramollissement et une phtisie du globe (V. Iritis. Cyclite).

Staphylome cornéen. — Habituellement, l'ulcération cornéenne est remplacée par une cicatrice plate et solide (leucome). Dans certains cas, cependant, la cornée dont les lames antérieures ont été détruites par l'ulcère serpigineux, se trouve affaiblie, peu résistante. La cicatrisation ne parvient pas à lui donner une solidité suffisante. Elle cède sous la pression des liquides intra-oculaires, elle fait saillie, se bombe, s'ectasie, et donne un staphylome antérieur (V. Ectasies cornéennes, qui, par sa laideur et par la gêne qu'il occasionne, nécessite souvent une intervention chirurgicale. La saillie cornéenne peut ne se produire qu'en un point localisé de la cornée (cicatrice ectatique), quand l'ulcère est lui-même resté localisé.

Perforation de la cornée. — C'est une complication très fréquente, qui se produit pendant l'évolution aiguë de l'ulcère. Elle se fait en général tout d'un coup, spontanément ou à la suite d'un effort. Le malade a la sensation d'un liquide chaud qui s'écoule entre les paupières. La chambre antérieure disparaît ; l'iris et le

cristallin viennent s'appliquer sur la face postérieure de la cornée ; le globe oculaire est un hypotension.

La perforation produit presque toujours un effet favorable sur la marche de l'ulcère. Le malade est immédiatement soulagé, la réaction s'atténue, l'ulcère se déterge et se cicatrise.

Quelquefois, la perforation ne se fait pas aussi brusquement ; elle est précédée d'une saillie de la couche profonde de la cornée, la membrane de Descemet, plus résistante aux infections que les lames cornéennes. Au fond de l'ulcère et même en avant de l'ulcère, apparaît une petite vésicule transparente, qui se perfore au bout de quelques heures ou de quelques jours (kératocèle). Il est rare, en effet, que la cicatrisation se produise sans rupture du kératocèle.

La perforation de la cornée amène, au moment où elle se fait, des modifications ou des lésions dans le segment antérieur du globe ; elle en produit d'autres, plus tardives, à la période ou après la période de cicatrisation.

Enclavement de l'iris. — Au moment de la perforation l'humeur aqueuse s'échappe ; l'iris et le cristallin viennent brusquement s'appliquer sur la face postérieure de la cornée (fig. 96 et 97). A moins que la perforation ne soit petite et tout à fait centrale, l'iris se trouve au niveau de l'orifice cornéen. Il l'oblitère (obturation), il s'y accole (accolement), ou bien s'engage dans l'orifice et fait saillie au dehors (hernie de l'iris, prolapsus irien). On voit alors, au milieu de l'orifice cornéen, une petite tache noire ou brune, souvent saillante, formée par l'iris prolabé. L'iris étant attiré vers l'ulcère et fixé dans l'orifice cornéen, la pupille prend la forme d'une poire dont la petite extrémité se dirige vers l'adhérence irienne. Cette adhérence de l'iris à la cornée est appelée *synéchie antérieure*. La petite saillie d'iris se recouvre bientôt d'un exsudat grisâtre, se cicatrise peu à peu, et finit par ne plus former qu'un tout petit point noir ou

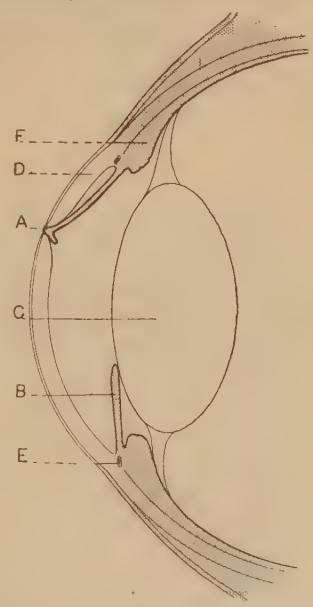

Fig. 96. — Enclavement de l'iris. A, perforation de la cornée dans laquelle l'iris est enclavé ; B, iris ; C, cristallin ; D, cornée ; E, canal de Schlemm ; F, corps ciliaire.

brun au milieu d'une tache blanche cicatricielle (*leucome adhérent*) (fig. 98 et 99).

Souvent, pendant la période de cicatrisation, l'iris se trouve encore tiré vers l'ulcère ; la pupille continue à se déformer, elle se rétrécit, elle se déplace vers l'adhérence, si bien qu'elle peut dépasser le centre cornéen ou même se fermer complètement.

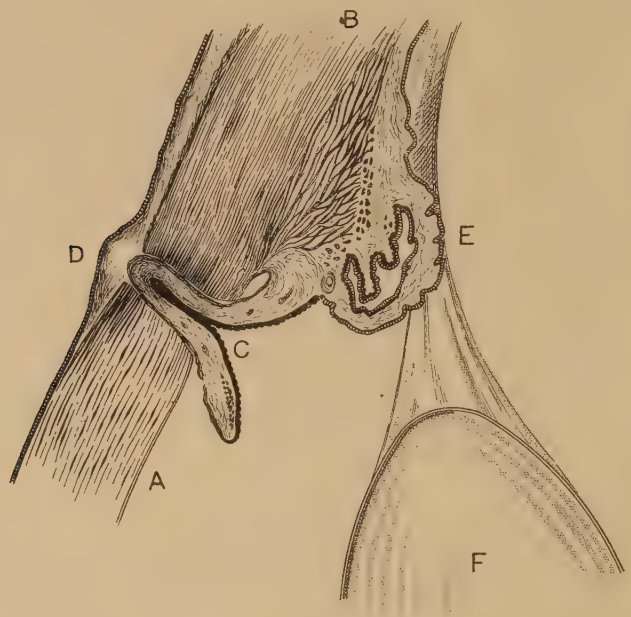

Fig. 97. — Enclavement de l'iris. A, cornée ; B, sclérotique ; C, iris enclavé dans l'ouverture cornéenne périphérique ; la perforation se trouvant très périphérique, un recouvrement conjonctival D s'est fait en avant de l'orifice ; E, corps ciliaire ; F, cristallin.

Dans le premier cas, c'est un trouble visuel considérable ; dans le second, c'est l'abolition de la vision.

Le prolapsus irien est en général partiel, il occupe un point limité de la cornée. Dans certains cas graves, où la cornée est détruite dans toute son étendue, l'iris se trouve en *prolapsus total*. Il se forme, dans l'emplacement occupé par la cornée, une saillie brunâtre formée par l'iris entier, l'orifice pupillaire étant fermé par un exsudat inflammatoire.

Le prolapsus total se cicatrise peu à peu, l'iris se transforme en

Fig. 98. — Leucome adhérent en pleine cornée. Tache blanche cicatricielle marquée d'un point noir au centre (pigment irien). La pupille, déformée, adhère par son bord inférieur à la brèche cornéenne.



Fig. 99. — Leucome adhérent périphérique. L'orifice pupillaire, déformé en forme de poire, est tiré vers la perforation, qui se présente sous l'aspect d'une tache blanche un peu surélevée et marquée au centre d'un point noir (pigment irien).

tissu fibreux rétractile, l'orifice de perforation se rétrécit, et, finalement, à la place de la cornée détruite, il ne reste qu'une cicatrice toute petite et plate (phtisie de la cornée).

Quand la perforation et le prolapsus, moins étendus, occupent néanmoins une grande partie de la cornée, la cicatrice se rétracte, tire sur la cornée restée saine, qu'elle déforme et aplatit (aplatissement de la cornée).

Fistule cornéenne. — Quand la perforation du globe se produit au centre de la cornée, au niveau du champ pupillaire, l'iris ne vient pas boucher le trou cornéen ; le cristallin se trouve projeté contre cet orifice, mais il ne l'oblitère pas et ne contracte avec ses bords aucune adhérence solide. La cicatrisation de l'orifice se fait difficilement, par suite de l'écoulement perpétuel de l'humeur aqueuse. Le trou ne parvient pas toujours à se boucher complètement ; une fistule permanente peut être la conséquence des perforations centrales. Elle se présente sous l'aspect d'un petit point noir (trou), entouré d'une auréole blanche cicatricielle. Par ce petit orifice, l'humeur aqueuse s'écoule et glisse à la surface de la cornée, la chambre antérieure est très basse ou n'existe plus, l'œil est mou. Quand la fistule ne guérit pas, des complications oculaires surviennent à la longue, et la vue se perd, avec ou sans phénomènes inflammatoires.

Luxation du cristallin. — Au moment de la rupture de la cornée et de l'écoulement brusque de l'humeur aqueuse, le cristallin se trouve projeté en avant vers la face postérieure de la cornée. Si la perforation se produit sous pression (clignement énergique des paupières, effort), et si la perforation cornéenne est grande, ouvrant une voie large à l'écoulement du contenu de l'œil, le cristallin peut rompre ses attaches zonulaires et être expulsé hors de l'œil, avec une partie plus ou moins grande du vitré.

Hémorragie intra-oculaire. — Dans des circonstances rares, une hémorragie intra-oculaire se produit immédiatement après la perforation. Cette hémorragie, qui provient des vaisseaux intra-oculaires (rétiniens ou choroïdiens), se prolonge quelquefois au point de nécessiter l'exentération ou l'énucléation du globe. Elle survient, de préférence, dans les yeux en hypertension, dans les

yeux glaucomateux atteints d'ulcère cornéen, ou dans les yeux pris d'hypertension au cours de l'ulcère cornéen.

Panophtalmie. — Dans la plupart des kératites purulentes, la perforation est suivie de l'arrêt de l'ulcère et d'une sédation des symptômes réactionnels. Quelquefois cependant, l'infection ne s'arrête pas ; elle s'étend à l'iris, à la région ciliaire (irido-cyclite suppurée), au vitré et à tout le globe oculaire (panophtalmie). L'œil est transformé en un véritable abcès, qui détruit tout, excepté la coque oculaire plus résistante.

Variétés étiologiques.

La plupart des kératites exogènes, se développent sous l'influence d'agents pathogènes connus (gonocoque, streptocoque, diplobacille, bacille de Weeks, bacille diphtérique, agent invisible du trachome, pneumocoque, bacille liquéfiant de Petit, aspergillus, etc.), ou surviennent dans des conditions étiologiques déterminées (conjonctivites, affections des voies lacrymales, anesthésie du trijumeau, lagophtalmie, etc.).

Mais, il reste un assez grand nombre de kératites dont les conditions étiologiques sont indéterminées et les agents pathogènes encore inconnus. Elles ne trouveront pas place dans le chapitre des « variétés étiologiques », forcément incomplet, puisqu'il ne comprend que les kératites dont l'étiologie est déterminée. La plupart de ces kératites mal connues au point de vue étiologique, appartiennent au groupe clinique des kératites ulcéreuses simples.

KÉRATITES SECONDAIRES A DES CONJONCTIVITES

Un grand nombre de kératites superficielles, surviennent au cours d'infections conjonctivales dues au gonocoque, au bacille de Weeks, au diplobacille, au bacille de la diphtérie, au streptocoque, à l'agent infectieux du trachome. L'agent de la kératite est celui des conjonctivites. Il est donc naturel que l'aspect et la gravité des lésions cornéennes varient suivant les conjonctivites au cours desquelles elles se produisent. Ces kératites consécutives aux conjonctivites, ont, par leur fréquence et souvent par leur

gravité, une grande importance en pathologie cornéenne. Elles sont étudiées, chacune à leur place, avec l'affection conjonctivale qui les a produites (V. Conjonctivites).

A ce groupe, il faut rattacher les kératites éruptives qui accompagnent la conjonctivite impétigineuse (phlyctènes), le zona ophtalmique (vésicules), le pemphigus (bulles), et même l'eczéma, qui provoque quelquefois une éruption très petite à la surface de la cornée.

Ces kératites éruptives, qui forment, au point de vue étiologique, un groupe bien indépendant des précédentes, paraissent d'ailleurs résulter d'une cause endogène, venue par la voie sanguine ou lymphatique.

KÉRATITE A PNEUMOCOQUES

La kératite à pneumocoques, se présente sous l'aspect clinique de la kératite ulcéreuse purulente (Vr. p. 214). L'ulcère a, presque toujours, le type de l'ulcère serpigineux, rarement celui de l'ulcère térébrant. L'ulcère serpigineux de la cornée, est même si spécial au pneumocoque, qu'il constitue une de ses principales caractéristiques cliniques.

L'infection pneumococcique, atteint la cornée par une effraction de l'épithélium, porte d'entrée pour le microbe. L'effraction peut être très petite, une simple piqûre, une légère érosion avec l'ongle, la feuille rigide d'une plante, un brin de paille ou un épi de blé (kératite des moissonneurs) ; le frottement d'un cil dévié, la pénétration d'un corps étranger, d'une particule de charbon, ou d'un simple grain de sable dans l'épithélium cornéen. La moindre érosion suffit à l'entrée du pneumocoque et au développement de l'ulcère.

Le pneumocoque peut être apporté dans la cornée par l'objet traumatisant, mais le fait semble rare. Plus souvent, le pneumocoque existe sur la conjonctive, et attaque la cornée à la faveur de l'érosion traumatique.

Le pneumocoque est rare sur la conjonctive normale ; on ne l'y rencontre guère que sur 2 0/0 des conjonctives normales, et encore, en très petite quantité. Cela explique la rareté des infections cornéennes à la suite de traumatismes sur l'œil normal.

Le plus grand nombre des ulcères à pneumocoques, surviennent chez des sujets atteints d'oblitération des voies lacrymales,

dans lesquelles le pneumocoque se trouve, presque toujours, en extrême abondance. Dans les cas où il existe une distension du sac lacrymal avec refoulement du pus dans le sac conjonctival, la cornée baigne, pour ainsi dire, dans un véritable bouillon de culture ; à la moindre érosion épithéliale, l'ulcère se développe. La plupart des ulcères à pneumocoques surviennent chez des sujets atteints d'oblitération des voies lacrymales et particulièrement chez ceux qui ont une distension du sac.

Un certain nombre, cependant, se rencontrent chez des personnes indemnes de toute lésion des voies lacrymales. Dans ce cas, l'agent infectieux est pris sur la conjonctive, où peuvent, exceptionnellement, se trouver des germes épars ; ou bien il est apporté par l'objet traumatisant.

Il convient aussi de faire une place, dans l'infection des traumatismes, aux collyres septiques introduits dans l'œil blessé par le malade ou le médecin.

Le seul moyen, d'établir, avec certitude, la nature pneumococcique d'un ulcère, c'est de rechercher au microscope l'existence du pneumocoque dans le pus prélevé sur les bords mêmes de l'ulcère. Il est certain que l'ulcère serpigineux typique est presque toujours une infection pneumococcique, mais ce n'est pas une règle absolue. D'autre part, le pneumocoque peut donner des lésions cornéennes d'un type différent, et, en particulier, l'ulcère térébrant ou abcès de la cornée. L'examen bactériologique conserve donc une valeur primordiale et permet de juger d'une manière précise.

Le traitement est celui de l'ulcère infectieux en général (V. p. 214). On peut y joindre les injections de sérum et de vaccin.

KÉRATITE A DIPLOBACILLE LIQUÉFIANT

Elle se présente avec les caractères de l'ulcère serpigineux à pneumocoques, et lui ressemble beaucoup.

Cependant, les symptômes réactionnels sont d'ordinaire moins vifs, les douleurs manquent ou sont légères. L'iris ne subit pas les atteintes de l'infection.

Il convient d'ajouter que l'ulcère serpigineux à diplobacille de Petit est très rare, exceptionnel, si on le compare à l'ulcère pneumococcique.

En tout cas, le seul élément de diagnostic certain, c'est la constatation du diplobacille dans le pus de l'ulcère. Ce diplobacille ressemble au diplobacille de la conjonctivite subaiguë, mais il liquéfie la gélatine.

Le diplobacille de la conjonctivite subaiguë, donne aussi des lésions cornéennes, mais seulement au cours de la conjonctivite. Ces ulcérations cornéennes sont, en général, bénignes, mais peuvent, dans certains cas, particulièrement lorsque la cornée est blessée au cours de la conjonctivite, prendre des allures graves et réaliser l'aspect clinique de la kératite à hypopion.

KÉRATITE A STREPTOCOQUE

La plupart des kératites à streptocoques se rencontrent au cours des infections streptococciques de la conjonctive. Elles s'y montrent d'ailleurs très graves et amènent rapidement la perforation de la cornée et même la panophtalmie (V. Conjonctivites).

Dans de rares occasions cependant, on peut rencontrer des infections primitives de la cornée. Elles revêtent le type clinique de la kératite purulente grave avec ulcération serpigineuse, ulcère térébrant, ou abcès de la cornée Sa gravité n'est pas moindre que celle de l'ulcère à pneumocoques.

Le traitement est le même que celui de l'ulcère infectieux en général, auquel on joint les injections vaccinales.

KÉRATITES PAR INFECTION MYCOSIQUE

Ces kératites, d'ailleurs rares, succèdent toujours à un traumatisme et s'observent surtout chez les paysans. Elles sont causées par des champignons, le plus souvent l'*Aspergillus fumigatus*, moins souvent le *Verticillium graphii*. D'autres champignons sont probablement susceptibles de produire des kératites analogues, mais, jusqu'ici, les deux variétés précédentes ont été les seules signalées.

La kératomycose aspergillaire se présente, au début, sous l'aspect d'une tache blanc jaunâtre. Bientôt, cette tache s'ulcère, et, si on ne la traite pas, elle s'étend lentement à une grande partie de la cornée. Il existe, en même temps, une injection péri-

kératique d'intensité variable, de l'iritis et de l'hypopion. Ce sont, à peu près, les symptômes de la kératite purulente à hypopion. Une différence, cependant, existe toujours. La masse blanche qui occupe le fond de l'ulcération est sèche ; le grattage avec une aiguille à corps étranger ne permet pas de ramener de pus liquide ; mais, en insistant et en grattant avec plus d'énergie, on parvient à faire sortir d'un seul coup une masse jaunâtre, un véritable séquestre. Après enlèvement de cette masse jaunâtre (mycélium), l'ulcération se répare assez vite.

La kératomycose verticillée se montre sous un aspect analogue, avec cette différence cependant, que l'exsudat de l'ulcère a une consistance pseudo-membraneuse.

Le diagnostic, est facilité par l'aspect spécial du fond de l'ulcère, mais il ne peut être posé d'une manière précise que par l'examen microscopique et, si l'on veut, la culture du mycélium.

KÉRATITE NEURO-PARALYTIQUE

(Voir au chapitre des Troubles nerveux).

KÉRATOMALACIE

La kératomalacie est une affection de la cornée, de la conjonctive, et même de tout le globe oculaire ; elle paraît être la conséquence d'une déchéance organique grave, d'un trouble profond de la nutrition.

Symptômes. — Cette affection, n'est pas exclusivement localisée à la cornée ; elle atteint toujours la conjonctive sur laquelle elle se développe d'abord ; de plus, il existe presque toujours des troubles visuels, une héméralopie qui, elle aussi, précède l'apparition de lésions cornéennes ; la kératite ne survient donc qu'en dernier lieu.

Elle ne se voit que chez les enfants présentant un trouble grave de la santé générale. Avant l'apparition des lésions extérieures de l'œil, on a déjà pu constater une gêne considérable de la vision dans l'obscurité et le soir au crépuscule (héméralopie). Sur la conjonctive, à droite et à gauche de la cornée, au niveau de la fente palpébrale, apparaissent deux petites plaques sèches, rugueuses, recouvertes d'une sorte d'écume ou mousse graisseuse. En même temps, on constate que la conjonctive est sèche et a

perdu, en partie, son aspect lisse, brillant et translucide. Des lésions analogues ne tardent pas à apparaître sur la cornée. Celle-ci, devenue insensible, offre, à son centre, une tache grise, qui bientôt jaunit et s'ulcère ; la cornée, détruite, finit même par se perforer.

Pendant l'évolution des lésions cornéennes et même avant elles, la conjonctive, elle aussi insensible, devient mate et opaque ; l'œil, dans son ensemble, présente un état de sécheresse caractéristique. Finalement, si les lésions continuent leur évolution, la cornée, et le globe oculaire lui-même, aboutissent à la destruction.

Au début, la réaction est nulle, ce qui peut s'expliquer par la diminution de sensibilité de l'œil. Quand la cornée est profondément atteinte, quelques phénomènes réactionnels se manifestent : un certain degré d'injection périkératique se développe, mais il n'y a que peu ou point de phénomènes irritatifs (photophobie, larmoiement, douleurs).

Les deux yeux sont d'ordinaire pris en même temps.

Il existe toujours des troubles graves de la santé générale. L'état physiologique est misérable, les sujets sont amaigris, abattus, apathiques ; il y a souvent des troubles digestifs, de la diarrhée et de la constipation. Le malade, épuisé, s'achemine vers la mort. Celle-ci survient, souvent, par suite d'infection intercurrente (pneumonie, bronchite, etc.).

Pronostic. — Il est toujours grave. Les tout jeunes enfants perdent la vue et meurent. Parmi les enfants plus âgés certains échappent à la mort et conservent la vision ; mais cette kératite laisse toujours des lésions cicatricielles et des troubles visuels consécutifs.

Etiologie ; pathogénie. — Cette affection, paraît être le résultat d'un trouble profond de la nutrition générale et de la nutrition de l'œil. Cette opinion se base sur les troubles constants de la santé générale et la déchéance physiologique habituelle ; sur l'aspect particulier des lésions, leur évolution spéciale, et aussi sur l'héméralopie qui accompagne ou même précède les lésions de l'œil. On sait, en effet, que l'héméralopie se rencontre chez les sujets fortement débilités, mal nourris, en état de misère physiologique.

Ce n'est là toutefois qu'une opinion sans fondement bien solide. On ne peut, en effet, s'empêcher de comparer la fréquence des troubles graves de la nutrition à l'extrême rareté des kératomalacies.

Il est bien probable que les affections générales susceptibles de produire la kératomalacie sont en petit nombre. Mais nous ne savons pas lesquelles. Tout ce qu'on peut dire, c'est que ces affections ont pour effet commun d'exercer sur l'organisme une influence débilitante considérable, si fréquente et si accentuée qu'elle tient le premier rang parmi les symptômes généraux.

Parmi les influences débilitantes, on en a signalé quelques-unes : l'alimentation insuffisante ou mauvaise, et en particulier l'allaitement défectueux ; certaines maladies générales graves, la scarlatine, la rougeole, le typhus, etc. ; enfin (et il semble qu'à cette dernière on doive prêter grande attention), la syphilis héréditaire.

La kératomalacie n'existe pas chez les adultes, à moins qu'on ne veuille considérer comme la même maladie le xérosis de la conjonctive avec héméralopie.

Traitement. — Le premier soin à prendre est de remonter l'état général et d'arrêter le dépérissement. Une médication spéciale sera instituée sans retard, si on soupçonne l'influence de la syphilis.

Localement, il n'y a guère autre chose à faire que de préserver la cornée par l'occlusion des paupières à l'aide d'un pansement, surtout chez les enfants déprimés et abattus qui, pendant le sommeil, ne ferment pas complètement leurs yeux. Pour lutter contre la sécheresse de l'œil on pratiquera de fréquentes instillations de sérum physiologique, ou de collyre huileux. La blépharoraphie peut être utile du côté où la kératite est plus acccentuée.

KÉRATITE PAR LAGOPHTALMIE

Quand les paupières, gênées dans leurs mouvements, ne ferment plus du tout ou ferment incomplètement la fente palpébrale, la cornée découverte se trouve en danger ; elle peut s'altérer et présenter des lésions que l'on décrit sous le nom de kératite par lagophtalmie.

Ces lésions occupent d'ordinaire la partie inférieure de la cornée,

qui correspond à la fente palpébrale. La cornée, restant découverte, en contact avec l'air extérieur, se dessèche et s'exfolie ; elle prend une teinte d'abord grise et translucide, puis blanche et opaque ; enfin, elle s'ulcère. L'ulcération, présente une forme allongée à grand axe transversal et occupe, comme je l'ai dit, la partie inférieure de la cornée. Il s'agit, d'ordinaire, d'un ulcère simple, sans réaction inflammatoire vive ; mais, quelquefois, cet ulcère s'aggrave et prend les caractères de l'ulcère infectieux avec hypopion, iritis, et une forte réaction inflammatoire.

L'ulcère simple, peut guérir en laissant des opacités cornéennes à l'endroit qu'il occupait ; l'ulcère infectieux, est grave, il conduit à la perforation de l'œil et souvent à la panophtalmie.

Les symptômes diffèrent un peu suivant les causes de la kératite. C'est ainsi que, dans la lagophtalmie des moribonds ou des sujets très affaiblis, qui dorment avec les paupières entr'ouvertes, il se développe une kératite bilatérale, occupant la partie inférieure des deux cornées, et qui prend exactement la forme de la fente palpébrale mi-close, c'est-à-dire celle d'un croissant à concavité supérieure (lagophtalmie nocturne).

Dans la lagophtalmie par paralysie faciale, la kératite reste unilatérale et, quoique localisée à la partie inférieure de la cornée, elle présente, dans sa forme, moins de régularité.

Etiologie. — Cette kératite est, incontestablement, due à l'*inocclusion des paupières*, à la lagophtalmie, qui favorise la dessiccation, l'exfoliation et l'infection de la cornée. Ses causes premières sont celles de la lagophtalmie : la rétraction cicatricielle des paupières, l'exophtalmie, la paralysie de l'orbiculaire. Il faut y ajouter certaines maladies générales graves avec dépression physique considérable, et quelques affections nerveuses avec troubles intellectuels (idiotie), dans lesquelles l'occlusion des paupières se fait incomplètement, surtout la nuit pendant le sommeil (lagophtalmie nocturne bilatérale). A ce groupe appartient encore la kératite des agonisants, dont les yeux, pendant la période finale, restent entr'ouverts.

Traitement. — La kératite par lagophtalmie est évitée ou guérie par la fermeture des paupières. S'il s'agit de lagophtalmie modérée et passagère, on se contentera de fermer les paupières, pendant la nuit, à l'aide d'un bandage.

S'il s'agit d'une lagophtalmie très marquée et permanente (paralysie faciale), il est indispensable de pratiquer l'occlusion permanente de l'œil par la suture des paupières ou blépharoraphie. Il importe, toutefois, de savoir qu'une lagophtalmie accentuée, comme la lagophtalmie par paralysie faciale complète, ne donne pas toujours de kératite ; il n'y a donc lieu de proposer la suture des paupières que si la cornée est prise ou menacée. Si l'occlusion des paupières ne doit pas être maintenue très longtemps, on peut utiliser le procédé très simple que j'emploie après l'opération du ptosis.

Le sujet atteint de lagophtalmie doit, souvent, à l'aide du doigt, faire glisser la paupière supérieure à la surface de la cornée, de façon à la lubréfier et à la débarrasser des poussières. Ce mouvement remplace, dans une certaine mesure, le clignement physiologique aboli ou défectueux.

KÉRATITES DONT L'ÉTIOLOGIE RESTE INCONNUE

Les kératites que je viens de décrire dans les « variétés étiologiques », sont loin de comprendre toutes les « variétés » de kératite rencontrées par le médecin dans sa pratique. Beaucoup de kératites, encore inconnues dans leurs causes, se présentent sous des aspects cliniques si particuliers qu'elles méritent déjà une place à part, une place provisoire, en attendant le jour où la détermination exacte de leurs causes permettra de leur donner une place isolée définitive.

Telles sont les kératites désignées sous les noms de kératite marginale primitive, kératite en bandelette, ulcère rongeant de la cornée.

Kératite marginale primitive.

La *kératite marginale primitive*, est une affection fréquente. Sur le bord de la cornée, tout près du limbe, apparaît une petite ulcération superficielle à fond grisâtre, de 1 millimètre de large sur 3 ou 4 millimètres de longueur, légèrement arquée et parallèle au limbe cornéen. Les phénomènes réactionnels sont peu accusés, la photophobie est très modérée ou nulle, les douleurs n'existent pas, la conjonctive bulbaire est rouge dans la zone correspondant à l'ulcération. Quelquefois, une ulcération analogue

ou de simples petites taches blanches érodées se montrent, toujours près du limbe, au voisinage de l'ulcération principale.

Au bout de quelques jours ou de quelques semaines, car la durée est très variable, l'ulcération guérit sans laisser de cicatrice, ni de trouble visuel. C'est une affection bénigne. Le plus grand de ses inconvénients, c'est sa tendance aux récidives. Elle reparaît souvent sur le même œil ou même sur l'œil de l'autre côté.

L'étiologie de cette kératite ne nous est pas encore connue. Zur Nedden a trouvé un petit bacille aux extrémités arrondies, mais que je n'ai pu, pour ma part, retrouver dans aucun cas.

Il faut distinguer cette kératite marginale primitive, qui atteint directement la cornée, des kératites marginales analogues survenant au cours des conjonctivites.

S'il s'agit d'une conjonctivite aiguë, comme la conjonctivite à bacille de Weeks, la distinction est facile. Il faut plus d'attention quand il s'agit d'une conjonctivite tranquille comme la conjonctivite à diplobacille. Le diagnostic se fait, en ce cas, par la constatation du diplobacille dans la sécrétion conjonctivale et sur l'ulcération.

Le traitement par la pommade à l'oxyde jaune de mercure, suffit en général pour la guérison. Si l'ulcération persistait, il faudrait y ajouter des applications de nitrate d'argent à 1 0/0, ou l'une des autres médications réservées aux kératites rebelles.

Kératite en bandelette.

Elle commence par l'apparition, sur le bord cornéen, d'un petit ulcère, qui s'avance, graduellement, vers le centre de la cornée. Il est suivi, dans son déplacement, par une traînée de vaisseaux qui le rattache au limbe cornéen, une véritable bandelette vasculaire. Quand la cicatrisation s'est faite, il reste, quelquefois, des traces de l'affection, sous forme d'une opacité qui occupe l'emplacement de la bandelette vasculaire préexistante (fig. 100).

On ne connaît pas l'étiologie de cette kératite, on ignore même si, malgré son aspect clinique très spécial, elle n'est pas susceptible de se montrer dans des affections cornéennes de nature différente.

Elle est souvent tenace et réclame des médications énergiques. Quand le traitement à la pommade jaune n'a pas réussi, il faut

recourir aux cautérisations directes avec des substances chimiques comme le nitrate d'argent, l'iode, le sulfate de zinc. Et, si

Fig. 100. — Kératite en bandelette. On voit, près du bord pupillaire, une petite ulcération blanchâtre, et, derrière elle, des vaisseaux sanguins qui occupent la voie suivie, progressivement, par l'ulcération. L'ensemble des lésions forme ainsi une bandelette qui part du limbe et s'étend vers le centre de la cornée.

cela ne suffit pas, il convient de cautériser l'ulcère au galvano-cautère, en ayant soin d'intervenir avant que la lésion n'ait atteint le centre de la cornée.

Ulcère rongeant.

L'ulcère, superficiel, débute au bord de la cornée, plus souvent au bord supérieur, et, rapidement, s'accompagne de phénomènes réactionnels très vifs. Son bord central a l'aspect d'une bande grise, et présente une disposition caractéristique. Il n'est point taillé à pic, mais surplombe une excavation, dans laquelle on peut faire pénétrer l'extrémité d'un stylet. L'ulcère évolue lentement vers le centre de la cornée, mais sa marche n'est pas régulièrement progressive. A un moment, il s'arrête, se calme, se vascularise, se cicatrise ; puis, tout d'un coup, survient une nouvelle réaction, nouvelle extension de l'ulcère à la surface cornéenne. De semblables alternatives de rémission et de recrudescence sont fréquentes dans l'ulcère rongeant. Finalement, il s'étend à toute la surface

de la cornée, dont il détruit la couche superficielle, sans jamais gagner en profondeur. L'ulcère s'arrête alors, laissant une cornée trouble dans toute son étendue et une diminution considérable de la vision.

C'est une affection de l'âge avancé. Elle peut, de temps en temps, atteindre les deux cornées. Sa gravité vient certainement de la virulence de l'agent qui attaque la cornée, mais, peut-être aussi, de la forme particulière des lésions qu'il produit, de sa tendance à creuser au-dessous des lames superficielles, à former un sillon sous-épithélial.

Les traitements habituels des ulcères cornéens n'ont que peu d'action sur l'ulcère rongeant; seule, la cautérisation énergique du bord progressif est capable d'en arrêter la marche. On peut aussi pratiquer le recouvrement conjonctival et essayer la blépharoraphie.

KÉRATITES INTERSTITIELLES

La kératite interstitielle ou parenchymateuse, est caractérisée par une infiltration trouble, occupant les couches moyennes de la cornée et respectant l'épithélium qui la recouvre. Ce dernier caractère la distingue, nettement, de la kératite superficielle.

Elle en diffère encore par son origine : les agents producteurs de la kératite interstitielle n'atteignent pas cette membrane par la voie exogène, mais par la voie endogène, la voie circulatoire. L'agent pathogène est donc disséminé dans l'organisme ; la kératite interstitielle est toujours la manifestation d'un trouble de la santé générale ; et ce fait lui donne une valeur séméiologique considérable en médecine générale.

Il existe plusieurs variétés étiologiques de kératite interstitielle, dues à la syphilis, à la tuberculose, à la lèpre et peut-être à d'autres causes encore ignorées. La kératite interstitielle syphilitique étant de beaucoup la plus importante, c'est elle qui servira de type à notre description.

KÉRATITE INTERSTITIELLE SYPHILITIQUE

La forme la plus fréquente et la plus typique est celle que présentent les enfants et les jeunes gens hérédo-syphilitiques. Elle fut décrite par Hutchinson et mérite de conserver son nom.

Symptômes. — Le signe principal consiste en un envahissement progressif de la cornée par un trouble interstitiel particulier, qui se développe sans grande réaction et s'en va de même, en ne laissant que peu ou point de traces de son passage (fig. **101**).

L'évolution de cette kératite se fait, d'ordinaire, en trois périodes :

Période d'infiltration. — Un trouble grisâtre s'étend dans la cornée ; il commence par le pourtour cornéen, gagne ensuite les parties centrales, et finit par voiler complètement la cornée transparente. Une certaine réaction se produit en même temps ; on voit apparaître sur la sclérotique, autour de la cornée, un anneau rouge d'injection périkératique ; cette réaction vasculaire est quelquefois peu accentuée. La vision se trouve voilée par le nuage cornéen.

Période de vascularisation (fig. 102). — Au bout de 3 semaines environ, on voit les vaisseaux périkératiques pénétrer peu à peu dans la cornée trouble sous forme de petits pinceaux vasculaires ; cette infiltration sanguine peut être très légère ou manquer complètement; quelquefois, elle est considérable, s'étend à toute la

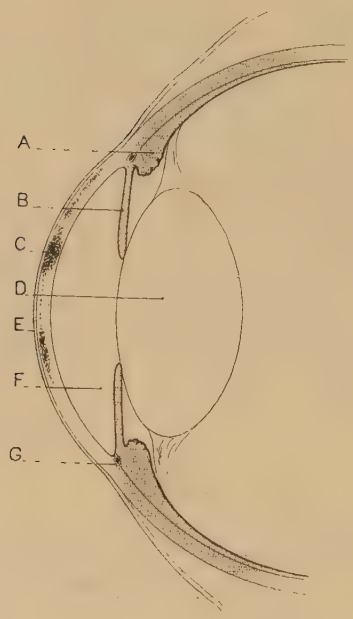

Fig. 101. — Kératite interstitielle. A, corps ciliaire; B, iris; C, infiltration interstitielle; D, cristallin; E, épithélium; F, chambre antérieure; G, canal de Schlemm.

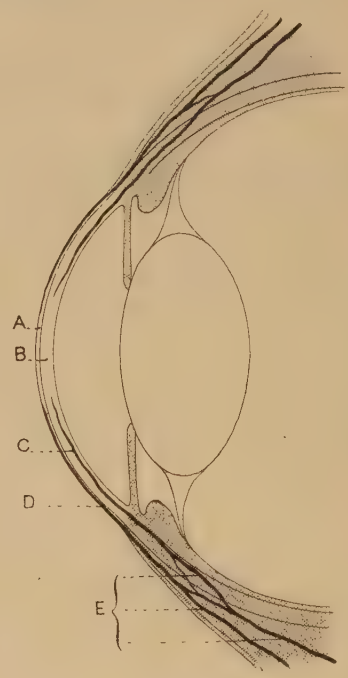

Fig. 102. — Vascularisation pathologique de la cornée. A, épithélium; B, tissu propre de la cornée; C, vaisseaux profonds; D, vaisseaux superficiels; E, sources de la vascularisation cornéenne pathologique.

cornée qui perd son aspect grisâtre et devient rouge comme une cerise. La réaction inflammatoire, qui est souvent peu accentuée pendant la première période, devient alors plus marquée, quelquefois même très vive. Il y a des douleurs, du larmoiement, de la photophobie et du blépharospasme.

Période de résorption. — Après six semaines ou deux mois, la vascularisation s'atténue, la cornée s'éclaircit, lentement, d'abord

à la périphérie, puis au centre. Finalement, elle redevient claire et complètement transparente. En même temps, la réaction diminue et tout se calme.

Les deux yeux sont presque toujours pris, mais pas simultanément. Le second œil est atteint un temps très variable après l'autre, à la première, à la seconde, et, quelquefois même, à la troisième période de l'évolution de la kératite dans le premier œil.

Variétés cliniques. — La kératite interstitielle présente d'assez grandes variations symptomatiques. L'infiltration habituelle est *diffuse* et recouvre, comme un nuage, la cornée tout entière ou une grande partie de son étendue ; mais, elle peut se localiser au centre de la cornée ou à un de ses secteurs. Il existe souvent des taches plus opaques dans le trouble uniforme de la cornée. Quelquefois aussi, une infiltration annulaire se dessine autour du centre cornéen.

Plus rarement, l'aspect de l'infiltration s'écarte des types habituels qui précèdent. L'infiltration peut se localiser en un point et former là une petite tache, une sorte de nodule interstitiel ; plusieurs nodules semblables peuvent même, en se réunissant, former une agglomération ; c'est la *forme localisée nodulaire* (fig. **103**). Quand ces nodules occupent la partie centrale de la cornée, c'est la *kératite nodulaire centrale* ; quand ils occupent un point de la périphérie, c'est la *kératite nodulaire marginale*, encore appelée kératite marginale partielle (fig. **104**).

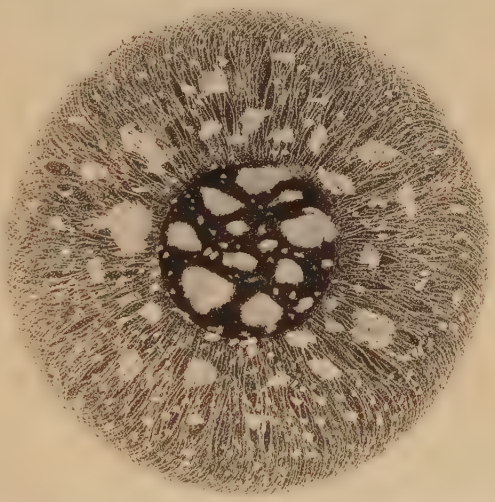

Fig. 103. — Kératite interstitielle nodulaire. Forme atypique de la kératite interstitielle syphilitique.

On peut voir des vaisseaux se porter vers ces infiltrations isolées. Cette vascularisation localisée se dirigeant vers une lésion cornéenne limitée peut, à l'examen superficiel, simuler une phlyctène. De là, le nom de *forme phlycténulaire*, donné quelquefois à cette variété de kératite interstitielle nodulaire.

Dans certains cas, les nodules intracornéens forment une lésion circulaire si bien isolée qu'on leur donne le nom de *gommes cornéennes*.

Enfin, de petites taches fines et nombreuses peuvent se disposer dans les couches postérieures de la cornée et donner à la kératite un aspect ponctué *(forme ponctuée)*.

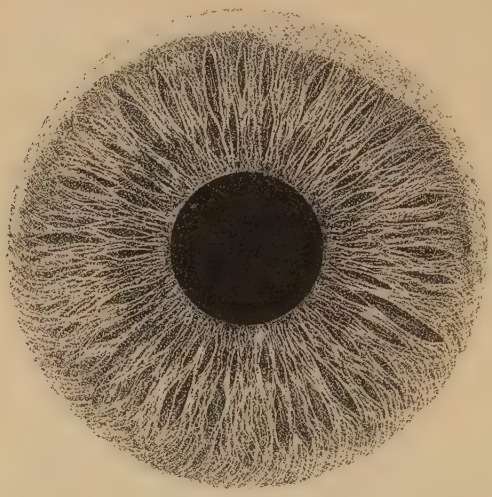

Fig. 104. — Kératite interstitielle marginale. Forme atypique de la kératite interstitielle syphilitique. Elle peut marquer le début d'une kératite interstitielle diffuse.

Toutes ces formes anormales de la kératite interstitielle se voient plutôt chez l'adulte que chez l'enfant. Un des caractères de la syphilis cornéenne de l'adulte, c'est, précisément, d'être, plus souvent que dans le jeune âge, localisée et partielle.

L'infiltration offre d'ordinaire un aspect grisâtre, terne, uniforme. Quand on l'examine avec le grossissement de la loupe simple ou de la loupe binoculaire, on constate qu'elle est formée par de petites taches ou de petits grains très fins juxtaposés.

L'opacification se montre à des degrés divers, depuis le léger trouble grisâtre, jusqu'à l'opacification complète, blanche comme de la porcelaine.

La vascularisation varie beaucoup dans son intensité. Certaines kératites interstitielles évoluent sans rougeur ou avec une rougeur insignifiante de l'œil ; d'autres, donnent une injection périkératique considérable. Les troubles subjectifs (photophobie, larmoiement) sont d'ordinaire en rapport direct avec l'intensité de la réaction vasculaire périkératique.

La seconde période de la kératite interstitielle, caractérisée par la vascularisation interstitielle de la cornée, peut manquer complètement et manque bien souvent ; l'infiltration diminue et disparaît sans que le sang ait envahi la cornée ; la kératite, dans ce cas, n'a que deux périodes, celle d'infiltration et celle de résorption.

La vascularisation cornéenne présente des caractères particuliers, qui la distinguent nettement de la vascularisation des kératites superficielles. Les vaisseaux, très fins, sont profondément situés et pénètrent dans la cornée parallèlement les uns aux autres, en pinceaux. Au contraire, dans la kératite superficielle, les vaisseaux sont superficiels et pénètrent dans la cornée suivant le mode dichotomique. Avec le faible grossissement de la loupe, on voit très bien la disposition des vaisseaux.

Dans certaines kératites interstitielles, la vascularisation est si intense, les vaisseaux si nombreux et si fins, que la cornée présente, dans toute son étendue, une teinte rouge uniforme, comme si une nappe de sang rouge s'était infiltrée au dessous des couches superficielles ; on peut, réellement, comparer son aspect à celui d'une cerise mûre.

La résorption de l'infiltration est en général complète ou presque complète ; l'éclaircissement final de la cornée constitue même un des caractères principaux de la kératite interstitielle syphilitique. Cependant, cet éclaircissement peut être incomplet ; des taies, plus ou moins étendues et plus ou moins épaisses, peuvent persister dans la cornée, témoins indélébiles d'une kératite interstitielle.

Il est exceptionnel, cependant, que ces opacités entraînent une diminution considérable de la vision. Cela n'arrive que dans les formes graves, avec infiltration blanche porcelainée de la cornée dans toute son étendue.

Ces taches persistantes présentent d'ailleurs des caractères particuliers, qui permettent de reconnaître leur origine (Voir art. taies, leucomes).

Les variations dans l'intensité de la réaction sont également très grandes, et pas toujours en rapport avec la gravité de la maladie. Certains sujets, ont les yeux ouverts, et sont peu gênés par la photophobie et le larmoiement. D'autres, ne peuvent supporter la lumière, gardent leurs yeux fermés, et pleurent dès qu'ils quittent l'obscurité.

Bien des kératites durent seulement quelques semaines, d'autres des mois, certaines plus d'une année. Le traitement, a, d'ailleurs, une grande influence sur la durée des kératites.

L'âge des malades exerce une grande action sur les symptômes. La kératite interstitielle de l'adulte diffère de celle de l'enfant et du jeune homme ; elle reste plus souvent unilatérale

et se localise volontiers sur une partie seulement de la cornée : la période de vascularisation est moins fréquente ou moins accusée ; la durée d'ensemble est plus courte, et la guérison, en général, plus complète.

On a voulu attribuer ces variations, entre la kératite de l'enfant et celle de l'adulte, à des différences d'origine, la kératite de l'enfant étant une kératite syphilitique héréditaire et celle de l'adulte une kératite syphilitique acquise. En réalité, la différence tient surtout à l'âge différent des sujets. C'est ainsi que la kératite interstitielle d'un enfant contaminé pendant sa première année évolue de la même façon que la kératite interstitielle d'un enfant infecté pendant la vie utérine.

Enfin, l'aspect clinique de la kératite est encore modifié par les complications qui peuvent survenir pendant son évolution (Voir : Complications).

Complications. — Les kératites interstitielles, lorsqu'elles sont un peu accentuées, ne restent pas des affections localisées à la cornée ; elles s'étendent, presque toujours, à l'iris et au corps ciliaire ; il y a, en réalité, inflammation de tout le segment antérieur du globe oculaire.

Iritis. — Dans beaucoup de kératites l'iris reste intact ; mais, assez souvent aussi, il participe à l'inflammation. On le constate déjà au début de la période d'infiltration quand la cornée n'est pas entièrement trouble, et on peut s'en rendre compte à nouveau quand elle commence à s'éclaircir. On constate alors les signes habituels de l'iritis : décoloration de l'iris, pupille rétrécie et déformée, synéchies, exsudats. Quand on ne peut constater par la vue les signes de l'iritis, il faut en soupçonner l'existence et faire en sorte de maintenir la pupille dilatée par l'atropine.

Cyclite. — La cyclite est assez fréquente. Derrière le trouble interstitiel, on aperçoit, tant que la cornée n'est pas complètement opaque, un précipité caractéristique sur la face postérieure de la cornée. La tension de l'œil peut se modifier, donnant lieu à de l'hypotonie ou à de l'hypertonie. Les douleurs à la pression et les douleurs spontanées sont plus vives que dans la kératite isolée. D'ordinaire, l'iris est pris en même temps que la région ciliaire, il y a irido-cyclite ou plus exactement irido-cyclo-kératite, inflammation de tout le segment antérieur.

L'inflammation peut même s'étendre plus loin en arrière, jusqu'aux parties antérieures de la choroïde. Quand la cornée s'est éclaircie, et que le champ pupillaire est redevenu transparent, on trouve, quelquefois, avec l'ophtalmoscope, des taches de choroïdite très antérieures, proches de la zone ciliaire.

Par contre, le segment postérieur reste intact. Aussi, quand l'affection est guérie, la cornée à nouveau transparente, le champ pupillaire dégagé, l'acuité visuelle se retrouve normale, comme auparavant.

Il est une *forme particulière de kératite interstitielle*, qui se rencontre chez l'adulte, et dans laquelle l'iritis ou l'irido-cyclite tiennent la première place (irido-cyclo-kératite). Il y a bien une infiltration cornéenne interstitielle intéressant une partie de la cornée, mais, à travers les parties restées transparentes, on voit nettement des signes très nets et très accusés d'iritis et d'irido-cyclite (synéchies, déformation pupillaire, exsudats, dépôt en pointillé sur la partie inférieure de la face postérieure de la cornée). C'est, en somme, une irido-cyclite avec kératite interstitielle; les symptômes d'iritis ou d'irido-cyclite prédominent. Elle cède au traitement bien plus vite que la kératite interstitielle ordinaire.

Erosions de la cornée. — Une des caractéristiques de la kératite interstitielle, c'est de laisser la surface cornéenne et l'épithélium dans un état d'intégrité complète ou presque complète. Cependant, dans les kératites graves, la surface cornéenne ne conserve pas toujours son aspect lisse de l'état normal, elle se dépolit un peu et prend un aspect chagriné ; les objets extérieurs ne se reflètent plus sur elle avec la même netteté ; toutefois, l'épithélium reste intact, il n'y a pas d'érosions à la surface de la cornée. Il est, en effet, exceptionnel de constater l'existence d'une érosion ou d'une ulcération superficielle. Cela ne se voit que dans les kératites très intenses, dans les grosses infiltrations blanches de la cornée et seulement en certains points, là où l'infiltration est plus accusée et la cornée plus blanche.

Déformations de la cornée. — Il est rare que la cornée subisse une déformation persistante, même légère. Cependant, dans des cas exceptionnels, avec infiltration blanche, porcelanée, de toute la cornée, on peut voir se produire, au cours même de la maladie, une ectasie cornéenne, un staphylome, qui persiste dans la suite.

L'hypertension intra-oculaire joue certainement un rôle dans la production de l'ectasie.

Taies, leucomes. — Des opacités cornéennes persistent quelquefois après les kératites graves. Elles sont d'ordinaire légères, et ne gênent point la vision. Cependant, certains leucomes peuvent être accentués et diminuer la vue d'une manière considérable.

Il faut se rappeler, néanmoins, que l'infiltration interstitielle de cette kératite a pour caractère principal de guérir toujours, et de disparaître complètement. Il faut se rappeler aussi, que la régression de l'infiltration se poursuit encore, lentement, pendant des mois après que tout signe d'inflammation a disparu.

Glaucome secondaire. — L'iritis et la cyclite sont susceptibles de produire des modifications de la tension du globe, hypertension ou hypotension. Aussi, est-il indispensable d'exercer une surveillance attentive, de façon à éviter les lésions qui pourraient se produire par suite d'une hypertension méconnue. Cette surveillance est d'autant plus indispensable que l'usage de l'atropine, recommandé dans la kératite interstitielle, peut devenir dangereux s'il survient du glaucome.

Diagnostic. — Le seul examen de la cornée suffit à permettre le diagnostic de kératite interstitielle. Il est, en effet, facile de constater que l'infiltration occupe les couches moyennes de la cornée et laisse intact l'épithélium. Si l'examen à l'œil nu n'est pas suffisant, on se sert de la loupe simple ou de la loupe binoculaire et de l'éclairage oblique. La goutte de fluorescéine n'adhère en aucun point de la cornée, et la réflexion des objets extérieurs à la surface de la cornée se fait, en général, d'une façon correcte dans toute son étendue.

Le diagnostic étiologique a plus d'importance encore. Presque toutes les kératites interstitielles sont une manifestation de la *syphilis*; elles constituent même un des signes les plus précis et les plus sûrs de l'infection syphilitique héréditaire ou acquise. Le plus souvent d'ailleurs, on retrouve d'autres signes de spécificité.

L'enfant atteint de kératite présente, en même temps, des déformations de la face et du crâne (mâchoire supérieure aplatie, dents déformées, nez déprimé à la base, bosses frontales saillantes, etc.). Il a eu des gonflements périostiques dans les os longs et particu-

lièrement sur la face antérieure du tibia, des arthropathies guéries qui ont été considérées et traitées comme tuberculeuses ou rhumatismales. Il existe souvent des cicatrices aux commissures de la bouche (rhagades), et, même, dans la bouche et le pharynx. On perçoit facilement, au cou, des ganglions lymphatiques petits, durs, indolores. La surdité est fréquente, les affections du nez avec ou sans ozène le sont également. Assez souvent, les voies lacrymales se trouvent oblitérées. Si on fait une recherche dans les antécédents, on retrouve, parmi ses frères et sœurs, une mortalité anormale, ou bien des affections habituellement causées par la syphilis (méningite, lésions osseuses, etc.).

S'il s'agit d'un adulte, on retrouve d'ordinaire, dans les commémoratifs ou dans l'examen du malade, des preuves de l'existence de la syphilis. Mais, si on n'en retrouve pas, ce qui est fréquent, il faut se rappeler que la kératite interstitielle est, elle-même, un signe de syphilis de première valeur.

Un certain nombre d'affections peuvent simuler la kératite interstitielle syphilitique.

Les unes sont des *kératites interstitielles non syphilitiques*, d'origine tuberculeuse, lépreuse et peut-être d'autre nature encore. Mais, par rapport à la kératite syphilitique, ces dernières sont extrêmement rares. Il faut néanmoins y penser quand on se trouve en présence d'une infiltration interstitielle, et rechercher les caractères propres à ces formes rares de kératite interstitielle (V. Kératite interstitielle tuberculeuse, p. 249, et Kératite interstitielle lépreuse, p. 250).

Les autres affections susceptibles de simuler la kératite interstitielle syphilitique, ne sont pas des kératites interstitielles.

Les *kératites superficielles*, présentent une érosion ou une ulcération superficielle, plus ou moins étendue, facile à constater par les moyens habituels (examen direct, réflexion, fluorescéine, éclairage oblique, etc.). Au-dessous et autour des ulcérations superficielles, se développe souvent une infiltration des couches moyennes de la cornée, ressemblant à l'infiltration de la kératite interstitielle ; mais, la perte de substance, qui existe à son niveau, empêche toute erreur de diagnostic.

Les *irido-cyclites avec dépôt pointillé sur la face* postérieure de la cornée, peuvent, à un examen superficiel, simuler une infiltration interstitielle ; mais, il suffit d'employer l'éclairage oblique et au besoin la loupe grossissante, pour déterminer le véritable siège

de ces dépôts punctiformes. D'ailleurs, ils siègent toujours dans la moitié inférieure de la cornée et se disposent en forme de triangle à sommet dirigé en haut vers le centre cornéen. Il ne faut pas oublier, qu'une infiltration interstitielle de la cornée peut exister en même temps qu'une cyclite avec kératite ponctuée (irido-cyclo-kératite (V. p. 241).

La *scléro-kératite récidivante*, qui intéresse à la fois la sclérotique et la cornée, donne des infiltrations cornéennes interstitielles dans le secteur cornéen correspondant au bouton de sclérite. Ces infiltrations restent périphériques et n'atteignent pas le centre de la cornée, qui reste transparent ; elles correspondent toujours aux boutons de sclérite ; et, d'ailleurs, cette scléro-kératite récidivante a des caractères cliniques spéciaux, très différents de la kératite interstitielle syphilitique.

Le *glaucome*, lui-même, dans ses poussées aiguës ou subaiguës, produit un trouble cornéen diffus, dû à l'infiltration œdémateuse de la cornée. Ce trouble ne ressemble guère à l'infiltration de la kératite interstitielle, il est passager et disparaît avec la poussée d'hypertension. D'ailleurs, il y a des symptômes très nets de glaucome.

Les *leucomes cornéens*, quand ils sont guéris et à nouveau recouverts d'un épithélium intact, ont un peu l'aspect de la kératite interstitielle. La confusion est rendue plus facile par le retour d'une réaction inflammatoire, si fréquente dans les yeux atteints de leucomes. Si on ne s'informe pas de l'évolution de la maladie, si on n'apprend pas du malade, qu'avant la poussée inflammatoire actuelle, il y avait déjà une taie ancienne, on peut croire, un moment, à l'existence d'une kératite interstitielle.

Anatomie pathologique. — Les examens anatomiques n'ont été faits que dans un très petit nombre d'observations.

Il existe une infiltration leucocytaire dans les couches profondes et moyennes de la cornée (fig. 105). Cette infiltration est diffuse ou nodulaire. Les nodules ressemblent aux granulations tuberculeuses, bien que les cellules géantes y fassent habituellement défaut. Elles peuvent néanmoins exister ; et cela, put, un moment, faire croire à la nature tuberculeuse de ces lésions. L'examen histologique ne permet donc pas, à lui seul, d'établir une distinction entre la kératite syphilitique et la kératite tuberculeuse.

L'infiltration leucocytaire s'étend souvent à l'iris, au corps ciliaire et à la partie antérieure de la sclérotique.

Ces lésions n'ont, en somme, aucun caractère spécial qui les dis-

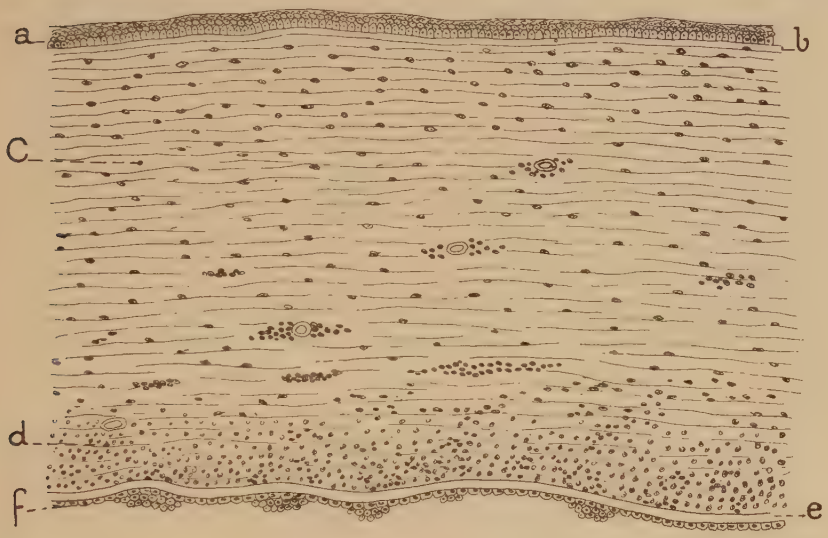

Fig. 105. — Kératite interstitielle. *a*, épithélium de la cornée; *b*, membrane de Bowmann ; *c*, lames cornéennes ; *d*, infiltration leucocytaire dans le tissu propre de la cornée, plus accentuée dans les couches profondes ; *e*, membrane de Descemet ; *f*, endothélium.

tingue d'une lésion inflammatoire ; c'est une infiltration cellulaire due à la présence, dans la cornée, de l'agent infectieux de la syphilis.

Pronostic. — D'une manière générale, la kératite interstitielle guérit bien et complètement sans laisser de traces appréciables, et sans trouble visuel consécutif. Il est exceptionnel qu'elle laisse après elle des taies, des leucomes, susceptibles de diminuer la vision. Les complications sont très rares, surtout quand un traitement convenable a été appliqué à temps.

Les taches cornéennes par kératite interstitielle, continuent à s'atténuer pendant longtemps après disparition de la réaction inflammatoire. Il ne faut donc pas se hâter de porter un pronostic défavorable.

Etiologie. — C'est à Hutchinson que revient l'honneur d'avoir montré la nature syphilitique héréditaire de la kératite intersti-

tielle des enfants. Il fondait son opinion sur l'existence de manifestations habituelles de la syphilis et sur les commémoratifs de spécificité recueillis auprès du malade ou de ses ascendants.

Panas, commit une grande erreur quand il se mit en opposition formelle contre l'opinion du médecin anglais *(Soc. Chirurgie*, 1871). Cette erreur lui survécut longtemps et semble persister encore.

D'après Panas, la kératite interstitielle n'est pas une manifestation de la syphilis héréditaire ; la syphilis acquise ne touchant pas la cornée, il serait étonnant que la syphilis héréditaire tardive put le faire. La kératite interstitielle ne serait pas une manifestation directe de la diathèse syphilitique, mais le résultat d'un *état dysclasique* de l'organisme dû à la syphilis des ascendants ; et, en conséquence, pour bien marquer son opinion pathogénique, il lui conserve le nom de *kératite cachectique* dite hérédo-spécifique.

Cette hypothèse confuse se tenait déjà fort mal en présence des faits cliniques allégués par Hutchinson, et des résultats heureux du traitement spécifique. Elle est tombée, le jour où une observation plus précise a permis de constater des kératites interstitielles dans la syphilis acquise.

L'opinion actuelle paraît unanime pour admettre l'existence d'une kératite interstitielle spécifique héréditaire ou acquise.

En allant plus loin dans l'étude du problème pathogénique, on est conduit à reconnaître que la kératite interstitielle syphilitique est due à la présence du spirille dans l'épaisseur même de la cornée.

On n'a pas encore pu, dans des yeux humains, retrouver le spirille ; mais cela s'explique dans une affection qui, guérissant toujours, ne conduit jamais à l'énucléation.

Toutefois, une preuve suffisante nous en est donnée par comparaison avec des faits analogues. En effet, dans d'autres kératites interstitielles tuberculeuse ou lépreuse, on a retrouvé, sur place, dans la cornée, les bacilles pathogènes de ces deux maladies.

De plus, il existe, chez des animaux, des kératites interstitielles semblables à celles de l'homme, et dans lesquelles on retrouve, en pleine cornée, l'agent infectieux qui a produit la maladie (chèvre...)

Enfin, il a été possible de réaliser expérimentalement, sur l'animal, des kératites interstitielles par infection spirillaire ; et, dans la cornée infiltrée, on retrouvait le spirille.

La kératite interstitielle est une affection fréquente ; on la rencontre dans 5 0/0 des maladies de l'œil. Elle est plus fréquente

chez les enfants et les jeunes gens que chez les adultes; son maximum de fréquence se montre vers la 10e année ; mais, elle peut exister chez de tout jeunes enfants. La femme y est plus exposée que l'homme.

J'ai déjà fait remarquer la fréquence des manifestations syphilitiques héréditaires dans le reste de l'organisme, chez les malades atteints de kératite interstitielle.

Traitement. — 1° Traitement général spécifique par le mercure ou l'arsénobenzol. On peut commencer par l'arsénobenzol et continuer par le mercure ou inversement (Voir : Traitement de la syphilis). Le traitement général spécifique doit être continué longtemps et régulièrement, car la kératite interstitielle ne cède pas toujours rapidement au traitement, beaucoup moins vite que ne le fait l'iritis.

Même dans les cas où la kératite guérit vite, il convient de prolonger le traitement, et même de le reprendre préventivement après une période de repos. En effet, des récidives peuvent se produire, si le traitement spécifique est abandonné définitivement après une première atteinte.

Si la kératite interstitielle a été la première manifestation de syphilis héréditaire ou acquise, il ne faudra pas seulement se préoccuper de la kératite, mais encore de l'infection spécifique générale qu'elle vient de révéler, et instituer contre elle le traitement habituel.

2° Traitement local. On peut employer la pommade jaune de 3 à 5 0/0 ou une pommade à l'arsénobenzol; s'il y a une réaction vive on se trouvera bien des applications chaudes répétées plusieurs fois par jour. Des lunettes fumées protégeront les yeux contre l'action irritante de la lumière. Le pansement est inutile.

Il faut se rappeler que l'iris est souvent touché au cours des kératites interstitielles et employer l'atropine à 1 0/0. Il importe aussi de surveiller la tension de l'œil, puisque des phénomènes glaucomateux, bien que rares, peuvent néanmoins survenir.

L'efficacité du traitement spécifique dans la kératite interstitielle a été mise en doute. On s'étonnait de ne pas voir la kératite rétrocéder sous l'action d'un traitement, même énergique ; et, surtout, de constater la prise du second œil au cours du traitement.

Il est certain que beaucoup de kératites interstitielles parais-

sent suivre leur évolution habituelle, en périodes successives d'infiltration, de vascularisation et de résorption, sans être nettement influencées par le traitement spécifique.

J'estime cependant qu'on ne peut juger par elles de l'effet du traitement.

En effet, les variations dans l'intensité et dans la durée des kératites sont très grandes, même en dehors de tout traitement; il en est de légères et courtes, qui guérissent en quelques semaines ; il en est de graves et longues, qui durent des mois et même plus d'une année. Pour juger de l'effet réel du traitement, il faudrait, d'abord, établir à laquelle de ces deux variétés extrêmes on a eu affaire. Telle kératite interstitielle qui a guéri en trois mois, aurait sans doute duré 6 mois sans le traitement ; et, au lieu de guérir sans iritis, sans exsudats pupillaires, sans trouble visuel, elle eut peut-être, en l'absence du traitement, donné des complications graves. Dans une affection aussi variable que la kératite interstitielle, il faut juger de l'effet du traitement non seulement par ce qui s'est produit malgré lui, mais encore par ce qui aurait pu se produire sans lui.

Je n'ai pas grande expérience de la kératite interstitielle évoluant sans traitement spécifique. Mais, si on fait une comparaison d'ensemble et forcément approximative de sa gravité avant l'application régulière du traitement spécifique, on constate que cette affection, grave autrefois, est devenue bénigne. Et, c'est ainsi, par une étude d'ensemble, et non par l'impression que laissent certains cas isolés, qu'il faut apprécier l'effet réel du traitement.

D'ailleurs, même en prenant les cas isolés, il n'est pas possible de douter de l'efficacité du traitement. Les kératites interstitielles qui durent longtemps et restent graves sont l'exception ; la plupart d'entre elles sont non seulement raccourcies, mais arrêtées net dans leur évolution.

Je rappelle ici, que, si l'heureux effet du traitement peut démontrer la nature d'une maladie, on ne saurait tirer de son inefficacité apparente une déduction négative. N'est-ce pas à tort que, pendant de trop longues années, on n'a pas voulu croire à l'origine spécifique du tabès, sous prétexte que le traitement spécifique n'exerçait, sur son évolution, aucune action apparente.

Je ne crois pas, d'ailleurs, qu'il existe encore des ophtalmologistes qui n'appliquent pas le traitement spécifique contre la kératite interstitielle.

KÉRATITES INTERSTITIELLES NON SYPHILITIQUES

Les kératites interstitielles sont très rares en dehors de la syphilis ; on n'en rencontre guère que dans la tuberculose, la lèpre et, probablement, dans quelques autres affections mal déterminées.

Kératite interstitielle tuberculeuse.

L'infiltration interstitielle se présente sous un aspect analogue à celui de la kératite syphilitique : nuage diffus ou taches isolées. Cette dernière forme, nodulaire, est assez fréquente.

La vascularisation cornéenne peut se produire, comme dans la syphilis, mais l'évolution de la maladie est très différente.

L'infiltration est lente et met plusieurs mois à s'étendre dans toute la cornée ; d'autre part, la résorption ne se produit pas, le trouble cornéen ne s'en va plus. Et c'est ce dernier caractère qui la distingue de la kératite syphilitique.

Très souvent, d'ailleurs, la tuberculose de la cornée fait suite à une tuberculose de l'iris ou du corps ciliaire, dont on a pu, avant l'apparition du trouble cornéen, constater l'existence ; la kératite résulte de l'extension des lésions irido-ciliaires. Celles-ci continuent ensuite leur évolution derrière la cornée opacifiée (Voir : Irido-cyclite tuberculeuse).

Les lésions anatomiques, ne diffèrent pas des lésions tuberculeuses habituelles ; le trouble cornéen provient d'une infiltration leucocytaire diffuse ou nodulaire. Les nodules ressemblent à des granulations tuberculeuses et présentent souvent des cellules géantes. D'ailleurs, on y trouve le bacille de la tuberculose.

Certains ophtalmologistes considèrent volontiers comme tuberculeuses, les kératites interstitielles dont la nature spécifique ne peut être établie par les commémoratifs et l'examen du malade. C'est une habitude regrettable, qui est la cause d'un très grand nombre d'erreurs et de désastres. La kératite interstitielle tuberculeuse reste une affection exceptionnelle.

Pour une étude complémentaire de la kératite tuberculeuse (diagnostic, pronostic, traitement) il suffit de se reporter à l'iritis tuberculeuse

Kératite interstitielle lépreuse.

Rare dans nos pays, cette affection est, au contraire, fréquente dans les régions où la lèpre est très répandue. Elle est due à la présence du bacille de Hansen dans la cornée (Morax et Jeanselme). Les lésions histologiques, analogues à celles de la tuberculose, consistent en une infiltration leucocytaire diffuse ou nodulaire ; elles n'ont rien de spécial.

Le trouble cornéen se présente sous des aspects variables : tantôt, une infiltration diffuse qui peut être légère, épaisse, grise et transparente, ou bien blanche et opaque ; tantôt, un fin pointillé interstitiel ; tantôt, de petits nodules disséminés. Dans certains cas, on observe un épaississement circonscrit ou généralisé de la cornée. La réaction est légère ou modérée.

L'évolution se fait par poussées successives, avec de longs intervalles de calme. La régression est possible, mais toujours incomplète et partielle. On n'observe jamais les régressions remarquables de la syphilis cornéenne.

Le diagnostic se fait par les caractères particuliers de la kératite, mais surtout par les commémoratifs et par la constatation d'autres signes de lèpre dans le reste de l'organisme. L'anesthésie cornéenne s'observe quelquefois.

Le traitement général est celui de la lèpre ; le traitement local analogue à celui de la kératite syphilitique. Il faut se rappeler que l'iris est d'ordinaire intéressé et appliquer la médication qui convient à l'iritis lépreuse.

Autres kératites interstitielles.

Il est certain qu'il existe des kératites interstitielles en dehors de la syphilis, de la tuberculose et de la lèpre ; mais, nous ne savons, sur elles, rien de précis. Elles sont d'ailleurs très rares, exceptionnelles, et présentent, de ce fait, un moindre intérêt clinique.

La kératite interstitielle, s'observe d'ailleurs, assez souvent, chez les animaux au cours de maladies infectieuses. Elle vient très vite, couvre les cornées en quelques jours, et disparaît rapidement ; quinze jours ou trois semaines après le début, les cornées sont redevenues transparentes, et la vue normale.

Je signale ces faits, simplement, pour montrer la fréquence des troubles interstitiels de la cornée dans les maladies générales, et la variété des infections qui peuvent les produire.

Mais, je tiens à rappeler encore, que, chez l'homme, la kératite interstitielle, en dehors de la syphilis, reste l'exception. C'est pour cela que nous sommes en droit de considérer cette affection comme un excellent signe de syphilis héréditaire ou acquise.

KÉRATITES ÉRUPTIVES

Les kératites éruptives, en raison de leur fréquence, ont une place importante en pathologie oculaire. Elles offrent une grande analogie avec les éruptions cutanées, dont elles sont d'ailleurs souvent accompagnées.

Sur la cornée, cependant, les éruptions ne sont pas nettes comme sur la peau ; les éléments éruptifs (papules, vésicules, bulles, phlyctènes, etc.), ne gardent pas leur aspect du début ou ne le gardent que très peu de temps.

L'épithélium cornéen s'exfolie vite, et l'élément éruptif est, presque immédiatement, remplacé par une érosion ou ulcération. Ces érosions ou ulcérations, se présentent avec les caractères de la kératite ulcéreuse simple ; mais, elles sont souvent multiples et peuvent siéger aussi bien sur la cornée que sur le limbe.

Il semble aussi, que tous ces éléments éruptifs soient plus petits sur l'œil que sur le reste du tégument.

KÉRATITE IMPÉTIGINEUSE

C'est la plus fréquente et la plus importante des kératites éruptives. Elle est toujours accompagnée de conjonctivite, et se trouve décrite, au chapitre des conjonctivites, sous le nom de conjonctivite ou, plus exactement, de kérato-conjonctivite impétigineuse.

L'aspect très particulier des lésions éruptives, au niveau du limbe cornéen, lui a encore valu le nom très répandu de kératite phlycténulaire. Il existe souvent, en même temps, des lésions éruptives impétigineuses du nez, des oreilles, ou seulement de la muqueuse nasale.

KÉRATITE ECZÉMATEUSE

Au cours d'un eczéma aigu ou chronique de la face et des paupières, on peut voir survenir une conjonctivite et des lésions cornéennes. Il est difficile de retrouver, dans ces lésions cornéennes, les caractères de l'eczéma ; on ne constate, en effet, que des érosions superficielles, siégeant, de préférence, à la périphérie de la cornée, et guérissant, en général, avec rapidité.

Les érosions cornéennes sont peut-être précédées d'une très fine éruption vésiculeuse ; en tout cas, on ne peut en constater l'existence, même quand on examine la cornée aussitôt après le début de l'éruption.

KÉRATITE HERPÉTIQUE

En même temps qu'une éruption vésiculeuse d'herpès sur le nez, les lèvres ou les paupières, accompagnée de symptômes généraux fébriles, il se produit, brusquement, une vive irritation de l'œil (douleur, rougeur, photophobie, larmoiement).

En écartant les paupières, on constate l'existence d'érosions cornéennes superficielles, transparentes, à contours irréguliers polycycliques, confluentes ou isolées.

Dans des cas exceptionnels, on a pu voir les vésicules avant leur ouverture. Ce sont de petites saillies translucides, grosses comme des têtes d'épingles, réunies en groupe ou isolées les unes des autres.

La cicatrisation est lente ; elle dure au moins 15 jours, plus souvent un mois ou six semaines. La guérison est complète, si l'ulcération a été superficielle et limitée à la desquamation épithéliale; il reste un trouble cornéen, si les lames superficielles de la cornée ont été atteintes.

Dans certains cas, les lésions cornéennes sont plus accentuées, et plus tenaces.

L'érosion peut perdre sa transparence et prendre une teinte grise d'infiltration.

Elle peut s'étendre de proche en proche et couvrir une grande étendue de la cornée. Cette extension peut se faire à la fois sur tout le pourtour de l'ulcération, de façon à former, à la surface de la cornée, une large érosion à bords polycycliques. Elle peut, aussi, ne se faire qu'en quelques points du pourtour de l'érosion primitive. De ces points partent, dans des directions diverses, des stries grises, qui s'avancent irrégulièrement et donnent, dans divers sens, des prolongements ramifiés de calibre irrégulier. Cette disposition constitue le type morphologique appelé la kératite dendritique. Bientôt, les stries arborescentes, toujours superficielles, s'ulcèrent et sont remplacées par des sillons, qui, en se cicatrisant, laissent à leur place des opacités grisâtres en général peu accentuées (fig. 106).

Quand il existe plusieurs ulcérations herpétiques isolées, chacune d'elles peut envoyer quelques prolongements arborescents et constituer ainsi de petits centres étoilés (kératite étoilée). Il importe de dire que ces formes dendritique et étoilée de la kératite herpétique sont des formes rares, et que le type clinique habituel est celui que nous avons décrit au début.

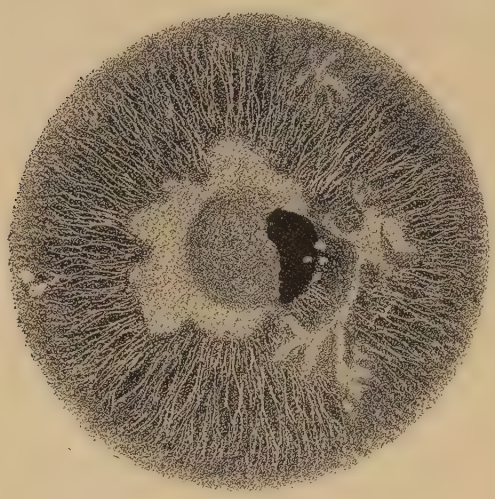

Fig. 106. — Kératite herpétique.

Le diagnostic de l'herpès cornéen se fait, par la coexistence de lésions herpétiques de la face, par la brusquerie de son début, et par la longue durée de la cicatrisation, beaucoup plus longue que celle d'une érosion traumatique.

Pour ne pas s'exposer à une erreur grossière, il faut toujours, en présence d'une érosion cornéenne, penser au traumatisme, et, même, rechercher, sous la paupière supérieure, l'existence d'un corps étranger.

Herpès névralgique. — Sous ce nom on désigne une affection cornéenne, qui, par ses caractères morphologiques, et par son évolution, ressemble de tous points à l'herpès cornéen, mais, qui s'en distingue par l'intensité et l'acuité des douleurs. C'est vraisemblablement la même affection, dans laquelle le symptôme douleur prend une importance prépondérante.

Les causes directes de l'herpès de la cornée sont aussi peu connues que les causes directes de l'herpès en général.

Le traitement est le même que celui des ulcérations cornéennes en général.

KÉRATITE DU ZONA

Ce sont des vésicules comme dans l'herpès, aussi rapides dans leur passage de l'état de vésicules à l'état d'érosions cornéennes. Elles présentent cependant des différences importantes. L'ulcéra-

tion est beaucoup plus lente à se réparer ; l'infiltration à son niveau plus fréquente, plus profonde ; la cornée peut même se prendre dans une grande épaisseur et présenter l'aspect d'une kératite interstitielle ; il existe, en général, une anesthésie de la cornée, non seulement au niveau de l'ulcération mais dans toute l'étendue de la cornée ; il peut y avoir de l'iritis, sans aucun signe d'infection grave surajoutée de la cornée. L'évolution est, aussi, bien différente ; si l'érosion herpétique cornéenne a une évolution plus lente que l'érosion traumatique, l'érosion du zona marche bien plus lentement encore et ne guérit pas avant plusieurs mois. Enfin, tandis que, presque toujours, l'herpès guérit sans laisser de traces ou en ne laissant que de légers troubles, le zona cornéen laisse très souvent après lui des lésions graves et des troubles visuels considérables.

Le diagnostic est rendu facile par la coexistence d'une éruption faciale, strictement localisée à la zone dépendant de la branche ophtalmique du trijumeau.

Cependant, dans certains cas, d'ailleurs rares, où l'éruption cutanée est discrète, localisée à un point seulement du tégument, le diagnostic entre herpès et zona peut présenter de réelles difficultés (V. Zona ophtalmique).

KÉRATITE DU PEMPHIGUS

Les lésions cornéennes qui accompagnent le pemphigus sont de grosses bulles, qui apparaissent, à la surface de la cornée, transparentes et tremblantes. Elles sont éphémères, se rompent dès leur apparition ou peu de temps après. Elles sont remplacées par une ulcération large, qui se cicatrise lentement, et finit par guérir, en laissant une opacité cornéenne toujours accentuée.

Cette bulle de pemphigus produit une vive réaction de l'œil, qui s'atténue mais ne disparait qu'après cicatrisation complète.

Il existe toujours, en même temps, des lésions conjonctivales accentuées (V. Pemphigus de la conjonctive). Quand la cornée a été le siège de quelques éruptions successives, les cicatrices surajoutées augmentent le trouble cornéen et finissent par produire une opacification complète.

Des vésicules peuvent s'observer encore sur des yeux atteints d'affections graves, ayant désorganisé le globe et détruit depuis longtemps la vision. Au milieu de symptômes réactionnels aigus

ou même violents, on voit des bulles apparaître sur la cornée. Les récidives sont habituelles. L'œil, déjà inutile, devient, du fait de cette éruption, une source de douleurs et d'ennuis sans fin. Aussi, l'énucléation devient-elle quelquefois nécessaire.

KÉRATITE NÉVRALGIQUE VÉSICULEUSE INTERMITTENTE.

Cette affection survient toujours à la suite d'un traumatisme, même très léger, de la cornée (coup d'ongle, grain de poussière, etc.).

L'érosion traumatique se cicatrise rapidement, l'œil reprend sa tranquillité normale. Mais, au bout d'une ou deux semaines, brusquement, d'ordinaire pendant la nuit ou le matin au réveil, survient une vive douleur dans l'œil, comparable à un corps étranger sous la paupière ou à la piqûre d'une aiguille. En même temps, réaction vive, photophobie, larmoiement, douleur et rougeur du globe. Au bout de quelques jours, l'œil revient au calme et semble définitivement guéri. Mais, quelques semaines plus tard, un nouvel accès survient avec les mêmes douleurs et la même réaction de l'œil.

Les récidives se montrent pendant plusieurs mois et peuvent même se continuer au delà d'une année. Les lésions cornéennes, peu accentuées, sont cependant constantes, mais, il faut les rechercher avec soin. Ce sont des érosions superficielles en général peu étendues, quelquefois une simple opacité linéaire « semblable à la cassure d'une lame de verre ». Izili fait remarquer que, dans cette affection, l'épithélium est comme soulevé, séparé des couches sous-jacentes, et qu'on peut, très facilement, en enlever des lambeaux avec la pince. Cette disjonction épithéliale serait une des caractéristiques de cette kératite.

Les causes en sont inconnues ; on ne sait s'il s'agit d'une affection nerveuse, d'une névrite des filets nerveux produisant les lésions cornéennes, ou d'une lésion cornéenne primitive, une rupture mécanique de l'épithélium fragile, particulièrement le matin quand les paupières s'écartent.

Le traitement consiste à calmer les douleurs avec la cocaïne, et à faire l'occlusion de l'œil. Il n'y a pas de traitement ayant une efficacité certaine.

KÉRATITES DANS LA ROUGEOLE.

Les éruptions cornéennes sont fréquentes dans un grand nombre de maladies générales éruptives mais particulièrement dans la rougeole. La conjonctive est atteinte en même temps que la cornée ; on trouvera donc la description des lésions oculaires de la rougeole au chapitre des conjonctivites.

Cependant, sous le nom de kératite exanthématique primitive, Trantas a décrit un trouble léger de l'épithélium cornéen, formé de petites taches grisâtres, visibles seulement à la loupe. Cette kératite, habituellement bilatérale, apparaît du 3e au 5e jour après le début de l'éruption. Elle dure quelques jours et disparaît sans laisser de traces.

Elle est à opposer, par sa bénignité, aux lésions cornéennes souvent graves qui accompagnent certaines des conjonctivites infectieuses de la rougeole.

Des complications cornéennes analogues mais plus rares peuvent survenir au cours des maladies générales éruptives, la variole, la varicelle, la scarlatine, l'érythème polymorphe, etc.

Les éruptions varioliques, sont en général très graves, elles laissent des cicatrices cornéennes et amènent quelquefois la suppuration du globe entier ; dans la varicelle, la cornée est rarement atteinte, la conjonctive quelquefois ; dans la scarlatine, les lésions cornéennes ne sont pas primitives, mais consécutives à des infections conjonctivales surajoutées, elles peuvent être quelquefois très graves.

L'érythème polymorphe, est caractérisé par une éruption variée de macules, papules, vésicules, bulles ou nodosités, dont la localisation se fait, de préférence, à la face dorsale des membres, au cou, au visage, au bord des cheveux, et au pourtour des yeux. Il ne donne pas, en général, de lésions cornéennes.

KÉRATITES RARES

Il existe un certain nombre de kératites, rares et mal connues, qu'il est actuellement difficile de placer dans les groupes précédents. Je les réunis dans un chapitre spécial mais nullement homogène, car ces kératites, très dissemblables, n'ont de commun que leur rareté et l'imprécision de leur nature.

KÉRATITE FILAMENTEUSE

La kératite filamenteuse, est une affection caractérisée par le développement de filaments longs et grêles, qui proviennent de l'épithélium cornéen.

Symptômes. — Il est exceptionnel qu'on assiste au développement des premiers filaments. L'attention est attirée par des phénomènes d'irritation de l'œil (rougeur, sensation de corps étranger).

Un examen attentif de la cornée, surtout à la loupe, permet de constater les filaments caractéristiques. Comme ces filaments se reproduisent souvent, il est possible d'assister au développement complet de l'un d'eux.

On voit apparaître, sur la cornée, une petite saillie arrondie, transparente ou opaline, moins grosse qu'une tête d'épingle. Puis, cette saillie se développe, s'allonge, se pédiculise, s'étire et se transforme en un filament opaque, légèrement renflé à son extrémité. Ces filaments peuvent atteindre jusqu'à 7 et 8 mm. Ils sont adhérents à la cornée ; quand on les arrache avec une pince, l'épithélium cornéen se soulève autour du point d'implantation et, souvent, vient en partie avec le filament.

Les filaments, en nombre variable (4, 5 ou 6), se développent simultanément ou les uns après les autres ; ils présentent en général des longueurs différentes.

Ils siègent presque toujours sur la cornée, exceptionnellement sur le limbe ou la conjonctive avoisinante. Après leur arrachement, les filaments se reproduisent avec rapidité, en quelques jours ; cette rapidité dans la reproduction constitue un des principaux caractères de l'affection.

Les symptômes réactionnels sont en général modérés : une

légère injection conjonctivale, un peu de larmoiement, une sensation de corps étranger. Rarement, surviennent des douleurs aiguës avec photophobie accentuée et larmoiement abondant.

L'évolution est longue ; les filaments se reproduisent pendant des mois et des années, avec des périodes d'amélioration de quelques semaines.

Sourdille a décrit une variété clinique de kératite filamenteuse, dans laquelle on voit un ou deux filaments se développer sur des lésions cornéennes ulcéreuses (sections chirurgicales, ulcères cornéens) et se reproduire une ou deux fois. Cette forme, semble, en réalité, différente de la précédente, dont la caractéristique est précisément le nombre des filaments et leur récidive facile.

Diagnostic. — L'examen de la kératite filamenteuse est grandement facilité par l'usage de la loupe et les instillations de fluorescéine ; les filaments, imprégnés de la couleur, tranchent nettement sur le reste de la cornée.

Des filaments fibrineux appliqués sur la cornée peuvent leur ressembler ; mais ils ne sont pas adhérents à la cornée et peuvent s'enlever sans déchirer l'épithélium cornéen. D'ailleurs, l'examen microscopique du filament permet de faire le diagnostic avec certitude.

Pronostic. — Toute sa gravité vient de la longue durée de la maladie, mais elle finit toujours par guérir.

Lésions. — Les filaments sont formés de trois parties : une partie large, étalée, qui représente la partie restée adhérente à la cornée ; une partie moyenne, allongée et tordue comme un câble ; et une extrémité renflée. Ce filament est constitué par des éléments épithéliaux.

La partie large, est formée de cellules épithéliales semblables à celles de la cornée ; dans la partie étroite, les cellules épithéliales deviennent fusiformes et s'allongent de plus en plus, au point d'être, en certains endroits, méconnaissables. Au point terminal, les cellules redeviennent un peu plus normales.

Etiologie. Pathogénie. — La cause de cette affection est complètement inconnue. On a pensé à des *troubles trophiques*, mais sans apporter aucun fait sérieux à l'appui. On a pensé à une

infection microbienne, mais sans avoir jamais trouvé un germe spécifique.

Les torsions du filament semblent dues aux mouvements des yeux et des paupières.

Traitement. — Il n'en est pas qui exerce une action radicale sur la kératite filamenteuse.

La cocaïne, est un calmant, qu'il faut utiliser, mais qui n'a aucune action sur la reproduction des filaments.

Les cautérisations à l'aide de substances diverses (nitrate d'argent à 2/100, sulfate de zinc à 5 ou 10 0/0) donnent des améliorations passagères mais n'arrêtent pas la kératite.

L'enlèvement des filaments, leur abrasion avec une aiguille à corps étranger ou avec un couteau de Graefe, suivie d'une cautérisation au nitrate d'argent ou au sulfate de zinc, ne donnent aussi que des améliorations.

Il faudrait essayer la méthode employée, une fois, par Morax, et qui arrêta la kératite. Avec un couteau, il enlève les couches superficielles de la cornée dans le segment envahi, et, avec la conjonctive bulbaire, il fait un pont qui passe sur la surface abrasée.

KÉRATITE PONCTUÉE SUPERFICIELLE. KÉRATITE MACULAIRE KÉRATITE SOUS-ÉPITHÉLIALE

Au cours d'une inflammation aiguë de la conjonctive (5e ou 6e jour), on voit apparaître, dans les couches superficielles de la cornée, de petites taches grises, arrondies, très nombreuses. Elles siègent au-dessous de l'épithélium, qu'elles soulèvent légèrement et rendent rugueux. Il est rare que l'épithélium soit ulcéré (fig. 107). Entre les taches, la cornée est le siège d'un trouble léger, qui se montre, à la loupe, formé de très petits points grisâtres. Ces taches persistent, des semaines et quelquefois des mois, après la disparition de l'inflammation conjonctivale, mais finissent toujours par disparaître complètement. Cette affection, s'observe surtout chez les jeunes sujets et elle atteint souvent les deux yeux.

Un examen anatomique (Nuel) a permis de constater, dans la substance propre et sous la membrane de Bowman, des petites taches, formées de filaments ondulés, spiralés, parfois en chapelets.

Les recherches étiologiques n'ont donné aucun résultat précis et on ignore encore la nature de cette kératite.

Cette kératite, se distingue facilement, par un examen soigneux,

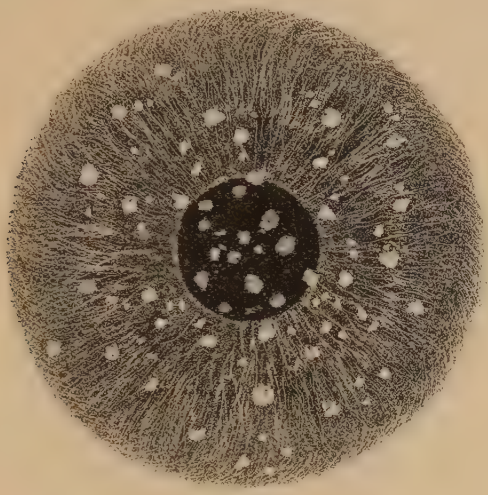

Fig. 107. — Kératite ponctuée superficielle.

de la kératite interstitielle qui occupe les couches moyennes de la cornée, des précipités de cyclite qui siègent à la face postérieure de la cornée et de la kératite du trachome assez semblable d'aspect mais qui atteint les parties supérieures de la cornée et s'accompagne toujours de granulations conjonctivales typiques.

Comme traitement, on emploie surtout les calmants : applications chaudes, collyre à la cocaïne, à la dionine. Morax recommande, comme dans l'herpès, le nitrate d'argent à 1/50.

KÉRATITE EN GRILLAGE

Elle est, morphologiquement, caractérisée par la disposition grillagée des opacités cornéennes (fig. 108). Au centre, il existe de petites opacités grisâtres, superficielles, sous-épithéliales, en partie translucides. Les parties périphériques de la cornée, sont occupées par des opacités légères, en lignes minces et longues, d'aspect fibrillaire. Ces lignes sont disposées irrégulièrement ; les unes cheminent parallèlement, les autres se croisent, certaines affectent la forme arborescente. Dans l'ensemble, elles se dirigent

vers le centre de la cornée sans affecter nullement une disposition régulièrement radiée. La périphérie de la cornée reste claire dans une très petite étendue.

Cette affection est héréditaire et familiale ; elle apparaît après la puberté, se développe lentement, progressivement, jusqu'à

Fig. 108. — Kératite en grillage.

l'âge de 30 ou 40 ans. Elle atteint les deux yeux. Toutefois, elle peut s'arrêter dans son évolution d'une manière définitive.

Le trouble visuel devient considérable, quand les opacités sont étendues.

Le traitement paraît sans action sur la marche de la maladie. Dans certains cas, une iridectomie améliore la vision en permettant d'utiliser la partie périphérique de la cornée.

DYSTROPHIE ÉPITHÉLIALE

Cette affection survient chez les personnes âgées. Elle débute par une diminution de la sensibilité cornéenne, bientôt suivie d'un trouble cornéen, plus accentué au centre qu'à la périphérie. La cornée, trouble dans les parties atteintes, présente quelquefois des inégalités de surface, des aspérités et même des vésicules. L'anesthésie est complète. Les lésions augmentent progressivement et lentement. La vue est très diminuée, bien que le fond de l'œil et les autres milieux transparents restent intacts.

L'examen histologique a été pratiqué ; il a montré des altérations de l'épithélium et des couches superficielles de la cornée, qui seraient différentes à la fois des lésions inflammatoires et des lésions cicatricielles. De là, le nom de dystrophie épithéliale.

Il ne faut pas croire que ce soient là les seules affections rares et mal connues de la cornée. Tous les ophtalmologistes ont, au cours de leur pratique, l'occasion de rencontrer des affections cornéennes autres que les maladies qui viennent d'être décrites. Mon but n'étant pas de faire connaître les affections rares mais les maladies habituelles de l'œil, je dois me dispenser de céder une place, dans ce traité, aux choses exceptionnelles.

OPACITÉS NODULAIRES

Dans les lames superficielles de la cornée, on voit apparaître de petites taches grisâtres, surtout accentuées au centre, dans le champ pupillaire, où elles sont plus visibles et plus volumineuses. Mais, il en existe d'autres plus petites, très nombreuses, disséminées dans le reste de la cornée.

Cette affection se développe chez des jeunes gens, sans réaction marquée, et sans vascularisation ; ces caractères, joints au siège différent des opacités, permettent de la distinguer de la kératite interstitielle et des précipités de cyclite à la face postérieure de la cornée.

La vision est considérablement affaiblie.

LÉSIONS CICATRICIELLES DE LA CORNÉE

Les inflammations et les traumatismes de la cornée, laissent souvent, après la cicatrisation, des lésions très diverses, qui tiennent une place importante en pathologie oculaire. Il convient de leur réserver un chapitre spécial. Nous étudierons successivement les opacités cornéennes et les ectasies de la cornée.

OPACITÉS CORNÉENNES

Il est habituel de désigner sous le nom de *taies* les opacités de la cornée transparente. Lorsque les taies sont opaques et franchement blanches, on les appelle *leucomes* ; lorsqu'elles sont légères, peu opaques, on les appelle *néphélions*.

Le mot « taie » n'est employé que pour désigner les taches cornéennes anciennes, cicatricielles, persistantes, indélébiles.

Les lésions cornéennes qui n'atteignent que l'épithélium (éraflures légères, corps étrangers superficiels, etc.) disparaissent sans laisser de traces, car l'épithélium cornéen se répare sans cicatrices visibles. Au contraire, chaque fois que les lésions cornéennes (traumatiques ou inflammatoires) atteignent le tissu propre de la cornée, il se produit une cicatrice blanche, opaque et souvent indélébile. Insignifiante dans un autre tissu, cette cicatrice prend, dans la cornée transparente, une importance capitale ; la cicatrisation, mode heureux de guérison dans tous les autres tissus qui sont opaques, ne se fait, dans la cornée, qu'aux dépens de sa transparence et par suite de la vision.

Symptômes. — Certaines taies cornéennes sont très épaisses, blanches comme de la craie, entièrement opaques (leucomes) ; d'autres sont légères, nuageuses (néphélions), grisâtres, et laissent encore passer la lumière. Il en est de régulièrement circulaires, de polycycliques, de linéaires. Elles sont uniques ou multiples; centrales ou périphériques (fig. **109** à **112**).

Toutes ces particularités, de nombre, de forme et de siège, ont leur importance, nous le verrons, pour établir la nature des lésions qui ont produit la taie.

Les taies cornéennes, bien blanches, ont au point de vue esthétique un effet déplorable. Mais, c'est un inconvénient secondaire,

en comparaison de ceux qu'elles ont au point de vue visuel.

Les taies périphériques, ne troublent point la vue ; les taies centrales, au contraire, oblitèrent le champ pupillaire, font écran entre les objets extérieurs et la rétine, empêchent complètement ou considérablement la vision.

Les taies étendues et très épaisses, empêchent complètement la vision ; les taies légères laissent passer les faisceaux lumineux, mais les bouleversent, les désorganisent à la façon d'un verre dépoli, de telle sorte que l'image des objets extérieurs ne se fait pas, ou se fait d'une façon très imparfaite sur le fond de l'œil.

Quand la taie laisse libre une partie de la pupille, permettant ainsi le passage de certains rayons lumineux, elle exerce encore, par son voisinage, une mauvaise influence sur la vision. Elle produit dans l'œil une diffusion des rayons lumineux qui la traversent, d'où une sorte d'éblouissement et de gène visuelle, qui disparaissent par le tatouage en noir de la taie.

Les taies, même légères, se compliquent souvent de myopie ; il est courant de rencontrer des adultes ayant un œilnormal et l'autre atteint d'une taie très légère avec myopie.

En inégalisant les deux yeux, la taie facilite le strabisme dont elle constitue une des causes les plus fréquentes.

Diagnostic. — Il est facile de reconnaître l'existence d'une taie cornéenne. Il suffit d'un peu d'attention pour distinguer une tache superficielle, qui est dans la cornée, d'une tache profonde, blanche ou grise, occupant la pupille et qui est due soit à une cataracte, soit à un exsudat d'iritis.

Les taches cornéennes, blanches ou grises, ne sont pas toujours des taies, c'est-à-dire des lésions cicatricielles ; elles sont habituelles dans les kératites en évolution.

Le diagnostic est cependant très facile, parce que, dans les kératites, il existe une réaction inflammatoire plus ou moins vive, qui manque dans les cicatrices cornéennes.

Dans la kératite superficielle, la surface cornéenne est ulcérée, et la tache occupe le fond de cette ulcération, fait qui empêche toute erreur.

Dans la kératite interstitielle, la surface cornéenne reste lisse, la tache est dans l'épaisseur de la cornée, recouverte par l'épithélium ; et, comme dans certaines kératites interstitielles la réaction inflammatoire peut être légère, le diagnostic pourrait rester hési-

tant si on n'avait soin de rechercher les débuts et de suivre l'évolution de la tache interstitielle.

Etiologie. — Les taies sont le résultat d'affections multiples, et il est toujours utile, au point de vue sémiologique, d'en trouver les causes. On peut, en effet, par ce moyen, dépister certaines affections générales, passées ou actuelles, dont la taie cornéenne constitue une trace indélébile.

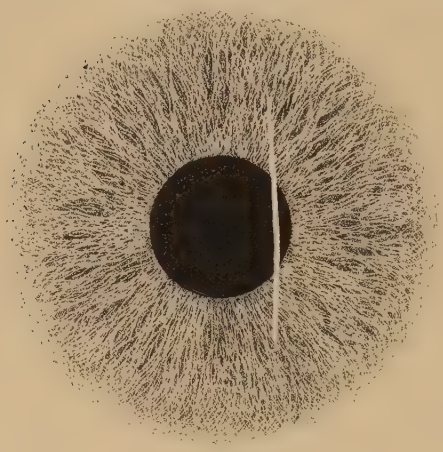

Fig. 109. — Leucome consécutif à une plaie traumatique de la cornée.

Les taies cornéennes linéaires sont presque toujours le résultat d'un traumatisme, d'une section par instrument tranchant (fig. 109).

Des opacités très petites, ponctiformes, persistent quelquefois, après l'ablation, dans l'emplacement occupé par de petits corps étrangers (grains d'émeri, de charbon, parcelles de fer).

La kérato-conjonctivite éruptive, impétigineuse, si fréquente chez les enfants, laisse souvent après elle, dans les points où siégeaient les éléments éruptifs, des taches blanches, moyennement opaques, qui occupent de préférence, comme l'éruption elle-même, la périphérie, mais peuvent, dans certains cas, atteindre le centre de la cornée (fig. 110).

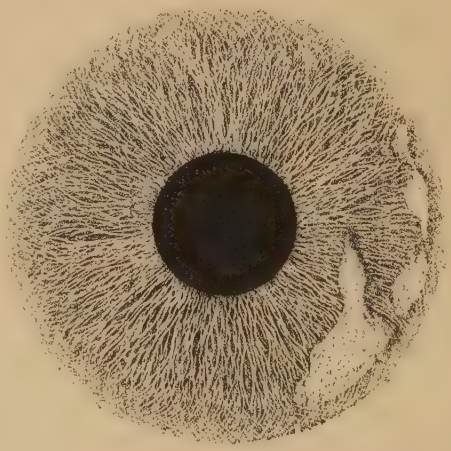

Fig. 110. — Leucomes périphériques, restes de kérato-conjonctivite impétigineuse.

Elles datent de l'enfance. Elles sont restées, à la suite d'une ou plusieurs inflammations des deux yeux, accompagnées de larmoie-

ment, de photophobie, et survenues chez un enfant sujet à des poussées d'impetigo de la face. La vue ne fut jamais complètement trouble, au cours de ces inflammations oculaires. Ce fait distingue la kérato-conjonctivite impétigineuse de la kératite interstitielle, dans laquelle la vue se trouve, pendant un certain temps, entièrement ou presque entièrement abolie.

La conjonctivite purulente des nouveau-nés, quand elle se complique de lésions cornéennes, laisse après elle des opacités, qui n'ont rien de particulier dans leur forme ou dans leur étendue. C'est par les commémoratifs, et, en particulier, par leur apparition à la suite d'une affection de la naissance, qu'on peut en établir l'origine.

Fig. 111. — Leucome central, cicatrice d'un ulcère infectieux. Une large iridectomie a été pratiquée.

L'ulcère infectieux de la cornée laisse, sur un seul œil, une opacité unique, d'étendue et de siège variables, pouvant prendre toute la cornée (fig. 111). Il survient, à n'importe quelle époque de la vie, souvent à la suite d'un traumatisme, et, fréquemment, chez des personnes atteintes de larmoiement, par suite d'oblitération des voies lacrymales Un seul œil est atteint. La maladie dure cinq à six semaines.

La kératite interstitielle est une affection inflammatoire, qui vient, de préférence, dans l'enfance et l'adolescence, mais peut exister aussi bien chez l'adulte ; elle prend d'abord un œil, puis l'autre quelques semaines après ; la cornée s'opacifie complètement et la vue s'en va, ce qui n'existe pas dans la conjonctivite éruptive impétigineuse.

La cornée s'éclaircit ensuite, de la périphérie au centre ; le centre ou les régions voisines du centre s'éclaircissent les dernières, si bien que les opacités persistantes sont d'ordinaire centrales (fig. 112). Elles sont, aussi, peu opaques et d'ordinaire bilatérales.

Souvent, les taies s'accompagnent d'une saillie, d'une ectasie

de la cornée (staphylome). Les taies, avec staphylome, sont presque toujours consécutives à des affections inflammatoires ; les traumatismes peuvent donner des taies, mais rarement des staphylomes.

Fig. 112. — Leucomes centraux légers et mal limités, restes cicatriciels d'une kératite interstitielle syphilitique.

Quelquefois, la taie présente à son centre une petite tache noirâtre ; si on regarde à l'intérieur de l'œil, on voit que la pupille est déformée, ovalaire, allongée vers la taie, et que la chambre antérieure diminue de profondeur au voisinage de la taie. Ces constatations permettent de conclure : qu'il y eut une ulcération cornéenne maintenant cicatrisée et que cette ulcération fut suivie de perforation. La tache noire, c'est un peu d'iris adhérent au point de perforation, enclavé dans la plaie (enclavement de l'iris). La déformation pupillaire résulte de la traction exercée sur l'iris enclavé. Cette taie avec enclavement de l'iris, porte le nom de leucome adhérent (fig. **113**).



Fig. 113. — Leucome adhérent.

Comme on le voit, la forme, le degré d'opacité, le siège des taies cornéennes peuvent, dans certains cas, permettre de remonter à leur origine ; mais, il faut également s'aider des commémoratifs : époque d'apparition, durée de la maladie, circonstances qui l'ont accompagnée, etc.

Il est rare qu'en recueillant avec soin tous ces éléments épars, on ne puisse arriver au diagnostic étiologique d'une taie cornéenne, et réussir à tirer, de ce simple signe, des conclusions étio-

logiques importantes, au point de vue de la santé passée ou présente de nos malades.

Exemple : Un enfant de 15 ans se présente à vous, avec une arthrite du genou, ou avec une ostéite du tibia, ou avec des céphalées violentes et persistantes, ou avec des dents déformées. En l'examinant avec soin, vous constatez qu'il a, au centre des deux cornées, des taies peu accentuées, qui voilent la pupille. Vous apprenez, qu'il y a quatre ou cinq ans, l'enfant a eu mal aux yeux, d'abord à l'œil droit, puis à l'œil gauche ; qu'il a perdu la vision pendant quelque temps, que les cornées étaient blanches, troubles ; qu'une amélioration progressive s'est ensuite produite, d'abord dans l'œil droit le premier pris, puis dans l'œil gauche. C'est plus qu'il n'en faut pour affirmer que les taies centrales sont les restes d'une kératite interstitielle, que cette kératite interstitielle était d'origine syphilitique (V. Kératite interstitielle), et que l'arthrite ou l'ostéite ou les lésions dentaires ou les céphalées, sont le fait de la syphilis héréditaire.

Les opacités cornéennes méritent certainement plus d'attention que nous ne leur en donnons d'ordinaire. S'il est, en effet, parfois difficile de les améliorer, elles peuvent, au moins, aider beaucoup, dans son diagnostic, le médecin qui ne dédaigne pas de les utiliser.

Traitement. — Quand les opacités cornéennes sont cicatricielles, aucun traitement n'agit sur elles, ni les pommades, ni les massages, ni les douches de vapeur, ni les injections de fibrolysine, ni rien autre chose.

Quand une opacité cornéenne s'éclaircit, c'est qu'elle était, partiellement encore, formée par une infiltration inflammatoire.

Les taies cornéennes, lorsqu'elles sont étendues et très blanches, donnent un aspect disgracieux, auquel on peut remédier par le *tatouage*.

D'autre part, quand elles occupent le centre de la cornée, la pupille se trouve oblitérée ; pour rétablir la vision, en partie du moins, il faut faire, dans l'iris, une ouverture, qui corresponde à une partie excentrique de la cornée restée transparente, c'est l'*iridectomie optique*.

L'idéal serait d'enlever une partie de l'opacité et de la remplacer par un morceau de cornée transparente. C'est ce qu'on a essayé de faire par la *kératoplastie ou greffe de la cornée*.

Tatouage de la cornée. — Le tatouage se fait avec de l'encre de Chine et des aiguilles. Je préfère le bâton d'encre de Chine aux encres liquides, parce qu'il donne une substance plus épaisse, une véritable pâte noire, qui reste mieux en contact avec la cornée pendant l'opération du tatouage.

Le bâton d'encre de Chine est, d'avance, stérilisé à l'autoclave. Un peu avant l'opération, on humidifie son extrémité, en la faisant tremper dans une solution d'eau stérile.

L'œil du malade est anesthésié par une ou deux instillations de cocaïne à 4 0/0, et préparé comme pour toute autre opération. Quand le blépharostat est en place, on prend avec la spatule une petite quantité d'encre de Chine épaisse à l'extrémité ramollie du bâton, et on la place sur la cornée dans l'endroit que l'on veut noircir. Puis, avec le faisceau d'aiguilles (fig. 114), on pique la cornée dans toute la zone où se trouve déposée l'encre de Chine, dans toute la zone à noircir. Ces piqûres sont faites perpendiculairement à la surface cornéenne. Il faut piquer la cornée un grand nombre de fois, pour que l'encre pénètre bien et partout. De temps en temps, on enlève l'excès d'encre de Chine, en essuyant légèrement avec un tampon, de façon à voir ce qui a pénétré dans la cornée ; on distingue des places noires bien imprégnées et des places blanches ou grises incomplètement tatouées.

Fig. 114. — Faisceau d'aiguilles pour tatouage de la cornée.

On remet de l'encre, et on fait à nouveau travailler les aiguilles, principalement au niveau des endroits restés pâles. La même expérience peut être faite plusieurs fois de suite, pour mieux juger de la marche du tatouage. Quand la zone à tatouer est franchement et uniformément noire, on arrête l'opération, on nettoie les culs-de-sac en enlevant, avec un tampon d'ouate, l'encre qui a pu glisser, et on applique un pansement sec.

Sur les parties périphériques de la cornée, dans la zone correspondant à l'iris, on peut aussi faire des tatouages de couleur, en vert, bleu ou brun.

Iridectomie optique. — Avant de pratiquer une iridectomie optique, il convient de rechercher si cette opération peut donner une amélioration de la vue. Pour cela, on dilate avec de l'atro-

pine, de façon que la pupille s'écarte au delà des limites de l'opacité centrale. S'il se produit, dans ces conditions, une amélioration de la vue, on en conclut que l'iridectomie donnera un résultat utile.

L'emplacement et les dimensions de l'iridectomie sont commandés par la forme et l'étendue de l'opacité. On considère, théoriquement, que la meilleure place pour l'iridectomie optique est à la partie inféro-interne de la pupille ; mais, comme on n'a souvent pas le choix, on fait l'ouverture irienne là où on peut.

Pour l'iridectomie optique, il n'est point utile de faire une large ouverture comme dans la figure 111 ; une petite ouverture, aussi près que possible du centre de la cornée (fig. 115 et 116), est aussi bonne et même meilleure au point de vue optique. Cependant, il vaut mieux faire la brèche irienne trop grande que trop petite.

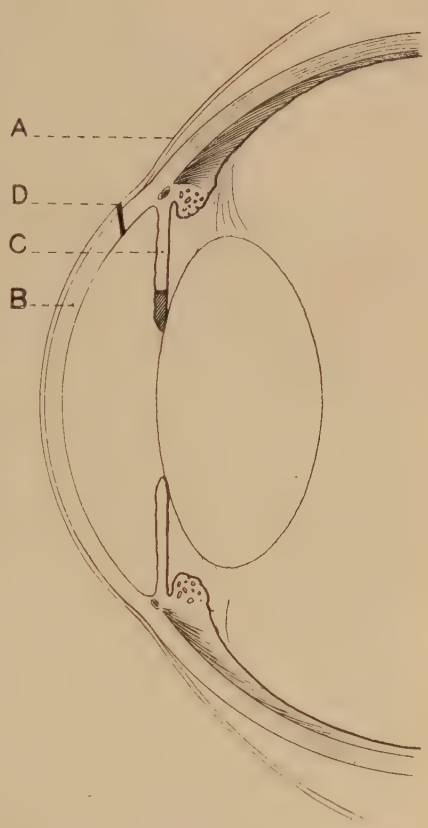

Fig. 115. — Iridectomie optique. A, conjonctive; B, cornée; C, iris (en noir : portion de l'iris excisée) ; D, section de la cornée.

Quand on pratique une iridectomie optique pour petite taie centrale chez une jeune femme aux yeux clairs, il faut, à tout prix, éviter de faire une trop large iridectomie ; une grande tache noire dans un œil bleu constitue une difformité très visible, dont l'opérateur serait rendu responsable.

A l'aide d'une pique, on fait, plus ou moins loin du limbe, une kératotomie de 5 à 6 millimètres (fig. 115), pas plus grande. Avec la pince à iris, on va saisir le bord pupillaire, en ayant grand soin de ne pas toucher la cristalloïde, on l'attire au dehors et on le sectionne avec les ciseaux.

L'emplacement de la kératotomie et la quantité d'iris à exciser

sont réglés par les dimensions que l'on veut donner à la brèche irienne.

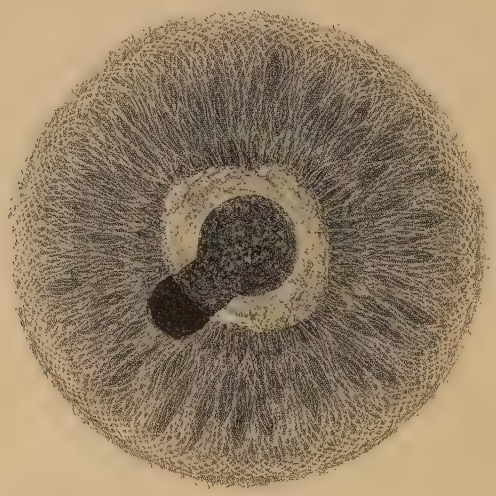

Fig. 116. — Leucome central, reste cicatrisé d'un ulcère infectieux. Une petite iridectomie optique a été pratiquée.

Iridotomie optique. — Je ne conseille nullement l'iridotomie

Fig. 117. — Leucome central, cicatrice d'un ulcère infectieux. Une iridotomie a été pratiquée.

optique quand le cristallin est en place ; il est plus simple et plus sûr (quant aux résultats) de faire l'iridectomie. C'est, au contraire,

l'opération qui convient quand le cristallin n'existe plus. Dans ce cas, on procède de la même façon que dans l'irido-capsulotomie (fig. **117**).

Kératoplastie ou greffe de la cornée. — Ce procédé consiste à enlever une rondelle de cornée opaque et à la remplacer par une rondelle de cornée saine et transparente. Il faut, pour cette opération, des conditions spéciales.

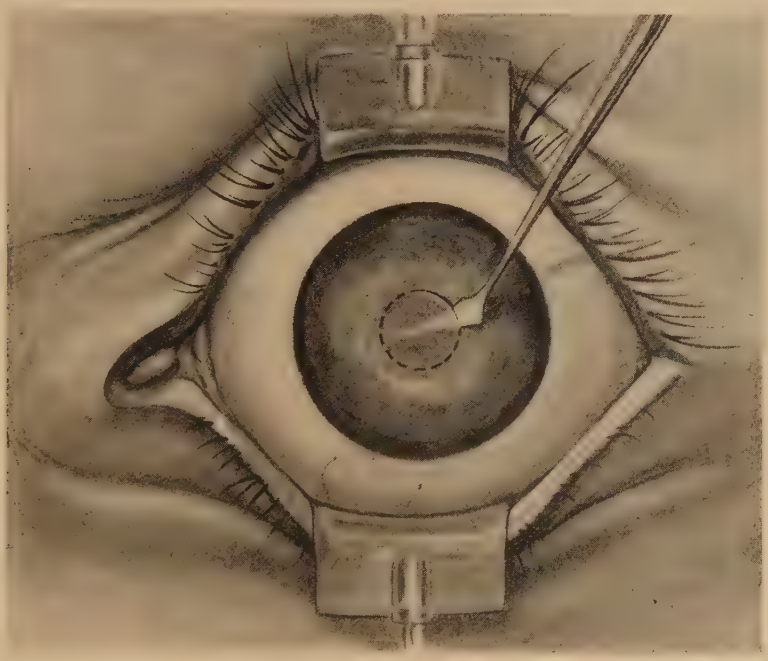

Fig. 118. — Kératoplastie : enlèvement d'une rondelle de couches superficielles de la cornée

D'abord, l'opacité ne doit intéresser que les couches superficielles de la cornée, car on ne peut enlever une rondelle de cornée dans toute son épaisseur ; les couches profondes doivent rester pour fermer le globe oculaire et constituer le lit du greffon.

D'autre part, il faut que l'opacité soit très étendue, qu'elle aille très loin vers le limbe, au point de rendre impossible une iridectomie optique périphérique, toujours préférable à la kératoplastie. Cette opération n'est pas indiquée si l'iridectomie optique est possible.

Le greffon est emprunté soit à la même cornée quand il reste une petite zone transparente à la périphérie, soit à un œil humain qui vient d'être énucléé, soit à un globe oculaire de nouveau-né recueilli aussitôt après la mort et conservé dans du sérum hémolysé, à une température constante de cinq degrés. L'œil de nouveau-né peut être ainsi conservé pendant 8 jours (kératoplastie différée de Magitot).

Pour l'opération, à l'aide d'un trépan réglé, on délimite une rondelle de cornée opaque comprenant les couches superficielles ; puis, on la dissèque avec un couteau coudé très étroit et tranchant par les deux bords. On doit obtenir ainsi une rondelle aux bords nets et à l'épaisseur uniforme (fig. 118).

On procède de la même façon pour prélever le greffon, qui est, immédiatement, transporté dans le lit de la rondelle opaque, où il s'adapte exactement.

La rondelle opaque est rejetée, ou remise à l'emplacement du greffon si celui-ci a été pris à la périphérie de la même cornée.

On applique un pansement sec pendant 2 ou 3 jours.

ECTASIES DE LA CORNÉE

(Staphylomes cornéens)

A la suite d'ulcères, la cornée, amincie ou perforée, manque de solidité. Résistant mal à la pression intra-oculaire, elle se laisse refouler en avant et fait une saillie à la surface du globe. D'abord petite, cette saillie s'accentue progressivement et devient volumineuse. Localisée quelquefois à une partie de la cornée (staphylome partiel), elle intéresse souvent la cornée tout entière (staphylome total).

Les ectasies cornéennes sont d'ordinaire la conséquence de perforations avec prolapsus de l'iris ; il est rare que l'ectasie se produise sans qu'il y ait eu perforation. D'autre part, si la faiblesse de la paroi cornéenne est la cause principale et nécessaire de l'ectasie, d'autres facteurs, nous le verrons, viennent jouer un rôle important, telle est l'hypertension intra-oculaire, habituelle dans les staphylomes volumineux (1).

Symptômes. — Au point de vue symptomatique, comme au point de vue étiologique et thérapeutique, il convient de distinguer le staphylome total du staphylome partiel.

Le staphylome total, forme une saillie qui occupe l'emplacement de la cornée (fig. 119). Au moment de sa formation, il revêt un aspect spécial, qui a été décrit ailleurs sous le nom de prolapsus de l'iris.

Plus tard, le staphylome forme une saillie opaque, de couleur blanche, bleuâtre ou ardoisée. Elle affecte, en général, la forme d'une sphère, plus rarement la forme d'un cône ; sa surface peut être régulière ou légèrement déformée par des brides cicatricielles. Quand la saillie, sphérique, offre une teinte noire ou translucide elle ressemble, dit-on, à un grain de raisin, ce qui explique le nom de staphylome (staphulé, grain de raisin).

Le staphylome total peut s'arrêter dans son extension, si la

(1) Je ne parle ici que des ectasies d'origine inflammatoire c'est-à-dire consécutives à des lésions inflammatoires de la cornée ; sans m'occuper des ectasies non inflammatoires comme le kératocone et le kératoglobe.

paroi cornéenne se consolide rapidement par une active formation de tissu cicatriciel, et s'il ne survient pas dans l'œil une forte hypertension. Plus souvent, le staphylome continue à se développer et atteint de grandes dimensions. Il constitue alors une véritable difformité. Il est sujet à des irritations, à des inflammations qui causent une grande gêne et souvent des douleurs. L'hypertension, presque constante dans les gros staphylomes, est elle-même une cause d'irritation et de douleurs.

Fig. 119. — Staphylome de la cornée.

Son volume devient quelquefois si considérable qu'il fait saillie à travers la fente palpébrale et empêche l'occlusion des paupières. Une rupture peut se produire, à la suite d'un ulcère, à la suite d'un coup ou même spontanément ; une grande quantité d'humeur aqueuse s'échappe et le staphylome s'affaisse momentanément. Il n'est pas exceptionnel de voir une hémorragie intraoculaire se produire à la suite de la rupture d'un staphylome, quand l'œil est hypertendu.

Le staphylome partiel, n'intéresse qu'une partie de la cornée, en général la périphérie. Il forme là, une saillie blanchâtre en forme de cône. Le reste de la cornée conserve, assez souvent, sa transparence, ce qui permet de voir que l'iris a glissé vers le staphylome et que la pupille s'est déplacée dans le même sens ; quelquefois même, on ne voit plus la pupille, tout le bord pupillaire s'étant porté vers le staphylome. Le staphylome partiel peut s'affaisser par cicatrisation, mais c'est une chose rare ; plus souvent, il persiste, et, quelquefois, il augmente surtout, s'il se produit de l'hypertension intraoculaire.

Etiologie et anatomie pathologique. — L'ectasie a toujours pour origine une altération de la cornée, un affaiblissement de sa résistance. Elle peut se produire dans les inflammations cornéennes non suivies de perforation (ulcères, kératites interstitielles), mais la chose est rare ; habituellement, l'ectasie cornéenne est la conséquence d'une perforation par suite d'ulcère cornéen.

Au moment où la cornée se perfore, l'iris s'avance, comble l'ouverture, et fait, à son niveau, une saillie noirâtre (V. Plaies pénétrantes). L'étendue et le volume de cette saillie varient avec les dimensions, elles-mêmes très variables, de la perforation.

Au début, le staphylome est donc constitué par l'iris en prolapsus à travers l'orifice cornéen. Mais, bientôt des changements surviennent. Un processus cicatriciel se développe à la surface de

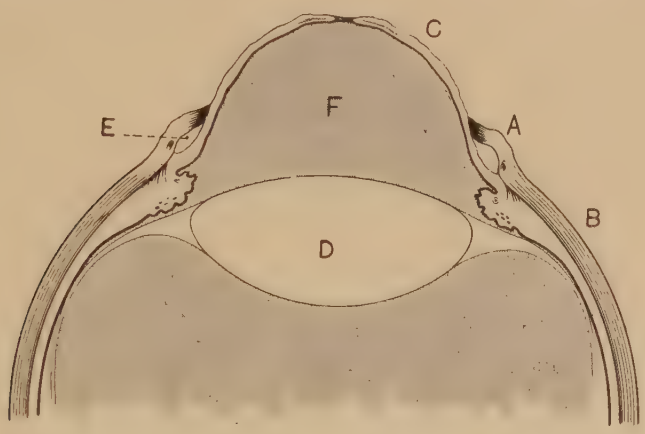

Fig. 120. — Prolapsus total de l'iris. A, reste de la cornée : B, sclérotique ; C, iris en prolapsus soudé au niveau de la pupille ; D, cristallin ; E, reste de la chambre antérieure au voisinage de l'angle irido-cornéen.

l'iris prolabé ; le tissu cicatriciel de nouvelle formation renforce la barrière, si mince, momentanément fournie par l'iris.

Si le staphylome est partiel, peu étendu, le tissu de cicatrice en se rétractant peut refouler la petite saillie et la ramener au niveau des parties restantes de la cornée. Au contraire, si le prolapsus irien est total ou considérable, il ne peut plus être refoulé ; il se forme bien une couche cicatricielle, qui renforce la paroi du staphylome, mais, la proéminence persiste et même augmente progressivement.

Telle est la façon dont se produit le staphylome à la suite d'une perforation cornéenne, mais ce n'est pas là son seul mode de production. A côté du staphylome qui survient immédiatement, au moment même où la paroi cornéenne altérée cède sous la pression intraoculaire normale, il y a un autre staphylome, tardif, dans lequel l'ectasie cornéenne, le refoulement en avant de la cornée, est la conséquence d'une pression intra-oculaire anormale. Là

encore, la paroi cornéenne est altérée, affaiblie, moins résistante que la cornée saine, mais elle reste assez forte pour vaincre la pression intra-oculaire normale ; cependant, qu'il survienne une hypertension intra-oculaire, on voit alors la paroi cornéenne céder progressivement et faire une saillie de plus en plus forte. Suffisante contre la pression oculaire normale, elle cède à la pression

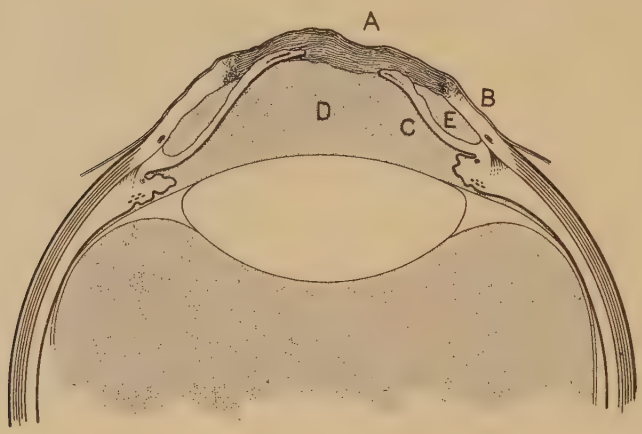

Fig. 121. — Staphylome total (1re phase). A, cicatrice fibreuse formée au niveau de la brèche cornéenne ; B, portion restante de la cornée ; C, iris dont le bord adhère à la cicatrice ; D, chambre postérieure agrandie ; E, reste de la chambre antérieure au voisinage de l'angle irido-cornéen.

augmentée. A côté du staphylome par rupture des parois, il y a donc le staphylome par pression du contenu ; on donne, quelquefois, au premier (qui se produit immédiatement au moment de la rupture) le nom de staphylome primitif, et au second (qui survient plus tard) le nom de staphylome secondaire.

Quel que soit l'agent étiologique secondaire du staphylome, il est un facteur principal qui existe dans tous les cas, c'est l'*affaiblissement de la cornée* à la suite de lésions inflammatoires.

L'anatomie pathologique permet de bien comprendre le mode de production des staphylomes (fig. **120** à **123**).

La paroi d'un gros staphylome est formée par un tissu cicatriciel dense, mais d'épaisseur variable, développé à la surface de l'iris malade. Plus mince, dans certains cas, qu'une feuille de papier, elle se montre, dans d'autres, plus épaisse que la cornée malade. La surface antérieure, irrégulière, se recouvre d'une couche épithéliale d'épaisseur variable ; la surface postérieure, irrégulière

aussi, est tapissée par une couche de pigment noir, reste de l'iris atrophié.

La présence de cette couche pigmentaire et la disparition de l'iris s'expliquent facilement. Au moment de la perforation, l'iris se porte vers la large brèche cornéenne et sur la face postérieure de la cornée restante (fig. 120). Pendant la cicatrisation, l'iris adhère aux bords de l'ouverture ; souvent le pourtour pupillaire entier se trouve pris

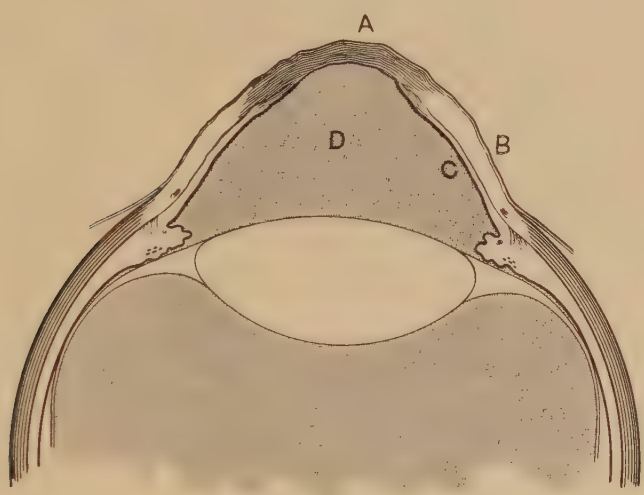

Fig. 122. — Staphylome total (2e phase). A, cicatrice fibreuse formée au niveau de la brèche cornéenne; B, portion restante de la cornée ; C, l'iris en voie d'atrophie, est appliqué sur la face postérieure de la cornée et ferme l'angle irido-cornéen ; D, chambre postérieure très agrandie. Par suite de la pression de l'humeur aqueuse, la paroi du staphylome se laisse refouler en avant et prend une forme conique.

dans la cicatrice (séclusion pupillaire) (fig. 121) ; il en résulte une gêne dans la circulation des liquides intra-oculaires qui produit l'hypertension. L'humeur aqueuse s'accumule en arrière de l'iris ; celui-ci, refoulé en avant, fait disparaître les restes de la chambre antérieure et s'aplatit sur la paroi du staphylome (fig. 122) ; bientôt, il s'atrophie et disparaît, ne laissant d'autres traces qu'une mince couche pigmentaire à la face postérieure de la paroi du staphylome (fig. 122).

La chambre postérieure, très agrandie, comprend toute la cavité du staphylome. Le corps ciliaire s'atrophie, quand le staphylome s'étend au delà du limbe. On conçoit que le cristallin, dans les

staphylomes étendus et anciens, subisse des déplacements et des altérations considérables.

L'hypertension, complique presque tous les staphylomes cor-

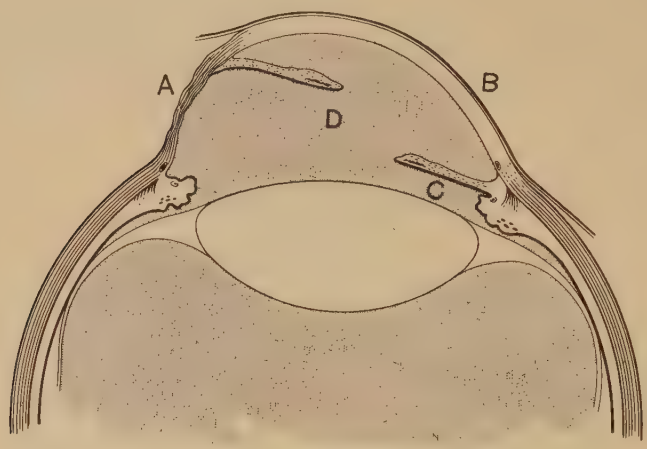

Fig. 123. — Staphylome intercalcaire. A, portion préciliaire de la tunique fibreuse qui s'est allongée et distendue ; B, cornée ; C, iris normal ; D, iris dont la partie périphérique est appliquée et écrasée sur la portion staphylomateuse de la tunique fibreuse.

néens volumineux ; c'est elle qui est responsable non seulement du développement progressif des staphylomes mais encore de la destruction de tout l'intérieur du globe oculaire.

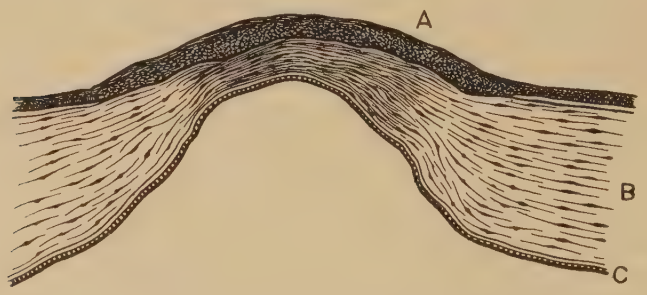

Fig. 124. — Ectasie cornéenne. Suite d'ulcère cornéen. A, épithélium épaissi ; B, tissu propre de la cornée, plus dense et plus fibreux au niveau de l'ectasie ; C, endothélium.

Dans les petits staphylomes, les lésions anatomiques sont bien moindres. Si le bord pupillaire ne contracte pas adhérence sur

tout son pourtour, la chambre antérieure persiste, la circulation intraoculaire continue à se faire, l'hypertension ne survient pas ; l'iris n'est pas atrophié, on peut souvent le voir, avec son aspect normal, à travers les parties encore transparentes de la cornée.

Certains staphylomes cornéens partiels, se produisent sans prolapsus irien, et, par conséquent, sans adhérence de l'iris à la paroi cicatricielle du staphylome. Au niveau du staphylome, la cornée, amincie, se trouve formée par du tissu fibreux qui continue le tissu propre de la cornée. En avant, l'épithélium se montre épaissi ; en arrière, on retrouve les cellules endothéliales qui recouvrent normalement la face postérieure de la cornée (fig. **124**).

Traitement. — Il est inutile de s'attarder à la description des vieux procédés de traitement : l'incision et l'excision du staphylome.

L'*incision*, petite ou grande, affaisse momentanément l'ectasie, mais ne donne aucun résultat durable ; très rapidement la plaie se ferme et le staphylome se reproduit.

L'*excision* simple, sans sutures, est une opération si peu rationnelle qu'il ne devrait pas y avoir lieu de la déconseiller.

L'*énucléation*, ne doit pas être appliquée contre le staphylome à moins que le médecin (ce qui est habituel) et le malade (ce qui est rare), se désintéressent l'un et l'autre de la difformité consécutive.

Une seule opération convient au staphylome total, c'est l'*excision avec fermeture de la brèche.*

Par excision, je n'entends pas l'enlèvement limité à l'ectasie cornéenne, mais l'ablation de tout le segment antérieur (tel qu'il est décrit ailleurs, au chapitre des Opérations conservatrices). Il ne faut garder du globe oculaire que la quantité nécessaire à la confection d'un bon moignon mobile. C'est surtout au staphylome que doivent être appliquées les interventions conservatrices.

Staphylome partiel. — L'incision et l'excision simple, sont un mauvais mode de traitement, dans le staphylome partiel comme dans le staphylome total.

L'iridectomie, est indiquée s'il y a menace de séclusion pupillaire ; elle est également utile, au point de vue optique, pour créer une pupille artificielle au niveau d'une portion transparente de la cornée. Mais, qu'elle soit faite pour l'une ou pour l'autre de ces deux raisons, elle reste sans influence sur la régression du staphylome constitué.

En présence d'un staphylome partiel, on peut, s'il ne gêne pas et s'il n'augmente pas, le laisser tranquille. Mais s'il gêne ou s'il progresse, on se trouve conduit à en faire l'ablation, suivie de la fermeture solide de la brèche cornéenne.

On peut aussi essayer la kératoplastie (voir p. 273), bien que cette méthode n'ait pas encore, dans ces circonstances, donné de résultats.

Kératocone.

L'affection désignée sous le nom de kératocone est caractérisée par une déformation de la cornée qui perd sa forme sphérique pour prendre celle d'un cône plus ou moins régulier.

Symptômes. — Il débute habituellement entre 15 et 30 ans, et se développe lentement, sans aucune manifestation locale susceptible d'attirer l'attention du malade. Il se produit, cependant, un affaiblissement de la vision, surtout de la vision lointaine.

Quand, plus tard, la déformation de la cornée a acquis un plus grand développement, la vision diminue d'une manière considérable.

On constate alors, objectivement et avec facilité, la déformation en cône de la cornée (fig. 125 et 126).

Quand un sujet atteint de kératocone s'assied devant le médecin qui va l'examiner, on perçoit déjà quelque chose d'anormal dans le regard ; l'œil paraît plus brillant, ce qui tient à la réflexion spéciale des objets extérieurs sur le cône cornéen. En effet, si l'on s'approche tout près, on constate que les objets extérieurs (la fenêtre par exemple) se réfléchissent d'une manière irrégulière sur la cornée ; il se produit un rétrécissement de l'image dans la partie qui correspond au centre de la cornée ; et ce point apparaît plus brillant.

Si on regarde l'œil de profil, on voit le cône central saillant en avant.

A la skiascopie, on peut voir, au centre de la cornée, une ombre circulaire, concentrique au bord pupillaire ; elle se déplace irrégulièrement dans les mouvements du miroir. On peut observer une ombre analogue dans la déformation conique du cristallin (lenticone).

Le disque de Placido, réfléchi à la surface de la cornée, prend

une forme anormale ovalaire ou franchement irrégulière. Il en est de même de l'image ophtalmométrique de Javal. Ces modifications des images à la réflexion cornéenne sont très nettes et ne peuvent manquer d'attirer l'attention de l'observateur.

La réfraction est très modifiée ; il existe de la myopie, mais une



Fig. 125. — Kératocone.

Fig. 126. — Kératocone.

myopie irrégulière que les verres améliorent un peu sans la corriger en totalité, même en y ajoutant des verres cylindriques.

Le fond de l'œil, vu à travers la cornée conique, apparaît déformé.

La chambre antérieure est plus profonde ; et le sommet de la cornée amincie est plus facilement dépressible.

Le kératocone est habituellement bilatéral.

Complications. — Il peut se produire, au sommet du cône, une *opacification*, une tache blanche centrale, qui semble intéresser toute l'épaisseur de la cornée. Tantôt, elle se développe lentement, sans réaction inflammatoire ; d'autres fois, elle vient vite, avec une réaction assez accentuée (injection périkératique, photophobie, larmoiement).

Ces différences dans l'évolution clinique semblent démontrer que la nature des opacifications n'est pas toujours la même.

Il est fréquent, dans les cônes accentués, de voir survenir des *ulcérations*, qui peuvent rester transparentes ou s'accompagner d'une infiltration des couches cornéennes. Dans des circonstances très rares, on a vu la cornée se rompre par suite d'un effort ou d'un choc direct sur l'œil.

Anatomie pathologique. — En dehors de l'*amincissement de la cornée* à son centre, au niveau du cône, il n'a guère été fait de constatations anatomo-pathologiques intéressantes.

La structure de la cornée n'est pas modifiée ; ses diverses parties constituantes se trouvent là avec leur aspect habituel et leur structure normale (Hulke). Rampoldi aurait, au contraire, dans un cas, constaté des altérations histologiques : des lésions de l'épithélium, de la membrane de Bowmann, du stroma, en même temps qu'une infiltration par des cellules jeunes de nouvelle formation ; la membrane de Descemet avait disparu ; l'endothélium était en prolifération. Il est probable que cet examen a été fait à une période très avancée, quand il existait des complications sur le cône.

En somme, la nature des lésions anatomo-pathologiques au niveau du cône est encore à établir, du moins pour le kératocone dans les premières périodes de son développement.

Pathogénie. — Il n'existe, sur la pathogénie, que des théories d'ailleurs variées.

On incrimine une *altération*, *un affaiblissement de la cornée*, ce qui est vrai ; on a supposé que l'*augmentation de pression intra-oculaire* pouvait être un des facteurs de la déformation, mais on n'a jamais constaté la moindre hypertension ; on a pensé aussi que la *pression intra-oculaire normale* était suffisante, mais, alors, il faut admettre l'altération et l'affaiblissement de la cornée.

De la critique de toutes ces théories, un seul fait reste acquis, c'est que le grand facteur du kératocone est une altération et un affaiblissement de la cornée.

Mais, quelle espèce d'altération ? *a)* Une inflammation, une kératite, une dégénérescence locale. *b)* Un trouble nerveux trophique par lésion des nerfs cornéens (venant par le sympathique, le trijumeau, ou prenant son origine dans les ganglions périphé-

riques). *c)* Un trouble général de la santé, un trouble de la nutrition analogue, de loin, à la kératomalacie ? On n'en sait rien ; ce ne sont là que des suppositions.

Et par où commencent ces lésions ? On a pensé que c'était par les couches profondes, la membrane de Descemet et l'endothélium. Mais, rien ne le prouve, pas même les expériences de His et Panas sur le lapin.

Pronostic. — Quand la déformation cornéenne est légère, le trouble visuel est modéré ; mais, l'acuité visuelle diminue d'une manière considérable dans les grosses déformations ; et, dans ce dernier cas, la correction optique par les verres n'a pas une grande influence pour améliorer la vue.

Certains kératocones restent stationnaires ou ont une faible tendance à l'aggravation. D'autres se développent rapidement et sans arrêt, ce qui aggrave singulièrement le pronostic.

Parmi les kératocones, il en est sur lesquels la correction par les verres produit une amélioration considérable de l'acuité visuelle ; mais, il en est d'autres sur lesquels les verres sont presque sans influence.

Le kératocone diminue, et souvent d'une manière considérable, l'acuité visuelle, mais il ne conduit pas à la cécité ; si les malades ne peuvent plus distinguer, ils continuent à voir, et ne perdent jamais la faculté de s'orienter.

Traitement. — Partant de cette opinion que le développement du kératocone était favorisé par la tension intra-oculaire, on a conseillé : les médicaments locaux hypotenseurs comme la pilocarpine, l'iridectomie, les sclérotomies répétées, la sclérectomie.

Si l'état général paraît jouer un rôle, on s'applique à reconstituer l'organisme des sujets affaiblis ou malades par un traitement général.

On cherche, en même temps, à améliorer la vision, soit en utilisant des appareils optiques, soit en modifiant directement la déformation cornéenne.

Les verres concaves donnent habituellement une amélioration très marquée de la vue ; en leur associant des verres cylindriques, on augmente souvent, d'une manière notable, l'acuité visuelle.

Mais, souvent aussi, les lunettes sténopiques (pointe ou fente),

employées seules ou avec des verres correcteurs, sont le seul moyen d'apporter une amélioration visuelle.

On a également essayé des verres coniques et hyperboliques, mais on n'a pas continué à en faire usage.

Les verres de contact sont mal supportés par la cornée si elle n'est pas anesthésiée. Néanmoins, je pense qu'il y aurait encore à faire des tentatives en ce sens.

Enfin, on essaye d'agir directement et mécaniquement sur la déformation cornéenne.

La compression ouatée, une compression ouatée énergique, faite d'une manière intermittente et pendant longtemps, ne semble pas avoir donné de résultats.

La blépharoraphie n'a pas eu plus d'effets, mais peut servir, comme le complément d'autres interventions sur la cornée.

L'abrasion du sommet du cône a été faite par de Graefe. Il n'enlevait que la moitié de l'épaisseur cornéenne. Puis il cautérisait la plaie avec le nitrate d'argent.

On a encore fait l'excision du sommet du cône avec ou sans sutures ; l'excision d'un lambeau semi-lunaire au voisinage du centre ; et enfin la cautérisation du sommet du cône au galvanocautère.

Tous les moyens employés pour enrayer ou améliorer le kératocone, sont habituellement sans effet. Parmi les moyens chirurgicaux j'emploie de préférence la cautérisation du sommet du cône au fil rouge.

Cercle sénile.

Le cercle sénile ou gérontoxon est une opacification circulaire de la cornée, parallèle au limbe, dont elle est séparée par un petit espace de cornée transparente ; elle se développe sans aucune réaction inflammatoire.

Symptômes. — Au début on ne voit qu'une opacité en demi-cercle, en forme d'arc, occupant la partie supérieure de la cornée ; bientôt après ou en même temps, un arc semblable se développe en bas ; et, plus tard, longtemps après le début, les arcs se réunissent par leurs extrémités de façon à former un cercle complet. La caractéristique principale des arcs ou du cercle, c'est d'être séparés du limbe par une zone très étroite de cornée transparente. Le cercle sénile existe presque toujours aux deux yeux en même

temps. Il se rencontre chez les personnes âgées et n'apparaît guère avant l'âge de 50 ans. Toutefois, on peut le rencontrer chez des personnes beaucoup plus jeunes. L'arc sénile ne donne aucun trouble visuel.

Diagnostic. — L'existence d'une zone transparente autour du cercle opaque, rend le diagnostic très facile. A l'encontre de ce qui a lieu dans les ulcérations cornéennes périphériques, les objets extérieurs se réflètent normalement à la surface du cercle sénile.

Anatomie pathologique et pathogénie. — Le cercle sénile semble être formé par un dépôt de substances lipoïdes dans l'épaisseur de la cornée. Certains pensent qu'il s'agit d'un dépôt de cholestérine. La cause véritable de cette affection reste inconnue.

Traitement. — Si cette affection ne donne aucun trouble visuel, elle préoccupe beaucoup de personnes qui pensent, en voyant la tache sur leur œil, à un début de cataracte ; elle désole celles qui tiennent à conserver intacte l'esthétique de leurs yeux. Malheureusement, il n'y a aucun moyen de traitement efficace.

CHAPITRE V

MALADIES DE LA SCLÉROTIQUE

Les maladies propres de la sclérotique, c'est-à-dire celles qui l'atteignent primitivement, sont assez rares, si l'on en excepte les *traumatismes* qui seront étudiés dans un chapitre spécial (Traumatismes du globe).

Les *lésions congénitales* de la sclérotique, ne sont guère représentées que par des taches pigmentaires noires ou ardoisées, diffuses ou circonscrites. Elles ne méritent pas une étude spéciale, car elles ne s'accompagnent en général d'aucun trouble de la vision.

Il ne nous reste à étudier que les *affections inflammatoires* (sclérites, épisclérites, scléro-kératites) et les *déformations ou ectasies* de la sclérotique.

SCLÉRITE. ÉPISCLÉRITE

La sclérotique, est souvent intéressée au cours des affections profondes (cyclite, choroïdite) et des affections superficielles (conjonctivite) de l'œil.

Laissant complètement de côté les inflammations sclérales secondaires, je limite ma description aux affections primitives de la sclérotique.

Il est d'usage d'étudier séparément la sclérite et l'épisclérite : la sclérite, inflammation des couches moyennes et profondes de la sclérotique ; l'épisclérite, inflammation des couches superficielles.

Je ne pense pas qu'il soit utile de maintenir séparées ces deux variétés d'inflammation sclérale. Leur isolement ne repose pas sur des différences étiologiques certaines, il n'est établi que sur des différences de localisation anatomique d'une valeur discutable. Il y a, d'ailleurs, entre la sclérite superficielle (épisclérite) et la

sclérite profonde, des formes intermédiaires, qui tiennent à la fois de la sclérite profonde et de la sclérite superficielle. Seule, mérite une place à part, la scléro-kératite récidivante (Panas), forme assez spéciale par sa topographie, par son évolution, et, probablement, par son étiologie.

Symptômes. — En même temps qu'une douleur dans l'œil, apparaît, sur la sclérotique, une tache rouge d'injection localisée. Cette tache varie d'aspect suivant que l'inflammation occupe les couches profondes ou les couches superficielles de la sclérotique. C'est même à cause de cet aspect différent qu'on a, sans raison suffisante, distingué deux variétés de sclérite : l'épisclérite ou sclérite boutonneuse ; la sclérite ou sclérite profonde.

Quand l'inflammation est superficielle, il existe un bouton saillant, de teinte rouge sombre, violacée. Ce bouton, qui siège, en général, tout près du bord cornéen ou à courte distance, est localisé à un segment de la sclérotique. La conjonctive bulbaire qui le recouvre est quelquefois vascularisée et un peu tuméfiée, mais elle glisse à sa surface. Il est donc facile de reconnaître que le bouton rouge de sclérite est dû à la vascularisation des réseaux veineux de l'épisclère, et non à ceux de la conjonctive. Il n'y a pas de sécrétion conjonctivale.

La pression sur le point de sclérite, exercée avec le doigt à travers la paupière, détermine une douleur souvent vive ; il existe aussi des douleurs spontanées dans l'œil, dans l'orbite, et, quelquefois, dans la zone de l'ophtalmique. Ces douleurs sont d'ailleurs très variables et peuvent, dans certains cas, acquérir une grande acuité.

Il n'y a pas, en général, de photophobie ni de larmoiement et la vision reste intacte.

L'évolution du bouton de sclérite est habituellement lente ; il persiste souvent plusieurs semaines sans modification, mais il peut disparaître en une quinzaine de jours.

Il est assez fréquent, pendant qu'un bouton d'épisclérite est en régression, d'en voir un autre se développer dans le voisinage ou dans un point éloigné de la sclérotique.

L'apparition successive de plusieurs boutons autour de la cornée est un des caractères de la sclérite. Ces nouveaux boutons peuvent survenir pendant que les premiers sont encore en régression ; mais ils peuvent se montrer plus tardivement, sous forme de réci-

dives, quand la première poussée inflammatoire est complètement guérie.

La sclérite est, en effet, sujette à des recrudescences et à des récidives. Les deux yeux sont souvent pris ; les récidivees se font tantôt sur un œil, tantôt sur l'autre.

Dans la sclérite profonde, il n'y a point de bouton rouge saillant ; la même injection vasculaire, rouge violacé, existe, localisée en un point de la sclérotique, mais cette tache est plane, sans proéminence au-dessus de la surface sclérale.

On observe, d'ailleurs rarement, sur la sclérotique, des saillies nodulaires ayant, au début, tous les caractères de la sclérite, mais qui, bientôt, s'ulcèrent et entament la couche fibreuse. Ce sont des gommes syphilitiques. Elles ne se distinguent de la sclérite que plus tard, quand à la période de gonflement fait suite une ulcération.

Quand la sclérite est modérée, il ne reste, plus tard, aucune trace de son passage. Quand la sclérite est vive, la sclérotique subit des modifications, elle s'amincit. Au point où siège la lésion, se montre une tache brun ardoisé, au niveau de laquelle la conjonctive bulbaire est plus ou moins adhérente à la cicatrice sclérale.

Après plusieurs poussées de sclérite, on peut voir une série de taches semblables, disposées tout autour de la cornée.

Ces cicatrices, sont des points faibles, qui peuvent céder plus tard et devenir l'origine d'ectasies sclérales.

Diagnostic. — La sclérite est caractérisée par l'apparition, sur un point limité de la sclérotique, d'une tache rouge, violacée, saillante ou plane, sous-jacente à la conjonctive bulbaire, douloureuse, sans sécrétion, et sans trouble visuel. Les phénomènes réactionnels (photophobie, larmoiement), sont, en général, légers, à moins de complications cornéennes ou irido-ciliaires.

Ces caractères sont toujours suffisants pour le diagnostic.

Ils permettront, en particulier, de la distinguer des grosses phlyctènes ou éruptions du limbe et de la conjonctive bulbaire, qui siègent, non pas sous la conjonctive mais sur elle, et qui, d'ailleurs, surviennent chez les enfants.

Il est bien plus difficile de faire la distinction avec une gomme syphilitique au début. C'est, alors, par l'évolution seule, que, bien souvent, on pourra faire la distinction.

Pronostic. — Il est relativement bénin, puisqu'en général la sclérite ne gagne pas en profondeur et n'atteint pas les membranes visuelles. Cependant, il y a des exceptions ; des complications peuvent survenir à la cornée, à la région ciliaire, à l'iris et à la choroïde (V. Complications). D'autre part, certaines sclérites, par la fréquence des récidives, par la persistance des poussées inflammatoires, doivent être considérées comme des affections réellement graves.

Complications. — Bien que rares, des complications surviennent quelquefois au cours de la sclérite. Elles résultent de l'extension de l'inflammation en avant vers la cornée ou en profondeur vers la tunique vasculaire (choroïde, corps ciliaire, iris).

L'extension de la sclérite vers la cornée produit une infiltration de ses parties périphériques. Quand la sclérite a régressé, il reste souvent, dans les parties infiltrées de la cornée, des taches blanchâtres persistantes. Cela n'a pas, en général, d'inconvénient pour la vue. Celle-ci n'est diminuée que dans les cas exceptionnels où le centre cornéen fut lui-même atteint par l'infiltration (Vr. Sclérokératite récidivante).

Cependant, il est exagéré de dire que, dans la sclérite avec participation de la périphérie cornéenne, il n'y a aucun trouble visuel. Souvent, dans ces conditions, on observe, pendant l'évolution de la sclérite, des troubles visuels accentués, une diminution dans la netteté de la vue, un abaissement de l'acuité visuelle. Cela résulte d'une déformation passagère du centre cornéen, et, par suite, d'une modification des conditions optiques. Il s'agit souvent d'un astigmatisme que les verres peuvent corriger immédiatement et qui disparaît avec la sclérite.

L'extension des lésions inflammatoires au corps ciliaire, à l'iris et à la choroïde, peut être la cause de cyclites, d'iritis et de choroïdites ; mais, ces complications sont, je le répète, exceptionnelles dans la sclérite.

Etiologie. — Les sclérites semblent, toutes, avoir pour origine la localisation, dans la sclérotique, de maladies générales. Mais, s'il a été possible d'établir les causes véritables de certaines sclérites, la plupart d'entre elles nous sont encore inconnues.

Il est incontestable que certaines sclérites sont d'origine syphilitique et guérissent sous l'influence du traitement syphilitique.

Il paraît certain que la tuberculose, une tuberculose à évolution bénigne, produit des épisclérites. De même que toutes les lésions syphilitiques ne sont pas toujours des gommes qui se ramollissent et s'ulcèrent ; de même, les lésions tuberculeuses ne sont pas toujours des nodules suivis de caséification. Il y a des tuberculoses bénignes qui n'aboutissent pas à des lésions destructives et peuvent guérir spontanément. Certaines sclérites semblent appartenir à cette variété d'infection tuberculeuse.

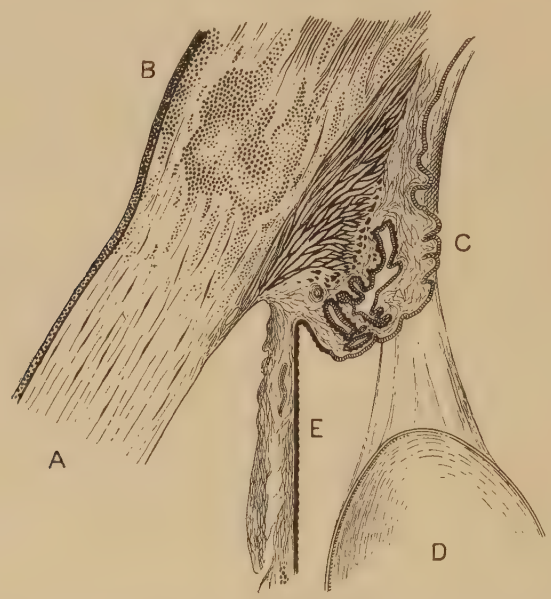

Fig. 127. — Sclérite. La sclérotique au niveau de la région ciliaire, est épaissie et infiltrée par des lymphocytes disposés en amas et en traînées. La disposition fibrillaire normale de la sclérotique se trouve modifiée par l'infiltration. A, cornée ; B, sclérotique ; C, corps ciliaire ; D, cristallin ; E, iris.

Les lépreux sont, aussi, sujets à des poussées de sclérite profonde et superficielle, mais cette variété étiologique est rare dans nos pays, comme la lèpre elle-même.

Beaucoup de sclérites, le plus grand nombre même, restent sans étiologie précise. Il faut noter, cependant, qu'elles se voient, avec une certaine fréquence, dans les affections générales qui ont une prédilection pour les articulations et les synoviales.

Parmi les affections oculaires, la sclérite est une de celles qui se trouvent, le plus, en relation avec les affections dites rhumatismales

et arthritiques. Nous ne parviendrons à préciser la nature de ces sclérites qu'à une condition, c'est de rompre avec l'habitude qui consiste à admettre que nous avons fait un diagnostic étiologique quand nous avons dit qu'un malade est atteint de « sclérite rhumatismale ». La sclérite rhumatismale est une sclérite dont nous ignorons la cause, sans vouloir nous l'avouer à nous-mêmes.

Au niveau du bouton de sclérite, des cellules rondes infiltrent la sclérotique (fig 127) et s'étendent souvent au delà vers la conjonctive et la choroïde. Elles se disposent en traînées ou forment des agglomérations. L'infiltration est surtout abondante au voisinage des vaisseaux sanguins. Il se fait en même temps une exsudation fibrineuse. Ce sont là les lésions habituelles de l'inflammation.

Dans les sclérites anciennes ou récidivantes, les lésions s'étendent à la cornée, au corps ciliaire et même à l'iris.

Traitement. — Le plus souvent, en présence d'une sclérite, on se trouvera sans étiologie précise, et, par conséquent, sans indication pour le traitement général. Dans ces conditions, s'il s'agit d'une sclérite grave par son intensité ou sa durée, il faut essayer le traitement spécifique. Dans quelques cas, il réussira ; dans beaucoup d'autres, il restera sans effet. C'est alors qu'on aura recours aux médications diverses qui sont instituées contre les diverses maladies articulaires : régimes, salicylate de soude, aspirine, cholchicine, iodure de potassium. Si on soupçonne la tuberculose, on pourra, avec le traitement général hygiénique qui convient, faire l'essai de la tuberculine.

En même temps, on prescrira une médication locale.

Pour calmer la douleur et diminuer l'irritation de l'œil : des compresses chaudes, et un collyre à la cocaïne-adrénaline ou à la novocaïne-adrénaline.

Chlorhydrate de cocaïne, vingt centigrammes.
Adrénaline à 1/1000, dix gouttes.
Eau distillée, dix grammes.

Une ou deux fois par jour.

Pour activer la résorption, on peut essayer : le massage, pratiqué à travers la paupière ; les pointes de feu superficielles ; les injections sous-conjonctivales antiseptiques (sublimé à 1/5000) ; la scarification du bouton scléral.

SCLÉRO-KÉRATITE RÉCIDIVANTE

Il existe une forme de sclérite, qui, par son aspect et son évolution cliniques, diffère des sclérites habituelles. La cornée participe toujours largement aux lésions, et le mal affecte une marche franchement récidivante. De là, son nom de scléro-kératite récidivante (Panas). Il semble aussi qu'elle survienne dans des conditions étiologiques spéciales.

Symptômes. — En un point de la sclérotique voisine du limbe, survient une plaque ou un bouton rouge de sclérite, accompagné de douleurs spontanées et à la pression. La cornée voisine participe à l'inflammation, elle est le siège d'une infiltration interstitielle qui s'étend en pointe, en secteur, vers le centre cornéen, mais sans l'atteindre. La lésion est bien scléro-cornéenne. Souvent, du fait de la participation cornéenne, certains symptômes subjectifs (photophobie, larmoiement, etc.), modérés ou nuls dans la sclérite, se montrent plus accusés dans la scléro-kératite.

Au bout de quelques jours ou de quelques semaines, l'infiltration cornéenne peut se vasculariser comme dans la kératite interstitielle spécifique, on voit de petits vaisseaux fins pénétrer dans les couches moyennes de la cornée. Cette vascularisation est, ici comme dans la kératite interstitielle, très inconstante.

Bientôt, après un temps variable (15 jours, 1 mois, 2 mois) les symptômes réactionnels s'atténuent ; les lésions sclérales et cornéennes s'effacent et disparaissent peu à peu.

Presque toujours, des traces persistent à l'endroit où siégeaient les lésions. Un trouble interstitiel reste au niveau de la cornée atteinte ; et la sclérotique garde une teinte ardoisée, qui témoigne d'un amincissement cicatriciel de la tunique fibreuse.

Après une période de calme, une nouvelle poussée survient ; une scléro-kératite, semblable à la précédente, apparaît dans un autre point du pourtour cornéen ; puis, elle disparaît en laissant les mêmes traces : un trouble cornéen périphérique et une tache sombre d'atrophie sclérale. Des poussées semblables se succèdent ainsi, séparées par des accalmies courtes ou longues. En une ou plusieurs années, les boutons successifs de sclérite, qui ne reviennent jamais aux mêmes endroits, ont fait tout le tour de la cornée, sans laisser une place saine.

Le segment antérieur du globe présente alors un aspect très particulier, qui permet de faire le diagnostic rétrospectif de l'affection passée.

Toute la périphérie cornéenne est troublée par des taches interstitielles, tandis que le centre cornéen reste en général parfaitement transparent.

La sclérotique péricornéenne a perdu sa couleur blanche ; elle présente, dans toute son étendue autour du limbe, une teinte sombre ardoisée d'atrophie sclérale.

Quand la sclérite a, ainsi, fait tout le tour du limbe, elle s'arrête. S'il n'y a pas de lésions profondes, la maladie peut se terminer là, en laissant une bonne vision. Mais, il en est autrement si les lésions, très intenses et profondes, ont amené des complications.

Complications. — Bien que la scléro-kératite respecte d'ordinaire le centre cornéen, il n'en est pas toujours ainsi Quelquefois, la cornée centrale elle-même est atteinte par l'infiltration et peut devenir le siège de taches définitives. Il est rare, surtout dans les premières poussées, que l'iris soit atteint. L'iritis peut, néanmoins, survenir avec toutes ses complications : synéchies, séclusion pupillaire et glaucome.

Plus tard, on peut également observer l'ectasie des parties amincies de la sclérotique, des staphylomes scléraux antérieurs qui déforment le globe et sont susceptibles d'amener de nouvelles complications (V. Ectasies sclérales).

Diagnostic. — Cette affection est caractérisée par une inflammation scléro-kératique récidivante. On ne la confondra pas avec la kératite interstitielle spécifique, qui ne s'accompagne pas de sclérite, ne reste pas, en général, localisée à un secteur, et évolue d'une façon toute différente.

C'est d'ailleurs, seulement au début, à la première poussée, que le diagnostic peut être hésitant.

Pronostic. — Bien que l'affection puisse s'arrêter court après une ou deux poussées, elle persiste souvent indéfiniment pendant plusieurs années. Et, malgré la bénignité relative de chaque poussée, l'œil finit quelquefois par se perdre. Le pronostic, dans l'ensemble, est donc grave. Sa gravité se trouve encore accrue par le peu de puissance des moyens thérapeutiques à opposer.

Etiologie. — Cette scléro-kératite, avec lésions cornéennes interstitielles, et qui, au point de vue clinique, se distingue déjà des autres formes de sclérite, paraît avoir aussi des causes particulières. Il est probable qu'il s'agit souvent d'une variété spéciale atténuée de tuberculose.

La constatation directe n'en a pas été faite par la recherche du bacille et l'inoculation, mais seulement par la constatation de réactions locales et générales à la tuberculine. C'est d'ailleurs à ce moyen (injection sous-cutanée d'un dixième de milligramme de tuberculine) qu'on aura recours pour établir la nature tuberculeuse d'une scléro-choroïdite.

Cependant, certaines scléro-kératites sont nettement influencées et guéries par le traitement spécifique.

Traitement. — Localement, même traitement que pour la sclérite simple.

Si la nature tuberculeuse était établie, on appliquerait le traitement tuberculinique : deux injections par semaine à doses très faibles, de façon à ne déterminer aucune élévation de température. De plus, on ferait suivre le traitement général qui convient à la tuberculose.

Il faut aussi essayer le traitement spécifique, qui guérit certaines formes de cette maladie.

ECTASIES DE LA SCLÉROTIQUE

Ectasies partielles.

A l'état normal, la paroi sclérale fibreuse conserve sa forme sphérique, sans aucune déformation à sa surface. Quelquefois, sous des influences diverses, la coque fibreuse se laisse distendre en certains points ; la surface extérieure présente, dans les zones distendues, des bosselures plus ou moins larges et plus ou moins saillantes.

Ces distensions ou ectasies, siègent en différents points : en avant près du limbe (ectasies antérieures) ; à la partie moyenne au niveau de l'équateur (ectasies équatoriales) ; en arrière, dans la partie cachée de la sclérotique (ectasies postérieures).

Les ***ectasies antérieures*** (staphylomes scléraux antérieurs) peuvent se présenter sous des aspects divers. Une saillie se développe à la surface de la sclérotique ; par suite de l'amincissement

scléral, sa couleur est sombre et sa résistance faible, elle se déprime sous la pression même légère d'une baguette ; l'éclairage local lui donne quelquefois un aspect translucide. Il peut exister plusieurs staphylomes semblables voisins ou séparés.

Les ectasies antérieures sont d'ailleurs susceptibles de prendre des aspects divers. L'ectasie peut former un bourrelet concentrique au limbe, en forme de croissant ou d'anneau complet, présentant le plus souvent une surface inégale, coupée par des brides fibreuses plus résistantes, qui donnent au bourrelet un aspect bosselé analogue à celui du gros intestin. La cornée peut être elle-même, staphylomateuse ; l'ectasie s'étend alors à tout le segment antérieur du globe ; elle peut être intacte et il se forme entre elle et le bourrelet qui l'entoure, un sillon accentué. Dans certains cas, l'ectasie est régulièrement distribuée sur toute la zone ciliaire, et celle-ci reste plane sans bosselures ; la distension se fait d'arrière en avant, la cornée est comme poussée en avant, la sclérotique ciliaire s'allonge, s'étend, augmente ses dimensions antéro-postérieures ; c'est un étalement à plat de la sclérotique antérieure ; c'est une ectasie dont le dôme est formé par la cornée.

On voit aussi, quelquefois, une ectasie en dôme se développer sur un côté seulement de la région ciliaire, et atteindre des dimensions telles que la cornée se trouve déplacée et regarde du côté opposé à celui qu'occupe le staphylome (fig. **123**).

Les ***ectasies équatoriales*** (staphylomes équatoriaux), se présentent sous l'aspect de bosselures noirâtres, situées au niveau de l'équateur. Il peut en exister une ou plusieurs, mais elles sont toujours isolées ; elles ne s'étendent jamais à toute la circonférence équatoriale.

Elles ont, par ailleurs, les mêmes caractères que les ectasies antérieures.

Les ***ectasies postérieures***, existent également, mais on ne peut en constater l'existence à l'œil nu, si ce n'est dans les cas exceptionnels où l'énucléation a été pratiquée pendant la vie ou après la mort. Par contre, l'examen ophtalmoscopique permet de voir ces staphylomes. C'est le cas pour les *staphylomes postérieurs* si fréquents de la myopie, c'est le cas également pour le *colobome congénital* quelquefois encore dénommé « protubérance postérieure d'Ammon ».

Ectasie totale.

La sclérotique peut se laisser distendre dans toute son étendue, céder partout en même temps, et donner lieu, de cette façon, à une augmentation diffuse, totale, du globe oculaire.

Souvent d'ailleurs, la cornée elle-même se laisse distendre, toute la paroi fibreuse du globe devient ectatique, le globe entier se dilate et augmente de volume. La distension, bien que portant sur toute l'étendue du globe, n'est pas toujours régulièrement répartie ; souvent, des saillies staphylomateuses existent au niveau de la cornée et de la sclérotique antérieure ; le globe est gros et déformé. Cette ectasie totale ne se rencontre que chez les enfants et les jeunes gens dont la coque sclérale est encore élastique et extensible dans toute son étendue ; chez l'adulte, au contraire, la coque oculaire, inextensible, ne se laisse distendre que partiellement, dans les endroits où une altération pathologique a produit l'amincissement et l'affaiblissement de la paroi.

Il est fréquent d'observer une augmentation très uniforme, régulière, du globe oculaire, portant à la fois sur la cornée et sur la sclérotique. En se développant ainsi, l'œil peut, sans se déformer, acquérir un volume considérable. Cette affection survient chez les enfants à coque oculaire extensible ; elle est appelée *buphtalmie* parce que l'œil ressemble à l'œil d'un bœuf, ou *hydrophtalmie* sans doute pour éveiller l'idée d'une grande accumulation d'eau, de liquide, à l'intérieur du globe distendu. Cette affection, est un glaucome infantile, l'analogue du glaucome de l'adulte. Elle sera étudiée ailleurs.

Évolution des ectasies. — Pendant longtemps, les ectasies se développent lentement, sans donner de troubles visuels rapides. Peu à peu, cependant, la vision baisse et s'en va, autant du fait de l'hypertension que par suite de la désorganisation anatomique du globe.

Si l'ectasie continue à se développer, le globe se déforme et grossit considérablement, il refoule et distend les paupières. Celles-ci le recouvrent souvent fort mal ; des symptômes irritatifs apparaissent, l'œil rougit, larmoie, devient douloureux. A la difformité qui en résulte, vient se joindre une gêne considérable, qui oblige le malade à réclamer l'énucléation.

Quelquefois, dans les ectasies considérables, l'amincissement

de la paroi oculaire est tel qu'un léger choc suffit pour produire une rupture ; l'œil se vide immédiatement et s'affaisse sur lui-même comme un ballon crevé.

Etiologie. — Les ectasies résultent ou d'une faiblesse de la paroi du globe ou d'une augmentation de la pression intraoculaire. Ces deux causes peuvent agir ensemble ou séparément.

L'augmentation de tension intraoculaire, même considérable, ne peut faire céder une coque oculaire adulte saine, il faut que celle-ci soit altérée en certains points. Les exemples journaliers de glaucome avec hypertension considérable, nous démontrent la résistance invincible de la coque oculaire adulte et saine.

Il en est autrement si les parois sont altérées et affaiblies. L'hypertension n'est même plus indispensable, la pression intra-oculaire normale suffit quelquefois à refouler, à ectasier les parties faibles de la paroi.

C'est ce qui arrive à la suite de toute une série d'affections de la coque oculaire. En premier lieu viennent les sclérites, puis certains traumatismes (éclatements, ruptures) ; certaines tumeurs intraoculaires altèrent les parois et les affaiblissent ; certaines affections intraoculaires diffuses (irido-cyclites, glaucome ancien) désorganisent le globe et altèrent la coque oculaire. Si une hypertension survient, ou même, si la tension normale revient, les parois cèdent et s'ectasient.

Le staphylome myopique lui-même, est, sans doute, le résultat d'une altération sclérale (scléro-choroïdite) du segment postérieur du globe.

L'hypertension intra-oculaire n'est pas nécessaire à la production des ectasies, puisque, dans certaines conditions d'altération, ou de faiblesse des parois, la tension normale est suffisante. Elle n'est pas non plus capable, à elle seule, de les produire, quand la paroi sclérale est solide, normale, adulte, comme le démontre le glaucome des adultes. Cependant, elle constitue un facteur important, qui peut, dans certains états de faiblesse sclérale, ou bien déterminer l'apparition, ou accélérer le développement des ectasies sclérales. Les causes d'hypertension sont d'ailleurs les mêmes que pour l'hypertension en général (glaucome dit primitif, glaucomes secondaires par séclusion pupillaire, cyclite, etc.). Les staphylomes antérieurs, eux-mêmes, peuvent produire une hypertension qui accélère leur développement ; c'est particulièrement le cas

pour les staphylomes cornéens quand ils s'accompagnent d'une synéchie antérieure totale de l'iris (fig. **123**).

La distension généralisée, l'ectasie totale du globe, telle qu'elle se produit dans l'hydrophtalmie des enfants, résulte d'une hypertension glaucomateuse; mais cette hypertension ne distend le globe qu'à la faveur de la faiblesse et de l'extensibilité naturelle de la tunique fibreuse des yeux jeunes.

Ce qu'il faut retenir dans l'étiologie des ectasies sclérales, c'est qu'elles ne se produisent jamais sous la seule action de l'hypertension. Un autre facteur est indispensable, c'est une faiblesse naturelle (yeux jeunes) ou un affaiblissement pathologique de la coque oculaire (sclérites, etc.). Dans ces dernières conditions, la pression intra-oculaire normale peut suffire à produire l'ectasie, mais la distension du globe est, on le conçoit, bien plus rapide et plus accentuée quand existe ou survient l'hypertension.

Anatomie pathologique. — La paroi du staphylome est formée par la sclérotique amincie ; il semble que cet amincissement résulte de la disparition des couches sclérales profondes. L'épaisseur de la paroi va en diminuant progressivement de la périphérie vers le centre; le sommet du staphylome est quelquefois aussi mince qu'une feuille de papier. La paroi sclérale est recouverte d'une couche noirâtre, pigmentaire, qui représente le reste de la choroïde amincie et atrophiée.

On subdivise quelquefois les ectasies antérieures en staphylomes ciliaires et staphylomes intercalaires. Le staphylome ciliaire se développe dans cette partie de la sclérotique qui est recouverte par le corps ciliaire ; le staphylome intercalaire se place plus en avant, dans cette portion étroite de la sclérotique située entre le corps ciliaire et le bord cornéen (fig. **123**). Il est à remarquer que, dans le staphylome intercalaire, l'iris se trouve en avant de l'ectasie. Cela s'explique par le fait que l'iris, avant le développement du staphylome, était déjà adhérent à la partie antérieure (préciliaire) de la sclérotique.

CHAPITRE VI

MALADIES DE L'IRIS

AFFECTIONS CONGÉNITALES

Persistance de la membrane pupillaire. — La membrane pupillaire, qui existe normalement chez le fœtus, ne disparaît pas toujours entièrement; des débris de cette membrane vasculaire peuvent rester dans le champ pupillaire.

On peut voir alors, dans le champ pupillaire, un tissu gris ou

Fig. 128. -- Malformation congénitale de l'iris. Persistance d'une fibre irienne, reste de membrane pupillaire.

brunâtre, reposant sur la face antérieure du cristallin. Il est habituellement relié à la face antérieure de l'iris par des filaments très ténus. Quelquefois, on ne voit, sur la face antérieure du cristallin,

que de petites taches brunes, auxquelles aboutissent de petits filaments venus de l'iris.

Souvent, les filaments existent seuls ; ils sont très ténus et foncés comme l'iris. Ils ne partent pas du bord pupillaire, mais de la face antérieure de l'iris, habituellement du petit cercle de l'iris (fig. 128).

Ils se distinguent des synéchies, précisément par leur origine, non sur le bord, mais sur la face antérieure de l'iris. Certains filaments traversent le champ pupillaire, en allant d'un point de l'iris au point opposé ; ils passent, comme un pont, devant la pupille. Habituellement, ils ne donnent aucune gêne visuelle.

Colobome congénital (fig. 129-130). — Il est caractérisé par une déformation de la pupille, qui prend la forme d'une poire. Il siège

Fig. 129.

à la partie inférieure de l'iris et est bilatéral. La pupille réagit normalement à la lumière, ce qui s'explique par le fait que le sphincter de l'iris persiste sur tout le pourtour de la pupille.

Il coïncide souvent avec d'autres malformations congénitales (un colobome de la choroïde, du cristallin) ou d'autres lésions

oculaires (vices de réfraction très accentuées, cataractes, choroïdite, microphtalmie, nystagmus).

Fig. 130. — Colobome congénital de l'iritis.

Ectopie de la pupille (fig. 131). — Il est fréquent de rencontrer des sujets dont les pupilles n'occupent pas exactement le

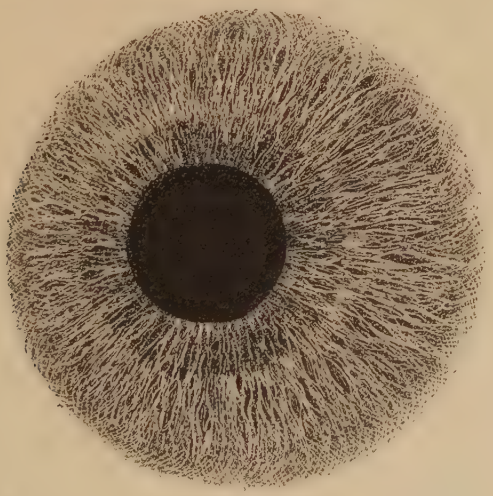

Fig. 131. — Ectopie congénitale de la pupille.

centre de l'iris. Plus rarement on observe un déplacement considérable des pupilles. Il se fait d'ordinaire en haut et en dehors.

Inégalité des pupilles. — Elle n'est pas fréquente, et quand elle existe les réflexes pupillaires à la lumière sont parfaitement conservés. Il en est d'ordinaire autrement dans les inégalités pupillaires acquises. L'inégalité pupillaire acquise ayant une grande valeur séméiologique, il importe à l'observateur de savoir qu'il y a des inégalités pupillaires congénitales.

Aniridie. Iridérémie. — L'iris manque totalement, ou ne persiste que sous la forme d'une petite bande très étroite (1 mm.). Souvent, mais pas toujours, on observe des altérations concomitantes du cristallin (cataracte). L'absence d'iris est, par elle seule, une cause de gêne visuelle considérable.

IRITIS

L'iritis, est une inflammation de l'iris, qui paraît être, presque toujours sinon toujours, de nature infectieuse. L'infection peut être *exogène*, l'agent infectieux venant à l'iris par une ulcération cornéenne infectée ou une plaie septique du globe oculaire. Plus souvent, l'infection est *endogène*; l'agent infectieux atteint l'iris par la voie circulatoire, par le chemin des vaisseaux sanguins.

Je ne m'occuperai dans ce chapitre que des iritis endogènes; les autres seront étudiés, soit avec les affections de la cornée, soit avec les plaies de l'œil.

Les inflammations ou infections endogènes de l'iris se manifestent par des symptômes variables dans leur aspect, leur intensité et leur évolution. Ces différences symptomatiques, qui tiennent certainement à la nature différente et à la virulence variable des agents infectieux, contribuent à caractériser certaines formes d'iritis, mais ne permettent pas, à elles seules, de distinguer les unes des autres les différentes variétés étiologiques. Il faut, d'ordinaire, s'en rapporter aux commémoratifs ou à d'autres manifestations concomitantes de l'affection générale en cause.

Pour ces raisons, il semble que le mieux serait de décrire d'abord les symptômes communs aux diverses variétés d'iritis, et de passer ensuite en revue les différentes formes d'iritis en faisant valoir les symptômes propres à chacune d'elles.

Cependant, l'iritis syphilitique, la plus fréquente de toutes, est susceptible de présenter tous les aspects cliniques sous lesquels se montre l'iritis.

N'est-il pas tout indiqué de la prendre comme type clinique, et de lui donner ainsi la place importante qu'elle mérite, par sa fréquence et par la variété de ses aspects.

IRITIS SYPHILITIQUE

Symptômes. — Il n'est pas étonnant qu'une maladie comme la syphilis, dont les manifestations dans le reste de l'organisme sont si différentes les unes des autres, puisse, en se localisant sur l'iris, présenter des aspects cliniques variables.

L'iritis spécifique se montre sous trois formes cliniques principales :

a. L'iritis diffuse aiguë appelée encore iritis plastique aiguë ;

b. L'iritis papuleuse nodulaire ou gommeuse ;

c. L'iritis diffuse torpide ou insidieuse.

Iritis diffuse aiguë

C'est le type ordinaire de l'iritis. L'iris enflammé, *perd son aspect habituel* ; il s'épaissit, se ternit, change de teinte, surtout dans les yeux clairs. Cette modification d'aspect, facile à apprécier (surtout quand on compare avec l'œil sain), est due à l'hyperhémie de l'iris et à l'infiltration inflammatoire de ses tissus. Quelquefois, dans les formes à réaction vive, on peut, à la loupe, voir des stries rouges très fines qui sont des vaisseaux dilatés, et constater la disparition du dessin si net de l'iris normal.

La pupille, bien limitée et franchement noire dans l'œil sain, se trouble et perd la netteté de son contour (fig. 132 et 133). Elle est *étroite*, *immobile* et *souvent irrégulière* (fig. 137, A, B, C).

Pour apprécier l'immobilité de la pupille et son rétrécissement, il est utile de placer le sujet à la chambre noire, dans une demi-obscurité : la pupille saine se dilate tandis que l'autre reste étroite. L'irrégularité, peu visible quand la pupille est étroite, devient très nette après instillation d'atropine. Toutes ces modifications s'expliquent par la congestion, l'infiltration et l'exsudation de l'iris.

Des faces antérieures et postérieures de l'iris, s'échappent des

exsudats fibrineux, qui collent le bord pupillaire à la face antérieure du cristallin (adhérences ou synéchies) (fig. **134**), et, en même temps, se déposent dans le champ pupillaire qu'elles encombrent (dépôts ou exsudats pupillaires) (fig. **135**). Dans les cas accentués et abandonnés à eux-mêmes, la soudure de l'iris se complète bientôt (séclusion pupillaire), le champ pupillaire étroit s'obstrue facilement (occlusion pupillaire), et la pupille, si noire à l'état normal, si parfaitement transparente, si mobile, se trouve remplacée par une pupille étroite, inextensible, obstruée par des exsudats, empêchant la pénétration des rayons lumineux. L'œil est bouché (fig. **134**).



Fig. 132. — Iritis. On voit : une déformation de la pupille, des synéchies ; des exsudats dans le champ pupillaire ; un nodule ou gomme, à une petite distance de la pupille

Heureusement, le traitement, institué à temps, permet d'éviter ces lésions graves ; l'atropine, en dilatant la pupille, dégage le centre pupillaire et écarte l'iris enflammé ; les dépôts et les exsudats se font plus loin, en dehors du centre pupillaire.

Quand le traitement est appliqué tardivement, et qu'il s'est déjà produit des synéchies sur le bord de l'iris et des exsudats dans le champ pupillaire, la rétraction atropinique de l'iris laisse voir plus facilement les lésions déjà constituées.



Fig. 133 — Iritis.

Avant l'atropine, en effet, les *adhérences* ou *synéchies* se voyaient difficilement ; on en soupçonnait bien l'existence aux petites irrégu-

larités du cercle pupillaire, aux épaississements du bord de l'iris, aux exsudats gris ou pigmentés entre le bord pupillaire et la partie correspondante du cristallin. Après l'atropine, elles se voient avec netteté (fig. 134 et 136). Tandis que les portions non adhérentes du bord pupillaire se rétractent, s'écartent du centre de la pupille, les parties adhérentes restent en place et forment des angles saillants dont la pointe brune reste fixée au voisinage du centre pupillaire. Il en résulte une déformation pupillaire considérable et un aspect dentelé caractéristique.

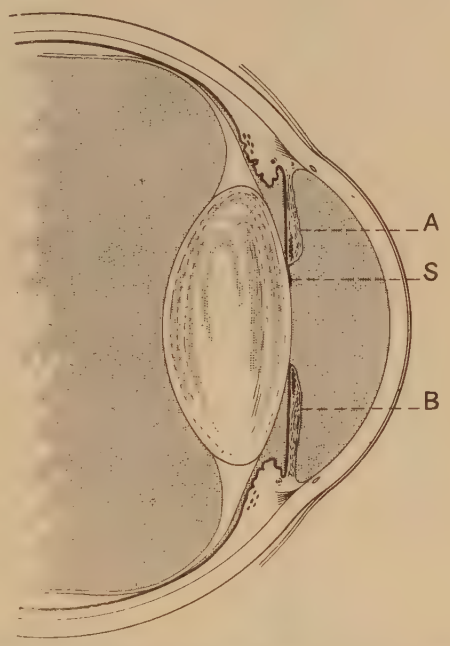

Fig. 134. — Iritis. Synéchies. L'iris A s'est rétracté sous l'action de l'atropine. Il est maintenu à la cristalloïde antérieure par une adhérence. On voit en S un dépôt pigmentaire formé par la couche postérieure de l'iris maintenue adhérente tandis que le reste de l'iris a pu s'écarter sous l'action du mydriatique. Cette synéchie est représentée vue de face dans la figure 136. En B on voit l'iris dans sa position normale.

Les *dépôts ou exsudats* dans le champ pupillaire (fig. 135), se présentent, avant l'atropine, sous l'aspect de petites taches grises ou brunes, surtout abondantes au voisinage du bord pupillaire. Quelquefois, ces exsudats s'étendent dans tout le champ pupillaire et forment, dans les cas graves, une couche exsudative continue. Celle-ci, peut même s'organiser en une membrane, qui bouche la pupille et produit ce qu'on appelle l'*occlusion pupillaire ou obstruction pupillaire.*

Après l'atropine, l'aspect du champ pupillaire est différent. On voit toujours, au centre, les exsudats isolés ou agglomérés en une plaque ronde. Mais, tout autour, le bord pupillaire s'est écarté dans les points où il n'était pas retenu par des adhérences. Le retrait du bord pupillaire permet d'apercevoir, tout autour de l'exsudat central (ou du centre pupillaire intact si l'exsudat central n'existe

pas), une série de petits points bruns pigmentés disposés en cercle. Ce sont les restes d'adhérences du bord de l'iris, rompues sous l'action dilatatrice de l'atropine. Elles persistent, indéfiniment, après la guérison de l'iritis, permettant ainsi de poser, avec précision, un diagnostic rétrospectif.

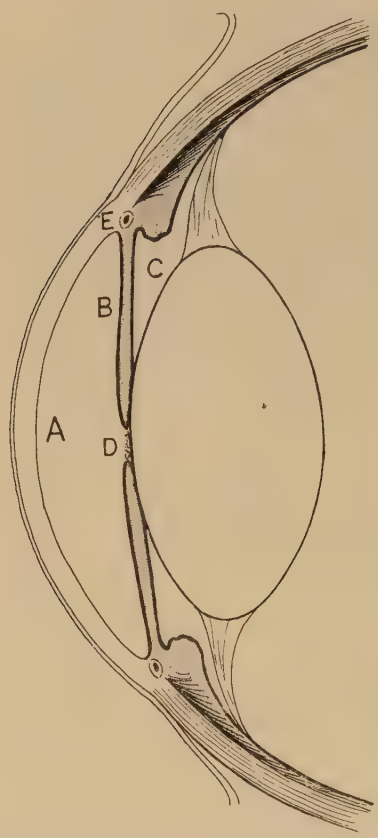

Fig. 135. — Iritis (schéma). Adhérence de l'iris à la face antérieure du cristallin. D, exsudats dans le champ pupillaire, qui est obstrué (occlusion pupillaire). A, chambre antérieure ; B, iris ; C, chambre postérieure ; E, canal de Schlemm.

L'inflammation de l'iris provoque une réaction vasculaire à la surface du globe, dans la région correspondante à la zone d'insertion de l'iris, dans la partie antérieure de la sclérotique, immédiatement en arrière du limbe cornéen. Les vaisseaux de l'épisclère dilatés, forment, autour de la cornée, un anneau rouge d'*injection périkératique*, qui vient compléter le groupe des symptômes objectifs de l'iritis.

En regardant de près, on voit que l'anneau rouge est formé par la dilatation des vaisseaux profonds, à disposition radiaire et rectiligne. L'injection périkératique ne s'étend pas habituellement au delà de 4 ou 5 millimètres du limbe ; mais, dans les cas très aigus, tout le segment antérieur du globe peut être intéressé. Les vaisseaux de la conjonctive bulbaire qui, dans les cas légers, ne participent pas à la réaction, sont pris dans les inflammations vives. Ils se distinguent des vaisseaux profonds par leurs sinuosités et leur mobilité avec la conjonctive (fig. 49 et 133).

Les symptômes fonctionnels sont, souvent, très accusés. La *vue est trouble*, l'acuité visuelle diminuée, par suite de la gêne apportée, par le trouble pupillaire, à la pénétration des rayons lumineux

Ce symptôme ne manque pour ainsi dire jamais, et constitue un très bon élément de diagnostic entre la conjonctivite et l'iritis.

Les *douleurs* sont fréquentes, continues ou intermittentes. Elles

Fig 136. — Iritis (chez un sujet atteint de cataracte). Le fond blanc formé par la cataracte permet de voir très nettement les synéchies ou adhérences du bord pupillaire à la face antérieure du cristallin.

siègent, non dans le globe oculaire lui-même, mais autour de l'œil et particulièrement dans la région frontale.



A B C

Fig 137. — Iritis. A, pupille normale ; B, pupille dans l'iritis : rétrécie, irrégulière, avec deux synéchies ; C, pupille dans l'iritis, dilatée par l'atropine.

Il existe de la *photophobie* et du *larmoiement*. Mais, l'intensité de ces deux symptômes est très variable. Dans certains cas la lumière est bien supportée, la photophobie et le larmoiement sont insignifiants ; dans d'autres, l'irritation produite par la lumière est considérable, et le malade ne sort pas de l'obscurité.

L'iritis est, en somme, caractérisée par les symptômes suivants : changement d'aspect de l'iris ; pupille étroite, irrégulière, immobile et trouble ; injection périkératique ; diminution de la vision ; douleurs périorbitaires.

Iritis papuleuse, nodulaire ou gommeuse

Elle présente les mêmes symptômes principaux que l'iritis diffuse. On voit, en outre, apparaître, à la surface de l'iris, des lésions circonscrites, de petits nodules, qui occupent de préférence le bord pupillaire ou son voisinage, mais peuvent se montrer sur toute la surface de l'iris. Ils se présentent sous la forme de saillies brunâtres (condylomes) ou de nodules grisâtres (gommes), lésions de même nature n'ayant entre elles que des différences morphologiques.

Circulaires sur le bord et à la surface de l'iris, ils prennent une forme allongée vers la racine de l'iris, pour s'adapter à la conformation de l'angle irido-cornéen. Leur nombre est variable. On peut n'en voir qu'un seul à la surface de l'iris enflammé, mais on peut en rencontrer plusieurs. Ils s'accompagnent, en général, d'une réaction de l'iris tout entier ; rarement, ils ne produisent autour d'eux qu'une réaction modérée (fig. **132**).

C'est dans cette forme surtout qu'on voit se produire un *trouble de l'humeur aqueuse* et de l'*hypopion*.

Cette forme se distingue de la précédente (iritis diffuse), par l'apparition de nodules à la surface de l'iris et par l'abondance des exsudats dans la chambre antérieure (hypopion).

Iritis diffuse torpide ou insidieuse

La caractéristique de cette iritis, c'est d'évoluer insidieusement, lentement, sans réaction inflammatoire. Il n'y a pas de douleurs, pas de photophobie ni de larmoiement, seulement une injection périkératique légère et intermittente. Cependant, des synéchies se produisent, s'organisent, deviennent définitives. Elles sont d'autant plus graves qu'elles se développent sans éveiller l'attention du malade et, par conséquent, sans traitement.

Une autre particularité vient s'ajouter à l'allure chronique et insidieuse de cette iritis, c'est la fréquence des récidives. A chaque récidive, de nouvelles synéchies se développent, de nouvelles

adhérences se produisent, le bord de l'iris finit par adhérer au cristallin dans toute son étendue, une séclusion pupillaire se constitue, bientôt suivie de glaucome secondaire. Très souvent, des lésions de choroïdite diffuse se développent parallèlement à l'iritis, toute la membrane vasculaire est prise.

Cette forme d'iritis est grave, précisément à cause de ses allures tranquilles, qui empêchent l'application d'un traitement utile ; à cause, aussi, de la fréquence des récidives qui, en multipliant les adhérences, finissent par déterminer le glaucome ; à cause, enfin, des lésions de choroïdite qui souvent l'accompagnent.

Marche. — L'évolution de l'iritis varie suivant la forme clinique. L'iritis diffuse aiguë, guérit en trois ou quatre semaines, quelquefois sans lésions consécutives et sans trouble visuel, d'autres fois en laissant des traces (synéchies, exsudats dans le champ pupillaire), et une diminution de la vision.

Si le traitement local et général est appliqué à temps, il est exceptionnel que l'iritis laisse à sa suite un trouble visuel. Avec le traitement, la durée peut être considérablement diminuée, réduite à quelques jours ; sans le traitement, elle peut se trouver beaucoup augmentée. Si l'iris est fortement enflammé, infiltré, l'atropine ne parvient pas à le dilater ; au contraire, quand l'iris est encore peu atteint ou qu'il commence à se décongestionner, l'atropine agit et la pupille se dilate. La dilatation pupillaire, au cours d'une violente iritis, est toujours, avec la diminution des douleurs péri-orbitaires, un signe d'amélioration.

La forme nodulaire, plus grave, évolue plus lentement ; abandonnée à elle-même, elle dure fort longtemps, et amène des lésions pupillaires et des troubles visuels très graves. Bien traitée, au contraire, elle met à guérir un peu plus de temps que l'iritis diffuse, mais elle cède toujours au traitement, et, souvent, sans laisser de troubles visuels accentués.

La forme diffuse chronique, semble, moins que les précédentes, influencée par le traitement. Sa marche est tranquille, lente, prolongée. Toutes les formes d'iritis spécifique sont sujettes aux récidives, mais cette dernière plus particulièrement.

Diagnostic. — Il faut distinguer l'iritis de la conjonctivite, de la kératite, et, surtout, du glaucome ; car, ces quatre affections, à l'état aigu, donnent des phénomènes réactionnels analogues.

Dans la conjonctivite, l'intérieur du globe oculaire (iris et pupille) est intact ; la vision n'est point altérée.

Le globe oculaire, tapissé par la conjonctive bulbaire, peut être rouge et participer à l'inflammation conjonctivale, mais les lésions importantes sont au niveau de la conjonctive palpébrale et de celle des culs-de-sac. En retournant les paupières, on la trouve épaissie, nodulaire, sécrétante.

La sécrétion, habituelle dans la conjonctivite, n'existe pas dans l'iritis. L'iritis, affection intra-oculaire, donne des exsudats dans l'œil ; et la conjonctivite, affection extra-oculaire, rejette ses sécrétions au dehors, à travers la fente palpébrale.

Mais, c'est, surtout, par l'intégrité de la vue et par l'absence de lésions *dans l'œil* (iris et pupille) qu'on fera le diagnostic.

La kératite, se reconnaît facilement à l'existence d'érosions à sa surface ou d'infiltrations dans son épaisseur. A travers ses parties encore transparentes, on peut d'ailleurs constater l'intégrité de l'iris (V. Kératites). Il ne faut pas oublier, cependant, que certaines kératites s'accompagnent d'iritis.

Le glaucome, affection intra-oculaire comme l'iritis, donne, comme elle, des douleurs péri-orbitaires, des troubles visuels, de la rougeur du globe, sans sécrétion extérieure ; mais, dans le glaucome, la pupille n'est point rétrécie et il n'y a pas d'exsudats dans le champ pupillaire. Enfin, l'œil est hypertendu.

Au début de l'iritis, les symptômes sont peu nombreux ou très légers, le diagnostic présente de réelles difficultés, et, c'est à ce moment-là pourtant, dès le premier jour, qu'il importe de reconnaître l'iritis et de la traiter.

La pupille ne paraît modifiée ni dans ses dimensions, ni dans sa forme, ni dans ses mouvements. Mais, si on ne se contente pas d'un examen superficiel au grand jour, si on place le malade dans l'ombre ou à la chambre noire, on constate, habituellement, une diminution de la dilatabilité pupillaire dans l'œil malade : la pupille de l'œil malade reste plus étroite que la pupille de l'œil sain.

En inspectant à l'œil nu et à la lumière du jour, la coloration de l'iris ne semble pas changée, il ne paraît pas que la structure délicate de la surface irienne ait perdu sa netteté ; le bord pupillaire semble régulier, le champ pupillaire libre de tout exsudat. Mais, dès ce moment, si on pratique un éclairage artificiel (éclairage latéral), si on fait usage des appareils grossissants (loupes

ordinaires ou binoculaires), on voit, souvent, avec netteté, des lésions qui étaient inappréciables à l'œil nu.

Il importe donc, surtout au début de l'iritis, pour dissiper rapidement les incertitudes du premier jour, d'employer tous les moyens de diagnostic et tous les appareils qui se trouvent à notre disposition. Il convient également de les utiliser plus tard, quand le diagnostic est fait, car ils permettent de mieux voir, de mieux suivre, et de mieux apprécier les lésions iriennes. Il ne faut dédaigner aucun des procédés modernes d'examen des yeux.

S'il est en général aisé de reconnaître une iritis, il est souvent plus difficile d'en démontrer la nature syphilitique.

L'inflammation irienne syphilitique n'a rien de caractéristique, ni dans ses réactions objectives, ni dans ses manifestations subjectives. Les formes papuleuse, nodulaire, gommeuse elle-même se rencontrent ailleurs que dans la syphilis. L'intensité des douleurs est un signe sans valeur pour le diagnostic.

Il faut rechercher, dans les commémoratifs, l'existence de la syphilis acquise ou héréditaire ; il faut examiner soigneusement l'état général du malade et rechercher partout, sur la peau, sur les os, dans les jointures, dans le système nerveux, des lésions ou manifestations syphilitiques. On retrouvera, souvent, une éruption, une cicatrice de la peau, une périostite actuelle ou ancienne, une arthropathie, une hydarthrose ; une modification des réflexes des membres ou de la pupille saine ; des céphalées anciennes ; et bien d'autres troubles encore, dénotant l'existence d'une syphilis.

Il faut aller plus loin et rechercher la syphilis chez les ascendants, les collatéraux, la femme, le mari et les enfants ; dépister l'existence de fausses couches multiples. Il est rare que, dans une enquête bien menée, on ne retrouve pas, chez le malade ou sa famille, des signes de la syphilis responsable de l'iritis.

Cependant, une iritis syphilitique peut apparaître sans qu'il soit possible de retrouver trace de syphilis. Ce n'est d'ailleurs pas une raison suffisante pour rejeter toute idée de syphilis. En cas de doute, il importe, dans l'intérêt du malade, de considérer son iritis comme syphilitique, et de lui appliquer le traitement spécifique. L'amélioration survient, en général, avec une grande rapidité ; et le traitement devient, lui-même, un moyen de diagnostic.

L'examen du sang par la méthode de Wassermann paraît donner des renseignements très utiles. La réaction positive apporte une présomption en faveur de la syphilis active ; la

réaction négative, au contraire, n'indique nullement l'absence de syphilis. Des sujets en pleine activité syphilitique, porteurs de lésions en évolution, peuvent donner une réaction négative. On ne doit donc tenir aucun compte de la réaction négative.

Complications. — Les formes graves d'iritis (particulièrement celles qui restent sans traitement, abandonnées à elles-mêmes), peuvent présenter un certain nombre de complications que j'ai déjà eu l'occasion de signaler.

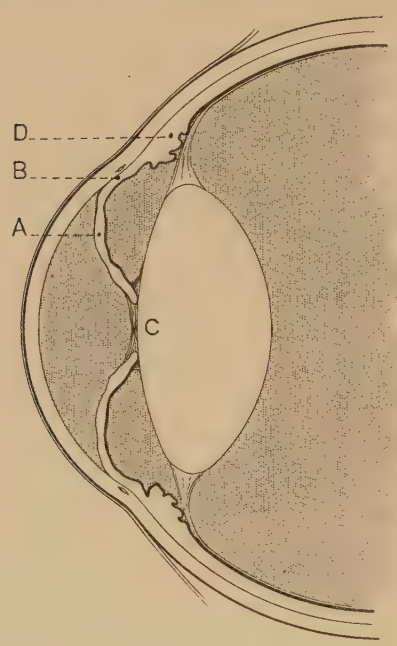

Fig. 138. — Séclusion pupillaire (glaucome secondaire). A, iris adhérent par son bord pupillaire à la face antérieure du cristallin ; B, racine de l'iris repoussée en avant et fermant l'angle irido-cornéen ; D, corps ciliaire atrophié ; C, exsudat organisé fixant le bord pupillaire au cristallin, obstruant la pupille. On voit très bien, en avant et en arrière de l'iris, la forme nouvelle des chambres antérieure et postérieure de l'œil.

Séclusion pupillaire (fig. 138). — Le développement d'adhérences, entre le bord pupillaire et la face antérieure du cristallin, finit par produire la soudure complète de tout le bord pupillaire à la cristalloïde antérieure. C'est la séclusion pupillaire. Le liquide sécrété par les procès ciliaires est versé dans la chambre postérieure. Il passe ensuite, en soulevant le bord libre de l'iris, dans la chambre antérieure, d'où il s'échappe définitivement hors du globe par l'angle de filtration irido-cornéen. Quand il y a séclusion pupillaire, le bord de la pupille ne se soulève plus pour laisser passer l'humeur aqueuse ; soudé à la cristalloïde il ferme la chambre postérieure, il empêche l'humeur aqueuse de passer à travers la pupille et par suite de sortir de l'œil. L'humeur aqueuse s'accumule dans la chambre postérieure ; l'iris, refoulé en avant, bombe dans la chambre antérieure.

Tandis que les parties moyennes et périphériques de l'iris, sans

adhérences, font saillie en avant, le bord libre, retenu par ses adhérences, reste en contact avec la cristalloïde antérieure, si bien que la pupille se trouve au fond d'un trou, d'une excavation, dont les bords sont formés par l'iris proéminent. La saillie circulaire formée par l'iris n'est pas toujours régulière, elle présente des parties plus saillantes et d'autres plus déprimées, ce qui donne à l'ensemble un aspect analogue à celui que présente la surface d'une tomate (V. Anat. pathol.).

L'humeur aqueuse, retenue derrière l'iris, ne peut plus sortir du globe : elle s'accumule dans l'œil et donne de l'hypertension (glaucome secondaire). Si on n'intervient pas contre le glaucome, la vue s'en va rapidement du fait de l'hypertension.

Occlusion pupillaire (fig. 135 et 138). — Elle résulte de l'accumulation, dans le champ pupillaire, d'exsudats venus de l'iris; il se forme au centre de la cristalloïde, un amas d'exsudats, qui obstrue la pupille et empêche le passage des rayons lumineux ; le trouble visuel est proportionnel à l'épaisseur et à l'opacité des exsudats pupillaires. Les exsudats peuvent se résorber en partie ou en totalité, plus souvent en partie seulement. D'autres fois, l'exsudat, s'il est abondant, s'organise et se transforme en une véritable *membrane*, qui voile définitivement la pupille.

L'occlusion pupillaire peut coexister avec la séclusion pupillaire ; mais, il faut, pour cela, que le bord de l'iris soit adhérent sur tout son pourtour, à l'exsudat ou à la membrane pupillaire. Bien plus souvent, il n'y a pas de séclusion pupillaire ; le bord libre de l'iris borde bien l'exsudat circulaire et central qui bouche la pupille, mais, il n'adhère pas dans toute son étendue à la cristalloïde. Sous l'action de l'atropine, on le voit s'écarter du centre pupillaire et abandonner l'exsudat central. Celui-ci, reste isolé au centre de la cristalloïde, sous forme d'une petite tache grise circulaire, entourée d'un anneau noir, variable avec le degré de rétraction de l'iris.

Il est quelquefois difficile d'apprécier exactement l'étendue des adhérences du bord de l'iris. Cette constatation a pourtant une grande importance, puisqu'elle permet de prévoir la séclusion complète et l'apparition du glaucome. S'il existe déjà de l'hypertension et une saillie de l'iris, le diagnostic est facile ; il en est de même si une grande étendue du bord pupillaire libre d'adhérences, joue librement à la lumière ou s'écarte franchement sous l'action de l'atropine. Mais, dans certains cas, le bord pupillaire paraît adhérent dans toute son étendue, la pupille reste étroite

dans l'ombre comme à la lumière Cependant aucun phénomène glaucomateux n'existe ; et cela suffit pour permettre de conclure que la séclusion n'est pas complète, que la filtration se fait encore, au moins en une zone étroite du pourtour pupillaire. Et, en effet, si on y regarde de très près, au besoin avec la loupe binoculaire ou le microscope cornéen, on constate que, sur un point très étroit de son pourtour, le bord pupillaire se mobilise sous l'action de la lumière. C'est dans cette région étroite, souvent peu visible à l'œil nu, que se fait, d'une manière suffisante encore, le passage de l'humeur aqueuse. D'ailleurs, l'atropine (qu'il convient, en ce cas, de manier avec prudence) produira en ce point une petite rétraction du bord pupillaire tandis que tout le reste de la pupille restera sans modification.

Atrophie de l'iris. — L'atrophie de l'iris, est le résultat de l'inflammation chronique de l'iris ou de récidives multiples.

L'iris, aminci, est décoloré, grisâtre ou gris brunâtre, comparable à du papier buvard gris. Le dessin de sa face antérieure s'est effacé, les reliefs si délicats se sont aplatis. La pupille, souvent irrégulière, devient immobile, même sans adhérences, du seul fait de l'atrophie de l'iris.

L'atrophie de l'iris peut d'ailleurs être la conséquence de lésions autres que l'inflammation chronique. Elle se rencontre dans le glaucome (V. Glaucome), où elle résulterait de la compression des vaisseaux à la racine de l'iris ; dans l'irido-dialyse, par suite de la rupture des vaisseaux allant à l'iris ; dans la distension de l'iris (séclusion pupillaire).

Le tissu de l'iris atrophique est d'ordinaire modifié dans sa consistance ; il a perdu sa souplesse, son élasticité, sa solidité. Ce fait explique les difficultés que l'on éprouve à pratiquer des iridectomies dans les iris malades et atrophiés.

Etiologie. — L'iritis, apparaît à toutes les époques de la syphilis, dans la syphilis acquise aussi bien que dans la syphilis héréditaire, chez les adultes comme chez les enfants, à tous les âges, chez les sujets qui présentent d'autres lésions syphilitiques aussi bien que chez des syphilitiques sans autres manifestations. Néanmoins, c'est dans la première année de la syphilis acquise et chez les sujets de 20 à 40 ans, qu'on la rencontre le plus souvent.

Sa fréquence est très grande. Elle n'occupe pas, actuellement, dans l'esprit des ophtalmologistes la place importante qu'elle

mérite, et, les statistiques publiées jusqu'à ce jour, sur sa fréquence, sont certainement au-dessous de la vérité.

L'iritis, est si souvent une manifestation de la syphilis qu'elle constitue, par elle-même, un signe de syphilis. C'est à la syphilis qu'il convient de donner la place illégitime qu'avait prise le « rhumatisme » dans la genèse de l'iritis.

Pronostic. — Les iritis très légères et de courte durée, peuvent guérir sans laisser de traces, autres que de petites adhérences ou de légères taches brunes, sans influence sur la vision.

L'iritis de moyenne intensité, laisse souvent des adhérences solides et des dépôts pupillaires, qui troublent modérément la vue et font baisser l'acuité visuelle.

Quand l'iritis est violente, la vision se trouve menacée par les adhérences étendues qui maintiennent la pupille rétrécie et par les exsudats qui ont vite fait d'obstruer un champ pupillaire étroit. Dans ce cas, l'acuité visuelle faiblit dans des proportions considérables, elle descend à **1/10, 1/100** ou moins encore.

Il en est tout autrement pour les iritis syphilitiques traitées. En règle générale, elles guérissent rapidement et sans trouble visuel. La forme la plus sérieuse est peut-être l'iritis torpide, qui récidive plus souvent que les autres et n'éprouve pas au même degré l'heureuse influence du traitement général.

La forme nodulaire est plus grave que la forme diffuse, mais guérit fort bien aussi par le traitement spécifique.

La coexistence d'une cyclite, d'une choroïdite, ou l'apparition d'un glaucome secondaire, sont des facteurs qui aggravent le pronostic.

Mais, en somme, l'iritis syphilitique, reconnue à temps, et bien traitée, est une maladie bénigne, si on la compare à certaines autres iritis, dont l'étiologie inconnue ne permet aucun traitement général efficace.

Traitement. — Il faut appliquer, immédiatement et en même temps, le traitement général et le traitement local. De la décision du médecin et de sa rapidité d'action dépendent, bien souvent, la conservation ou la perte de la vue.

Traitement général. — Il faut, séance tenante, sans perdre un seul jour, appliquer le traitement de la syphilis (V. p. 178).

Il faut recommander au malade un régime sobre, une alimen-

tation modérée, l'abstention de boissons alcooliques, le repos à la chambre. On conseille aussi les bains de pieds sinapisés et les cures de sudation. Mais ce ne sont là que des moyens thérapeutiques accessoires.

Traitement local. — Dans l'iritis, la pupille est étroite ; de la face antérieure et postérieure de l'iris, viennent des exsudats qui, collent le bord pupillaire à la face antérieure du cristallin et, en même temps, se déposent dans le champ pupillaire qu'ils obstruent (fig. 134 à 136). Bientôt, la pupille normale, si noire, si transparente, si mobile, se trouve remplacée par une pupille étroite, inextensible, obstruée par les exsudats, et empêchant le passage des rayons lumineux. L'œil est, pour ainsi dire, bouché par les exsudats.

Pour éviter cette oblitération pupillaire, il suffit, en général, d'appliquer à temps le traitement local, de *dilater la pupille.* Quand la pupille est dilatée, les exsudats peuvent se produire encore à la surface de l'iris écarté, mais ils sont loin du centre pupillaire par où passent les rayons lumineux, et ne troublent pas la vision.

La dilatation pupillaire, a donc pour but principal de dégager le centre pupillaire et d'en prévenir l'oblitération par les exsudats iriens. Elle met le centre pupillaire à l'abri, pendant le temps nécessaire à l'action du traitement général spécifique.

La dilatation pupillaire, a encore pour but de rompre les adhérences qui se sont déjà produites sur le pourtour pupillaire (la difficulté qu'éprouve l'iris à se rétracter est surtout en rapport avec l'étendue et l'ancienneté de ces adhérences). Enfin, il est possible aussi, que la dilatation pupillaire, en vidant les vaisseaux iriens, diminue la congestion de l'organe, et, en paralysant le sphincter, immobilise l'iris et l'oblige à un repos bienfaisant Quelle que soit l'explication, un fait existe, c'est la sédation fréquente à la suite de la dilatation pupillaire.

Le meilleur médicament pour dilater la pupille, c'est l'atropine. Dès le début de l'iritis, on instille, trois ou quatre fois le premier jour, quelques gouttes d'une solution d'atropine à 1 0/0. On continue ensuite une ou deux fois par jour. On ne diminue le nombre des instillations que si la pupille est largement dilatée. Il faut surveiller la dilatation, pour la maintenir.

Certains sujets supportent mal l'atropine qui donne aux uns une conjonctivite spéciale (conjonctivite atropinique) aux autres des

symptômes d'empoisonnement (sécheresse de la gorge, céphalées, vertiges, etc.). Dans ces conditions, il faudra remplacer l'atropine, par la duboisine (sulfate neutre à 1/2 0/0), ou par la scolpolamine (bromhydrate à 1/2 0/0).

L'association à l'atropine de certains médicaments peut augmenter son effet ou y ajouter une action utile.

La cocaïne, facilite l'absorption de l'atropine, aide à la dilatation pupillaire, calme l'irritation et les douleurs de l'œil (chlorhydrate de cocaïne à 2 0/0). L'adrénaline, décongestionne l'œil, facilite l'absorption de l'atropine et aide la mydriase (chlorhydrate d'adrénaline à 1/1000e, XX gouttes pour 10 gr.).

La dionine, calme les douleurs et a souvent un heureux effet, encore mal expliqué, sur l'évolution de certaines inflammations de l'œil (1 ou 2 0/0).

La cocaïne ou la dionine, peuvent s'associer, dans la même formule, avec l'atropine.

Si, dans les fortes congestions de l'œil, on veut prescrire l'adrénaline, il vaut mieux l'employer avant l'atropine et n'instiller celle-ci qu'après avoir obtenu la décongestion de l'œil.

Contre-indications de l'atropine. — L'atropine peut avoir, sur certaines formes rares d'iritis, une influence désastreuse. Certaines iritis, et particulièrement celles qui s'accompagnent de cyclite (irido-cyclite), peuvent présenter des phénomènes d'hypertension, de glaucome (V. Cyclite).

L'atropine peut alors produire une poussée glaucomateuse, susceptible d'entraîner, en quelques jours, la perte définitive de la vision. Il convient, pour ces formes d'iritis, de remplacer l'atropine par un myotique comme l'éserine ou la pilocarpine. Il y a donc des iritis, des irido-cyclites, qui, contre la règle générale, doivent être traitées, non par les mydriatiques, mais par les myotiques. Par suite, il importe en présence d'une irido-cyclite, de penser aux cas anormaux, et de ne pas prescrire l'atropine avant de s'être assuré qu'il n'existe aucune hypertension intraoculaire.

Quelquefois, l'hypertension n'est pas manifeste au premier examen ; mais, plus tard, après l'instillation d'atropine, l'œil va plus mal, la vue se trouble, l'hypertension apparait très nette. Il ne suffit donc pas d'examiner l'œil avant l'institution du traitement, il faut encore le surveiller au cours du traitement et se tenir prêt à remplacer l'atropine par la pilocarpine.

Au traitement principal, il est, quelquefois, utile d'associer les

compresses humides chaudes, qui calment les douleurs (3 ou 4 fois par jour pendant 10 minutes) ; les émissions sanguines à la tempe, également calmantes (sangsues, ventouses de Heurteloup). Si les douleurs sont vives, on prescrit des analgésiques : antipyrine, aspirine, pyramidon, véronal, luminal. Il faut éviter la lumière vive, se tenir dans un endroit sombre, et porter des verres fumés.

IRITIS BLENNORRHAGIQUE

L'iritis blennorrhagique, revêt la forme de l'iritis diffuse aiguë. Les phénomènes réactionnels sont très accusés, et les douleurs vives. Elle ne prend jamais l'allure tranquille de l'iritis syphilitique torpide. Malgré l'acuité de la réaction, elle guérit en général très bien, en 2 ou 3 semaines, sans laisser de troubles visuels. Il peut se produire de l'hypopion, un hypopion passager, qui n'aggrave pas le pronostic.

Il n'apparaît pas, en général, pendant la période aiguë de l'infection génito-urinaire, mais plutôt dans le décours, vers la fin de la maladie, quand l'écoulement faiblit ou disparaît. Souvent, l'iritis survient en même temps que les localisations articulaires, et ce fait explique pourquoi beaucoup d'iritis gonococciques ont été regardées comme des iritis rhumatismales. Elle peut également apparaître au cours de l'infection blennorrhagique chronique (urétrale, vaginale, utérine) ; beaucoup d'iritis dites métritiques ne sont, très probablement, que des iritis blennorrhagiques gonococciques.

La tendance aux récidives est une de ses caractéristiques ; l'iritis peut revenir, non seulement à l'occasion d'une nouvelle infection ou d'une recrudescence infectieuse, mais même en dehors d'elles, chez un ancien blennorrhagique. Il semble que l'infection gonococcique puisse persister longtemps après disparition des phénomènes locaux génito-urinaires. Autrement dit, une iritis survenant chez un ancien blennorrhagique, en dehors de toute manifestation actuelle génito-urinaire, peut être une iritis gonococcique aussi bien que celle qui survient à la fin de l'écoulement. Mais, pour justifier un diagnostic semblable, il ne suffit pas que le malade soit un ancien blennorrhagique, il faut, qu'une première fois, au cours ou au décours d'un écoulement blennorrhagique, il ait été atteint d'une iritis gonococcique.

IRITIS RHUMATISMALE

L'iritis rhumatismale est une affection fort mal définie, aussi imprécise, en ophtalmologie, que l'est, en médecine générale, le « rhumatisme » lui-même.

Sous la dénomination de rhumatisme, on comprend encore des affections diverses, très différentes les unes des autres.

La plupart des affections « rhumatismales », ont bien, comme caractère commun, d'atteindre les articulations, mais diffèrent nettement par leur étiologie. C'est ainsi qu'on trouve, groupées ensemble sous un même nom, des affections aussi dissemblables que le rhumatisme articulaire aigu franc, les rhumatismes chroniques, les rhumatismes infectieux de la blennorrhagie, de la scarlatine, de la dysenterie, des oreilllons, etc .. Bien plus, certaines affections, réunies sous le nom de « rhumatisme abarticulaire », n'ont même plus entre elles ce lien commun de la localisation aux jointures.

Sous le nom de « rhumatisme articulaire », on réunissait déjà une multitude d'affections articulaires très diverses ; le « rhumatisme abarticulaire » donne plus de liberté encore ; il permet d'introduire, pour ainsi dire, tout ce qu'on veut, dans le groupe disparate des affections rhumatismales.

Les médecins en ont largement profité, il faut bien le reconnaître ; le « rhumatisme », est devenu le grand asile des maladies indéterminées.

On conçoit que, dans ces conditions, le qualificatif « rhumatisme », donné à une affection oculaire et à l'iritis en particulier, ne soit pas suffisant pour préciser la nature véritable de la maladie.

L'iritis rhumatismale, occupe, en pathologie oculaire, une place usurpée, qu'elle ne mérite pas.

Suivant en cela l'exemple des médecins, les oculistes ont donné le nom d'iritis rhumatismale, d'abord aux iritis survenant au cours d'affections articulaires ; puis, avec une étonnante facilité, ils se sont laissés aller à considérer comme d'origine rhumatismale celles qui survenaient en dehors de toute manifestation articulaire, lorsqu'une autre cause, comme la syphilis, la tuberculose, une maladie infectieuse, ne s'imposait pas à leur attention. L'iritis rhumatismale est, ainsi, devenue prépondérante ; son domaine s'est étendu aux dépens des iritis syphilitiques, des iritis blennorrhagiques et d'un certain nombre d'iritis dont l'origine nous échappe

encore. Certains soutiennent même, par exemple, que la « diathèse rhumatismale » est nécessaire pour que la syphilis puisse donner une iritis.

Ce n'est pas là une bonne façon d'envisager et de comprendre l'iritis rhumatismale.

Un fait est bien établi. C'est que l'iritis semble se rencontrer, avec fréquence, dans les maladies qui atteignent les articulations. Les agents, infectieux ou toxiques, qui atteignent les synoviales, touchent volontiers aussi l'iris. Il existe, si l'on veut, des *iritis arthropathiques*.

Je ne dis pas une « iritis arthropathique », parce que les maladies les plus variées peuvent être en cause dans la production des arthropathies et des iritis concomitantes. Cette dénomination d' « iritis arthropathiques » ne désigne pas une variété spéciale d'iritis, elle ne fait qu'indiquer, au contraire, un caractère commun à un grand nombre de variétés d'iritis : la coexistence de lésions articulaires. Mais, elle vaut mieux que la dénomination d' « iritis rhumatismale », qui était appliquée à une variété déterminée d'iritis due au « rhumatisme », à la « diathèse rhumatismale », tels qu'on les entend aujourd'hui en médecine.

L'observation, méticuleuse et sans parti pris, des malades atteints d'iritis, vient d'ailleurs démontrer la fausseté des conceptions étiologiques qui font jouer au « rhumatisme » et à la « diathèse rhumatismale » un rôle prépondérant dans la genèse de l'iritis.

Beaucoup d'affections dites rhumatismales, ont une autre origine (syphilitique, blennorrhagique ou autre), souvent retrouvée par celui qui n'est pas obnubilé par l'idée vieillie du rhumatisme en tout et partout.

Il est vrai que plusieurs iritis dites « rhumatismales » ne retrouvent pas leurs causes dans les maladies générales actuellement connues ; mais, elles ne méritent pas non plus le nom de « rhumatisme », sous le seul prétexte que leur nature véritable n'est pas encore déterminée.

Un autre fait devrait suffire, à lui seul, pour dissiper nos idées fausses sur l'importance de l'iritis rhumatismale. C'est la fréquence comparée de l'iritis dans le « rhumatisme articulaire » et dans certaines autres affections, comme la syphilis et la blennorrhagie.

L'iritis rhumatismale, mise au premier rang dans les anciens traités, est, en réalité, extrêmement rare, si même elle existe, dans le

type classique du rhumatisme véritable, le rhumatisme articulaire aigu franc. Les rhumatismes articulaires aigus dans lesquels on la rencontre, sont, presque toujours, accompagnés d'un écoulement blennorrhagique.

Au contraire l'iritis se voit, bien plus souvent, dans les rhumatismes articulaires chroniques, ou, pour mieux dire, dans les arthropathies chroniques, au nombre desquelles se retrouvent, très fréquemment, des arthropathies syphilitiques.

En somme, si l'on veut comparer la fréquence proportionnelle des diverses maladies générales susceptibles de produire en même temps des arthropathies et de l'iritis, on trouve que le « rhumatisme vrai » est loin d'occuper les premiers rangs. La place qu'on lui donnait autrefois se trouve peu à peu reprise par la blennorrhagie, la syphilis et d'autres affections encore mal connues, qui, elles aussi, produisent, en même temps que des iritis, des arthropathies aiguës ou chroniques.

Ce qu'il faut retenir de toute cette discussion, c'est que l'importance de l'iritis rhumatismale a été très exagérée, et qu'on doit se garder (sans chercher ailleurs), d'attribuer au « rhumatisme », à la « diathèse rhumatismale », les iritis dont on ne retrouve pas immédiatement la cause.

Ce qu'il faut retenir encore, c'est la coexistence fréquente des iritis et des arthropathies, l'atteinte simultanée des synoviales et de l'iris. Il semble que les infections qui aiment les synoviales aient, en même temps, une prédilection pour l'iris.

Mais, c'est là tout ce qu'on peut conclure ; car il serait illogique de vouloir constituer, sous le nom d' « iritis arthropathiques », une entité morbide, puisque ces iritis apparaissent sous les influences étiologiques les plus variées.

Quant aux iritis de cause indéterminée, qui surviennent en dehors de toute manifestation articulaire, l'habitude incompréhensible qu'on a prise de les classer dans le « rhumatisme » relève de la fantaisie pure.

Il vaut mieux, quand on ne retrouve pas la cause d'une iritis, ne lui donner aucun nom que de l'appeler sans raison « iritis rhumatismale ».

IRITIS TUBERCULEUSE

L'iritis tuberculeuse, est une forme peu fréquente de l'infection irienne ; on ne la rencontre que d'une façon exceptionnelle, puis-

que le nombre de cas authentiques publiés ne s'élève guère à plus d'une centaine. Il importe de tenir compte de cette rareté, quand on hésite entre une iritis tuberculeuse et une iritis spécifique.

Symptômes. — Elle peut se présenter sous divers aspects cliniques.

1° *Forme diffuse.* — C'est une infiltration diffuse de l'iris, sans lésions nodulaires apparentes, semblable à la forme diffuse de l'iritis syphilitique, dont il est d'ailleurs difficile de la distinguer au début de son évolution. C'est seulement plus tard, que la persistance et l'aggravation du mal, l'apparition de lésions nodulaires volumineuses, et l'inefficacité du traitement font penser à la tuberculose. Les phénomènes réactionnels sont, en général, peu accusés.

2° *Forme miliaire.* — Elle est caractérisée par l'apparition sur l'iris, souvent sur les deux iris, de tout petits nodules miliaires de couleur grise ou jaune. Ce sont de véritables petites granulations tuberculeuses.

La réaction est très légère, l'évolution lente et indolore. Cette absence de douleur est un signe de valeur, mais il ne présente pas, bien entendu, une valeur absolue.

Cette forme de l'iritis tuberculeuse est, d'ordinaire, accompagnée d'autres localisations bacillaires dans les méninges ou ailleurs. L'évolution des lésions iriennes n'est pas, en général, complète. Toutefois, si la mort ne survient pas, les granulations miliaires peuvent se ramollir et laisser tomber dans la chambre antérieure leur contenu caséeux (hypopion).

Dans certains cas, on aurait vu ces granulations se résorber et disparaître

Il ne faut d'ailleurs pas croire que les iritis tuberculeuses soient incurables. La règle, c'est qu'elles ne guérissent pas, mais elles peuvent guérir dans des cas exceptionnels. La guérison d'une affection irienne ne constitue donc pas une preuve absolue contre la nature tuberculeuse de l'iritis.

3° *Forme nodulaire.* — En un point de l'iris plus ou moins enflammé, apparaissent une ou deux saillies nodulaires, qui augmentent lentement de volume. Ce sont deux véritables tubercules.

Au début, ils ressemblent absolument aux gommes syphilitiques de l'iris, et la distinction ne peut être établie que par l'évolution ultérieure des lésions.

Bientôt, les nodules s'ouvrent et laissent tomber, dans l'humeur aqueuse, une substance jaune, caséeuse, qui, en s'accumulant dans les parties déclives de la chambre antérieure, forme un hypopion.

Le nodule ulcéré continue à augmenter de volume, il bourgeonne, et forme un véritable champignon, qui vient prendre contact avec la face postérieure de la cornée. A ce niveau, la cornée s'opacifie, devient le siège d'une infiltration interstitielle. Mais, bientôt, elle se perfore ; le tubercule s'est fait jour au dehors et il évacue des masses caséeuses. Il se produit une ulcération extensive à la surface du globe et dans la conjonctive ; ou bien. sur la cornée ulcérée, se développent de nouveaux nodules tuberculeux, fongueux et végétants.

Dans certains cas, l'infiltration de la cornée prend une plus grande importance symptomatique. Peu de temps après l'apparition des tubercules iriens, on la voit s'infiltrer, d'abord au voisinage du tubercule, puis de proche en proche, jusqu'à ce que l'infiltration ait gagné une grande partie ou la totalité de la cornée. C'est une véritable kératite interstitielle tuberculeuse. Mais, son existence ne modifie en rien l'évolution ultérieure du tubercule irien, qui, bientôt, perfore la cornée et se fait jour au dehors.

L'évolution de ces graves lésions se fait sans réaction vive du côté du globe oculaire. Il y a même contraste entre la gravité des lésions et le peu d'intensité de la réaction. Les douleurs, la photophobie, l'injection du globe, sont modérées ou presque nulles.

La vision est fortement compromise dès le début et rapidement abolie dans la suite.

L'évolution de la tuberculose irienne est toujours lente. Plusieurs mois sont nécessaires pour que le tubercule irien atteigne la cornée et la perfore. La guérison, comme je l'ai dit, n'est pas impossible, mais très rare.

Le corps ciliaire est souvent pris en même temps que l'iris. Quelquefois même, l'iritis n'est que le résultat de l'extension de lésions qui ont débuté dans la choroïde et la rétine, au pôle postérieur de l'œil.

Pronostic. — Il est grave pour l'œil, parce que, dans la plupart des cas, on doit, quand la vision est perdue, recourir à l'énucléation. Rarement, une fois sur cinq, on peut conserver le globe, mais, dans ce cas, la vision est perdue ou très affaiblie.

Il est sérieux au point de vue vital. La tuberculose irienne est

toujours d'origine endogène ; elle témoigne de l'existence, dans le sang, de bacilles tuberculeux, qui ont pu ou peuvent encore se localiser ailleurs et en particulier dans les méninges. C'est ce qui arrive d'ordinaire chez les enfants. Les adultes, déjà moins frappés par la tuberculose irienne, sont aussi moins exposés aux lésions méningées.

La forme miliaire bilatérale est la plus menaçante pour la vie ; la localisation méningée simultanée est de règle.

Etiologie. — L'iritis tuberculeuse a une origine endogène ; l'agent infectieux vient à l'iris par la voie sanguine et il provient d'un foyer tuberculeux, connu ou inconnu, situé dans un point variable de l'organisme (poumon, intestin, rein, ganglions). Il est plus fréquent chez les enfants que chez les adultes, et surtout avant la 10e année.

Diagnostic. — Le diagnostic d'iritis tuberculeuse n'est pas souvent possible, du moins au début, avec les seules lésions objectives. Seule, la forme miliaire présente un aspect assez particulier pour éveiller l'idée de tuberculose.

Le défaut de proportion entre l'importance des lésions et l'intensité de la réaction, est aussi un caractère assez spécial de l'iritis tuberculeuse, mais auquel on ne saurait se fier absolument.

La coexistence de lésions tuberculeuses dans d'autres régions de l'organisme, est aussi une importante constatation dont il faut tenir compte, mais, elle a seulement pour résultat d'augmenter les probabilités en faveur de la tuberculose, sans donner aucune certitude.

La plupart du temps, c'est entre syphilis et tuberculose qu'il faudra faire le diagnostic. Dans ce cas, il importe de se rappeler la fréquence de l'iritis syphilitique et la rareté de l'iritis tuberculeuse. S'il y a doute, c'est un *devoir absolu* pour le médecin de considérer l'iritis comme syphilitique et de faire l'essai du traitement spécifique.

Si les moyens de diagnostic actuels pour déceler la tuberculose oculaire étaient faciles, rapides, et sûrs, je parlerais autrement. Mais, ces moyens de diagnostic, qui sont l'épreuve à la tuberculine et l'inoculation de l'humeur aqueuse, ne remplissent pas ces conditions. Il faut les employer, c'est entendu ; mais, leur emploi ne doit pas servir de prétexte pour retarder l'application

du traitement spécifique. En même temps qu'on fait le traitement spécifique, ou mieux, un peu plus tard, quand on a (ce qui est rare), constaté l'inefficacité du traitement spécifique, on recherche la nature tuberculeuse de l'iritis par l'épreuve à la tuberculine et l'inoculation de l'humeur aqueuse.

L'iritis sporotrichosique, dont on a donné quelques exemples, peut aussi simuler l'iritis tuberculeuse. Le diagnostic se fait par la coexistence d'autres lésions sporotrichosiques et, au besoin, par l'essai du traitement ioduré.

En tout cas, on n'a pas le droit d'enlever un œil soupçonné de tuberculose, sans avoir, préalablement, fait l'essai du traitement spécifique et du traitement ioduré.

Réaction a la tuberculine. — On injecte une très petite quantité de tuberculine (un à deux dixièmes de milligramme). Si, dans la journée qui suit l'injection, il se produit une élévation de température de plus d'un degré, et si, en même temps, survient une réaction locale (rougeur plus accentuée du globe), on peut admettre la nature tuberculeuse des lésions oculaires. Mais, il est indispensable pour cela, qu'une réaction locale se produise en même temps que la réaction générale.

Inoculation de l'humeur aqueuse. — Pour prélever l'humeur aqueuse, on se sert d'un tube en verre dont l'axe est occupé par un conduit capillaire dilaté en ampoule au voisinage de son extrémité supérieure. Une aiguille d'acier, fine et acérée, est adaptée à l'extrémité de l'appareil. L'œil étant anesthésié à la cocaïne, on fait pénétrer l'aiguille dans la chambre antérieure Immédiatement, l'humeur aqueuse monte dans le tube capillaire et s'accumule dans la dilatation ampullaire. Cette humeur aqueuse est ensuite inoculée sous la peau d'un cobaye.

Si le résultat de l'inoculation est positif, on en conclut que la lésion du globe est tuberculeuse : mais, le résultat négatif ne permet pas de rejeter toute idée de tuberculose. Le bacille tuberculeux peut exister dans une lésion tuberculeuse de l'iris et ne pas avoir pénétré dans l'humeur aqueuse.

Traitement. — La tuberculose de l'iris ne comporte pas un traitement différent de celui qu'on applique à la tuberculose en

général : le repos, les cures d'air, les régimes alimentaires reconstituants.

Les essais qu'on a faits de traitement par la tuberculine n'ont pas donné de résultats bien encourageants.

Cependant, il ne faut pas, de parti pris, détourner son attention des tentatives qui sont faites dans cet ordre thérapeutique. On est en droit d'espérer, bientôt, des résultats plus heureux.

Le traitement local est celui de l'iritis en général ; cependant, à une période avancée, il devient inutile de prescrire les instillations d'atropine.

Enfin, dans la plupart des cas, il faut envisager la question de l'énucléation. Aux débuts de l'iritis, il ne convient jamais d'enlever l'œil ; mais, si les lésions sont étendues, si la vision est perdue, si la cornée est perforée, il faut pratiquer l'énucléation. On se débarrasse ainsi d'un débris d'organe, inutile, douloureux, et dangereux.

IRITIS PNEUMOCOCCIQUE

Au cours de certaines septicémies pneumococciques, consécutives à une angine, à une infection utérine, à une infection pulmonaire (bronchite, pneumonie), on peut voir survenir des iritis aiguës avec réaction vive, quelquefois violente. Les douleurs et la photophobie sont très accentuées. Des symptômes généraux existent souvent (frissons, fièvre, insomnie), quelquefois très accentués. En même temps, un exsudat abondant couvre la pupille d'un voile grisâtre, et trouble la vision. Quand la pupille se dilate sous l'action de l'atropine et que le bord de l'iris s'écarte, on voit un disque central, formé par l'exsudat, s'entourer d'un anneau noir et transparent.

Malgré sa grande intensité, l'iritis pneumococcique n'a pas de conséquences graves. La guérison survient en une quinzaine de jours ; l'exsudat se résorbe et la vue revient.

Cette variété d'iritis est assez bien caractérisée par la réaction inflammatoire très vive, l'exsudation fibrineuse abondante, suivies de guérison complète.

L'iritis pneumococcique est assez rare, elle ne se présente que de loin en loin à l'observation du clinicien.

IRITIS SPOROTRICHOSIQUE

Quelques iritis ont déjà été constatées au cours de l'infection sporotrichosique. Le petit nombre d'observations ne permet pas encore d'en faire une étude clinique précise. Dans les cas observés, l'iritis se présentait sous la forme nodulaire, avec l'aspect de l'iritis gommeuse syphilitique et des phénomènes réactionnels analogues.

Il existait toujours, en même temps que l'iritis, des lésions cutanées, ouvertes ou fermées, dans lesquelles on constatait la présence du *Sporotrichum Beurmanni*.

Le traitement local est le même que celui de toute autre variété d'iritis ; comme traitement général, il faut prescrire l'iodure de potassium à la dose de 2 à 4 grammes par jour.

IRITIS LÉPREUSE

L'iritis lépreuse est fréquente au cours de la lèpre, et, si on ne la rencontre que rarement dans nos régions, c'est que les lépreux ne s'y trouvent qu'en très petit nombre.

Symptômes. — Ils ne diffèrent pas de ceux qui caractérisent les iritis syphilitique et tuberculeuse. Ses formes cliniques ont même une grande ressemblance avec celles de la tuberculose de l'iris. On peut, comme pour cette dernière, distinguer : une *forme diffuse*, dans laquelle l'iris est pris dans toute son étendue ; une *forme miliaire*, caractérisée par l'apparition de fines granulations grisâtres ; une *forme nodulaire*, avec gros nodules isolés ressemblant aux gros tubercules ou aux gommes de l'iris.

L'intensité de la réaction est variable. Souvent nulle dans la forme miliaire, elle existe toujours dans les formes diffuse et nodulaire.

Ce n'est d'ailleurs pas par les caractères des lésions iriennes qu'on fait le diagnostic, mais par la constatation, en général très facile, d'autres manifestations lépreuses.

Lésions. — On retrouve dans l'iris, et, presque toujours, dans la région ciliaire, les lésions habituelles de la lèpre, une infiltration cellulaire et des bacilles en abondance.

Pronostic. — La gravité de cette iritis vient de l'absence de traitement général efficace. Des poussées d'iritis peuvent guérir complètement, mais, très souvent, de nouvelles poussées surviennent et finissent par produire des synéchies étendues ou une obstruction pupillaire. Dans la forme nodulaire, de gros lépromes peuvent, comme dans la tuberculose, perforer la coque oculaire et détruire le globe. Les lésions étendues de la région ciliaire peuvent altérer le globe oculaire et en amener le ramollissement et l'atrophie.

Traitement. — Le traitement général de la lèpre paraît sans efficacité. Localement, on agira comme dans les autres variétés d'iritis. La séclusion pupillaire étant une complication fréquente, il sera souvent nécessaire de recourir à l'iridectomie.

IRITIS DE CAUSE INDÉTERMINÉE

La classification étiologique qui précède ne comprend pas toutes les variétés d'iritis qui peuvent se présenter. Le plus grand nombre des iritis rentrent dans ces groupes étiologiques ; mais, d'autres ont une origine différente encore indéterminée. Il faut donc, en présence d'une iritis, dont on ne retrouve pas l'origine parmi les causes habituelles et connues, rechercher ailleurs un trouble de l'état général ou une affection locale qui puissent en expliquer l'existence. Mais, il convient d'agir avec une grande prudence d'interprétation, et de n'établir qu'à bon escient un lien de causalité entre la maladie constatée et l'iritis. Il ne faudra le faire, en tout cas, qu'après avoir éliminé soigneusement les causes habituelles d'iritis et en particulier la plus fréquente, la syphilis.

NÉOFORMATIONS IRIENNES

KYSTES DE L'IRIS

Les kystes de l'iris sont des affections rares mais non exceptionnelles. Ils sont intéressants par leur variété étiologique et le mécanisme souvent complexe de leur production.

Kyste perlé de l'iris.

Le kyste perlé de l'iris succède toujours à un traumatisme, une plaie pénétrante du globe. Il résulte de l'introduction dans l'œil et dans l'iris, au moment de la blessure, d'un cil, d'une parcelle de conjonctive, ou d'épithélium cornéen. Ces particules épidermiques s'implantent dans l'iris, prolifèrent, et produisent le kyste perlé. Cette origine des kystes perlés a été démontrée par les constatations cliniques (existence constante de plaies perforantes, présence fréquente de cils dans le kyste) et par l'expérimentation qui a permis de greffer sur l'iris de lapin des lambeaux épithéliaux cornéens et conjonctivaux. Le kyste perlé est une véritable inclusion épithéliale dans l'iris.

Les parois du kyste sont formées par le tissu même de l'iris et tapissées intérieurement par un épithélium. A l'intérieur du kyste, se trouve une substance assez épaisse, analogue à la graisse, et qui semble formée par les cellules épithéliales de la paroi du kyste, exfoliées et en dégénérescence graisseuse.

Ce kyste, forme, à la surface de l'iris, une petite masse, blanchâtre, nacrée comme une perle, qui grossit lentement et peut occuper une grande partie de la chambre antérieure. A la loupe, on voit quelquefois un cil, dont la pénétration dans l'œil a été l'origine du kyste.

Il existe, en même temps, les traces d'une ancienne plaie pénétrante du globe, les kystes ne se développant, en général, qu'un long temps après le traumatisme.

L'évolution du kyste se fait sans réaction, pendant une longue période ; mais, s'il devient volumineux, on voit survenir des phénomènes réactionnels qui peuvent entraîner la perte de l'œil.

Il vaut donc mieux, quand le kyste est petit et tranquille, en faire l'extirpation.

La ponction du kyste à l'aiguille, son incision simple suivie de l'évacuation de son contenu dans la chambre antérieure, sont des procédés qui peuvent réussir, mais qui ne sont guère à recommander.

Le mieux est d'enlever le kyste. A la périphérie de la cornée, on fait, à la pique, une incision, et, par cette incision, à l'aide d'une pince à iris ou à capsule, on va prendre le kyste. En général, on l'enlève avec facilité. Si le kyste ne vient pas seul et reste adhérent à l'iris, on sectionne l'iris avec les ciseaux.

Kystes séreux de l'iris.

Les kystes séreux, sont de petits nodules translucides, à parois très minces, occupant, presque toujours, la face antérieure de l'iris et faisant saillie dans la chambre antérieure. Ils augmentent lentement de volume, atteignent la cornée, et peuvent occuper la moitié ou plus encore de la chambre antérieure.

Le kyste, qui jusqu'alors avait évolué tranquillement, peut provoquer l'apparition de phénomènes réactionnels et en particulier du glaucome.

La plupart des kystes séreux sont d'origine traumatique comme les kystes perlés et résultent d'une inclusion épithéliale dans l'iris au moment d'une plaie perforante du globe.

Quelques uns cependant paraissent être spontanés; ils résulteraient de l'occlusion accidentelle des cryptes de la face antérieure de l'iris, ou d'autre chose.

Il faut les traiter de la même manière que les kystes perlés, par l'extirpation aussi complète que possible, avant l'apparition des complications.

La structure des kystes séreux ressemble à celle des kystes perlés : une paroi de tissu irien, tapissée intérieurement par un épithélium. Le contenu seul diffère ; il est séreux et paraît résulter de la sécrétion de l'épithélium.

L'anatomie pathologique des kystes séreux et des kystes perlés sert à établir l'origine des kystes traumatiques. L'absence d'épithélium à la surface de l'iris normal tend à démontrer qu'une inclusion épithéliale fut nécessaire au développement du kyste. Il est difficile de dire si l'inclusion s'est faite par apport direct

de la cornée à l'iris ou si elle résulte d'une prolifération partant des bords de la plaie et s'étendant progressivement vers l'iris.

Kystes dermoïdes.

Ce sont des affections exceptionnelles, puisque, d'après Lagrange, il n'en existe guère que deux cas authentiques (Lagrange, Prosenweig). Les kystes dermoïdes iriens présentaient une grande analogie d'aspect et de structure avec les kystes séreux par inclusion traumatique. Leur étiologie est la même que celle des dermoïdes en général.

Kystes à entozoaires.

Les kystes cysticerques sont bien plus rares que dans la rétine et le vitré. On n'en retrouve guère que 25 observations authentiques, et les descriptions données ont entre elles la plus grande analogie.

Sur l'iris, on voit une boule, une vésicule translucide qui présente en un point une saillie blanche demi-transparente. A certains moments, spontanément ou à la suite d'une légère pression sur le globe, au niveau du point blanchâtre le cysticerque fait saillie et sort son col et sa tête qu'il déploie à la façon des antennes du limaçon.

Les phénomènes réactionnels, à peu près nuls au début, apparaissent ensuite et provoquent l'apparition d'une iritis aiguë ou subaiguë. Le cysticerque doit être enlevé avant l'apparition de ces complications. On fait l'excision de la vésicule en même temps que des parties de l'iris qui lui sont adhérentes (V. Cysticerque du vitré).

SARCOMES DE L'IRIS

Les sarcomes de l'iris, en général pigmentés, se montrent, d'abord, sous l'aspect de taches brunes ou noires, qui apparaissent sur la face antérieure de l'iris et deviennent ensuite de petits nodules proéminant dans la chambre antérieure (fig. 139 et 140). Gros comme une tête d'épingle au début de leur évolution, ils peuvent atteindre le volume d'un cristallin, sans amener encore des troubles visuels ni des complications glaucomateuses. L'évolution du sarcome de l'iris est d'ailleurs sensiblement la même que celle du sarcome de la choroïde. A un moment donné, sur-

vient toujours une période de glaucome et l'abolition de la vision. Les dangers d'extension de la tumeur sont moindres cependant, en raison de sa situation antérieure loin du nerf optique, et de sa visibilité dès son apparition. Les sarcomes non pigmentés ou leucosarcomes sont plus rares.

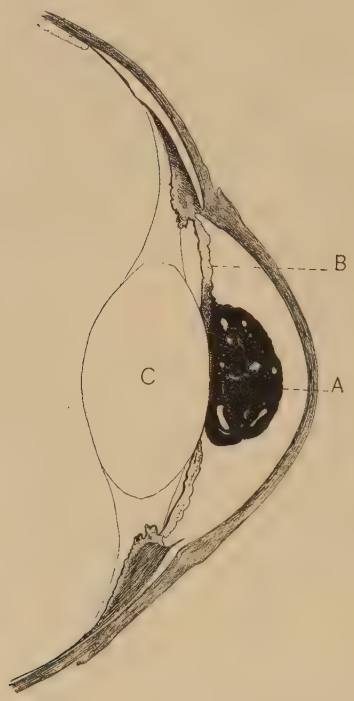

Fig. 139. — Sarcome mélanique de l'iris. A, la tumeur se continuant avec le tissu irien et reposant sur la face antérieure du cristallin ; B, iris ; C, cristallin.

Le seul traitement du sarcome de l'iris c'est l'énucléation du globe. Peut-être, tout à fait au début, quand le sarcome est tout petit, gros comme une tête d'épingle, pourrait-on essayer l'ablation de la tumeur en même temps qu'une large portion d'iris. Mais, dans ce cas, la sécurité pour l'avenir serait moins complète, et il y aurait davantage à craindre une récidive.

NÆVI PIGMENTAIRES OU MÉLANOMES

Les nævi pigmentaires ou mélanomes, sont de petites taches ou papules noirâtres, qui se montrent à la surface de l'iris, et quelquefois sur le bord pupillaire. Elles sont isolées ou nombreuses. La tache isolée peut être confondue avec le sarcome mélanique au début. Mais, l'évolution ne tarde pas à établir une différence entre le sarcome qui progresse assez vite et le nævus pigmentaire qui reste entièrement ou presque entièrement stationnaire. Il faut se méfier des nævi qui progressent et les exciser largement. Les nævi pigmentés, sont formés de cellules pigmentaires analogues à celles du tissu irien. Les mélanomes du bord pupillaire, se développent aux dépens de la couche de pigment rétinien qui tapisse la face postérieure et le bord de l'iris.

AUTRES FORMATIONS NODULAIRES DE L'IRIS

Les kystes, les sarcomes et les mélanomes, ne sont pas les seules formations nodulaires qu'on puisse observer à la surface de l'iris.

La *tuberculose*, la *syphilis*, la lèpre et probablement d'autres maladies infectieuses (sporotrichose...), peuvent produire, à la

Fig. 140. — Sarcome mélanique de l'iris. Une masse noire fait saillie dans la chambre antérieure. Il n'existe encore aucun trouble visuel. Le même que celui de la fig. 139.

surface de l'iris, des nodules isolés susceptibles, dans certaines circonstances, d'ailleurs rares, de ressembler aux tumeurs. Mais en général, les nodules tuberculeux, syphilitiques, etc., s'accompagnent de symptômes d'iritis. On peut encore voir apparaître sur l'iris, des nodules ou granulomes formés autour d'un corps étranger de l'iris. Ils sont constitués par des cellules embryonnaires et des vaisseaux de nouvelle formation.

CHAPITRE VIII

MALADIES DU CORPS CILIAIRE

CYCLITE

La cyclite ou inflammation de la région ciliaire, peut accompagner l'iritis ou la choroïdite, plus souvent l'iritis que la choroïdite.

Cependant, la cyclite peut exister, indépendante, sans lésion concomitante des parties antérieures (iris) ou postérieures (choroïde) du tractus uvéal.

La cyclite isolée ne se voit guère dans les inflammations très vives. Celles-ci, diffuses, atteignent l'iris et donnent des irido-cyclites. Elle se voit, au contraire, dans les inflammations modérées, qui, peu envahissantes, restent plus volontiers localisées à la région ciliaire.

La cyclite peut donc se présenter sous trois aspects cliniques différents : une cyclite torpide, une irido-cyclite subaiguë, une irido-cyclite aiguë.

Il vaut mieux, en se basant sur certains de leurs caractères cliniques, les dénommer : *Cyclite ponctuée* torpide ; *Irido-cyclite ponctuée* subaiguë ; *Irido-cyclite suppurée* aiguë.

Cette classification repose sur certains symptômes habituels dans les cyclites : l'apparition sur la face postérieure de la cornée de taches en pointillé ou l'existence de pus dans la chambre antérieure.

(1) Les traumatismes de la région ciliaire seront étudiés dans un chapitre spécial aux « Traumatismes du globe oculaire ».

A défaut de distinctions étiologiques, il vaut mieux classer les cyclites d'après leurs symptômes principaux que de leur donner des dénominations établies sur des conceptions théoriques (aquocapsulite, iritis séreuse, descemetite).

La cyclite peut certainement se présenter sous d'autres formes cliniques. Elle peut accompagner ou compliquer toutes les variétés d'iritis, et en particulier des iritis gommeuses syphilitiques ou tuberculeuses. Mais, dans ce cas, la cyclite ne fait que compliquer une iritis ; les symptômes ciliaires viennent s'adjoindre aux symptômes de l'iritis, pour constituer un ensemble symptomatique dans lequel l'iritis garde la part prépondérante (V. Iritis).

Je ne décris donc ici que les cyclites isolées ou les types d'irido-cyclites dans lesquels la cyclite occupe réellement la place principale.

Symptômes

Cyclite ponctuée torpide. — La cyclite isolée est une affection aux allures modérées, qui apparaît et évolue sans réaction inflammatoire vive, à tel point que les troubles visuels peuvent être les premiers symptômes qui attirent l'attention.

L'examen de l'œil à l'éclairage oblique, montre l'iris sous son aspect habituel. La pupille réagit bien, elle est de dimension normale ou un peu dilatée. Il n'y a pas d'exsudats dans le champ pupillaire.

Mais, en y regardant de près, on constate l'existence de *précipités* à la face postérieure de la cornée, symptôme caractéristique de la cyclite (fig. **141**, **142** et **143**).

Ces précipités se présentent sous l'aspect de petites taches, grises ou brunes, très fines, appliquées sur la face postérieure de la cornée.

Elles occupent une aire triangulaire dont la base correspond à la partie inférieure de la cornée et dont le sommet se dirige vers la pupille.

Les petites taches qui recouvrent cet espace, fines comme des pointes d'aiguilles en haut du côté de la pupille, sont souvent un peu plus grosses en bas au voisinage de la base du triangle. Quelquefois, elles deviennent assez volumineuses

et peuvent atteindre les dimensions d'une ou deux têtes d'épingle. Leur nombre est en raison inverse de leur volume. Les petites taches peuvent se montrer en si grand nombre que la face postérieure et inférieure de la cornée semble recouverte d'une fine poussière grise ou brune.

Fig. 141. — Cyclite. Précipité sur la face postérieure de la cornée, disposé en triangle. Les taches sont petites.

Souvent aussi, les précipités sont peu nombreux ; on ne trouve que quelques taches disséminées, dont la valeur séméiologique est néanmoins tout aussi grande.

Dans quelques cas, les précipités, très abondants, s'accumulent dans les parties déclives de la chambre antérieure, et forment un croissant d'hypopion, qui diffère de l'hypopion habituel par son volume moindre, sa forme pyramidale, sa consistance plus grande, grâce à laquelle il ne se désagrège pas dans les changements de position du globe.

Pour bien voir les précipités, il faut les regarder à l'éclairage oblique et au besoin avec le grossissement de la loupe. On constate que toutes les taches siègent sur le même plan, et reposent réellement sur la face postérieure de la cornée.



Fig. 142. — Cyclite. Précipité sur la face postérieure de la cornée. Disposition triangulaire. Les taches sont de dimensions différentes ; il en est de très grandes.

Quand on fait la ponction de la chambre anté-

rieure et qu'on évacue l'humeur aqueuse, celle-ci, en s'échappant, emporte en partie ou en totalité les précipités cornéens.

Ces taches sont formées de lymphocytes, agglomérés par la fibrine et fixés sur l'endothélium de Descemet (fig. 143 et 144). La teinte brune des taches tient à ce que les lymphocytes contiennent une certaine quantité de pigment ciliaire. Au niveau de ces taches, l'endothélium de Descemet manque ordinairement, les lymphocytes sont en contact direct avec la membrane de Descemet. Ils proviennent de la région ciliaire, et arrivent dans la chambre antérieure, directement s'ils viennent de la partie antérieure du corps ciliaire qui forme l'angle irido-cornéen, indirectement s'ils viennent, par la chambre postérieure et la pupille, d'une partie plus reculée du corps ciliaire.

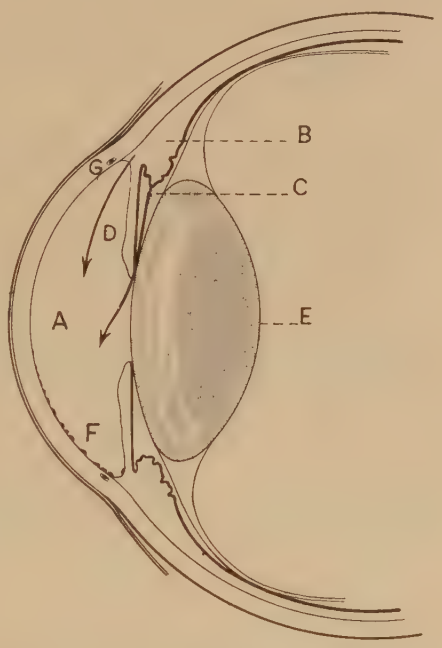

Fig. 143. — Cyclite. Précipités sur la face postérieure de la cornée Les flèches indiquent par quelle voie les précipités viennent de la région ciliaire dans la chambre antérieure. A, chambre antérieure ; B, corps ciliaire ; C, chambre postérieure ; D, iris ; E, cristallin ; F, précipité sur la face postérieure de la cornée ; G. canal de Schlemm.

La disposition triangulaire des précipités s'explique par les lois de la pesanteur. Les lymphocytes, provenant de la région ciliaire, sont d'abord suspendus dans l'humeur aqueuse. Les mouvements du globe les jettent sur la face postérieure de la cornée, le long de laquelle ils glissent et gagnent les parties déclives. Ce mécanisme explique aussi, pourquoi les plus gros précipités se trouvent en bas et les plus petits en haut vers le sommet du triangle.

Ces précipités, sont des exsudats du corps ciliaire, produits par la partie antérieure du corps ciliaire, celle qui borde la périphérie des chambres antérieure et postérieure de l'œil.

La partie postérieure du corps ciliaire, en rapport avec le vitré,

donne aussi des exsudats, mais ils sont jetés dans le corps vitré, où ils forment de petits corps flottants, souvent perceptibles à l'ophtalmoscope. Ces opacités du corps vitré, déjà moins fréquentes et plus difficiles à voir que les précipités antérieurs, sont aussi moins remarquées par l'oculiste. Ils ont cependant une grande part dans la production du trouble visuel.

La réaction inflammatoire, quelquefois nulle, est, en général, peu accentuée ; il existe une légère injection périkératique, un peu de photophobie et de larmoiement La douleur est légère ou insignifiante ; elle peut même ne se manifester qu'à la pression sur le globe au niveau de la région ciliaire. Le trouble visuel est variable ; il dépend de l'abondance et de la position des précipités cornéens et des opacités du vitré.

Les complications sont fréquentes ; elles résultent de modifications dans la tension du globe. L'hypertension, peut apparaître, au milieu de phénomènes réactionnels assez vifs, sous l'aspect du glaucome aigu, ou se développer insidieusement, sous la forme du glaucome secondaire subaigu ou chronique.

Une recrudescence de l'inflammation, et une diminution de la vision, peuvent marquer l'apparition du glaucome secondaire. Mais, c'est une mauvaise méthode que d'attendre ces symptômes pour rechercher le glaucome. Il faut y penser toujours, dans chaque cas de cyclite, et, de parti pris, rechercher l'existence de l'hypertension. Le tonomètre rend de grands services au cours des cyclites ; il ne constate pas seulement le glaucome franchement installé, mais encore, il découvre, dès le début, un glaucome qui commence insidieusement et ne se manifeste que par une légère hypertension.

L'hypotension, se voit moins souvent au cours de la cyclite ; elle est passagère ; l'œil redevient normal à la guérison ; on peut même, voir des périodes d'hypertension succéder à des crises d'hypotension du globe ou alterner entre elles.

Dans quelques cyclites ou irido-cyclites graves avec atteinte profonde du corps ciliaire, l'hypotension reste définitive, les membranes intraoculaires s'altèrent et se détruisent, l'œil s'atrophie, devient plus petit, passe à un état de destruction, auquel on donne le nom de phtisie du globe.

Irido-cyclite subaiguë. — Dans la cyclite subaiguë l'infection n'est pas exclusivement localisée à la région ciliaire, elle atteint en

même temps le corps ciliaire et l'iris (irido-cyclite). Elle est, à la fois, plus vive et plus étendue que dans la cyclite isolée torpide.

Son aspect clinique est formé par la réunion des symptômes de l'iritis et de la cyclite.

Par suite de l'iritis, l'aspect de l'iris change, la pupille se déforme et perd la netteté de ses bords, le champ pupillaire se trouble et se couvre d'exsudats, des adhérences se développent entre le bord pupillaire et la face antérieure du cristallin (voir Iritis, p. **304**).

La cyclite, donne toute une série de symptômes qui modifient l'aspect de l'œil, augmentent la réaction et aggravent les troubles visuels.

Souvent, on retrouvre les *précipités cornéens* qui caractérisent la cyclite isolée torpide ; ils prouvent qu'une cyclite existe, certainement, en même temps que l'iritis.

La réaction est assez vive. Il existe une injection périkératique très nette, de la photophobie, un peu de larmoiement, quelquefois même, dans les cas accentués, une légère tuméfaction de la conjonctive bulbaire et de la paupière.

L'œil est douloureux, spontanément et à la pression. La douleur spontanée siège dans le globe même ou dans le front autour de l'œil. La douleur provoquée s'obtient lorsqu'on exerce une légère pression sur la région ciliaire.

La vision est trouble et l'acuité visuelle très diminuée. Ce trouble visuel est dû aux dépôts iriens dans le champ pupillaire, aux exsudats ciliaires dans la chambre antérieure, la chambre postérieure et le corps vitré.

Les exsudats dans la chambre antérieure, qui proviennent directement de l'angle irido-cornéen ou de la périphérie de la chambre postérieure en passant à travers la pupille, se déposent à la face postérieure de la cornée où ils forment les précipités caractéristiques de la cyclite. C'est la constatation de ces précipités cornéens qui permet d'affirmer, alors même que les autres symptômes de cyclite sont peu accentués, la participation du corps ciliaire. Il faut toujours en rechercher l'existence.

Dans les cas accentués ou intenses, il se forme, dans l'angle irien, des masses spongieuses exsudatives.

On peut aussi observer, dans les parties déclives de la chambre antérieure, un exsudat fibrineux grisâtre, ressemblant à l'hypopion, mais qui en diffère cependant, par sa forme quelquefois pyramidale, par sa consistance plus

ferme, par l'absence de déplacement dans les mouvements de l'œil et les changements de position de la tête. C'est encore dans les formes graves que des exsudations abondantes se produisent dans la chambre postérieure entre la face postérieure de l'iris et la face antérieure du cristallin (fig. 145 et 146). Ces exsudats fibrineux, en s'organisant, font adhérer, non seulement le bord de l'iris, mais toute la face postérieure de l'iris à la face antérieure du cristallin. Il se produit une adhérence totale, une *synéchie postérieure totale*, très différente de la synéchie postérieure annulaire ou séclusion pupillaire.

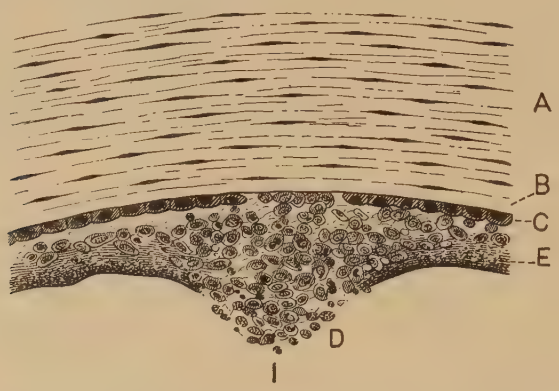

Fig. 144. — Cyclite. Précipités sur la face postérieure de la cornée. A, lames du tissu propre de la cornée ; B, membrane de Descemet ; C, endothélium ; D, précipité formé de cellules et d'une certaine quantité de pigment. A son niveau l'endothélium manque. E, la cornée, en dehors des précipités, garde son endothélium, mais présente encore des globules blancs et de la fibrine.

Dans la séclusion pupillaire, la chambre antérieure diminue de profondeur ; l'iris est refoulé en avant par l'humeur aqueuse accumulée dans la chambre postérieure. Dans la synéchie postérieure totale, la chambre antérieure garde ses dimensions et l'iris reste plat, retenu par ses adhérences à la face antérieure du cristallin.

Les exsudats dans le vitré sont, en général, formés par de fines opacités, visibles au début quand la pupille est encore large et transparente. Ils diminuent la vision et donnent la sensation de mouches volantes.

Les exsudats du vitré peuvent être abondants et consistants, au point de former, à la périphérie et à la face postérieure du cristallin, une membrane fibrineuse, susceptible d'organisation.

L'aspect clinique de l'irido-cyclite subaiguë, varie avec l'intensité de l'inflammation, l'importance des lésions anatomiques, et, particulièrement, la nature des exsudats inflammatoires.

Dans certaines irido-cyclites d'allures tranquilles, les exsudats, peu abondants et peu consistants, n'ont pas de tendance à se

constituer en membranes fibrineuses et à s'organiser. On les désigne sous le nom d'*iridocyclites séreuses*.

D'autres irido-cyclites plus vives, donnent des exsudats abondants, consistants, formant des masses ou membranes fibrineuses, susceptibles de s'organiser dans la suite, et d'amener, par leur

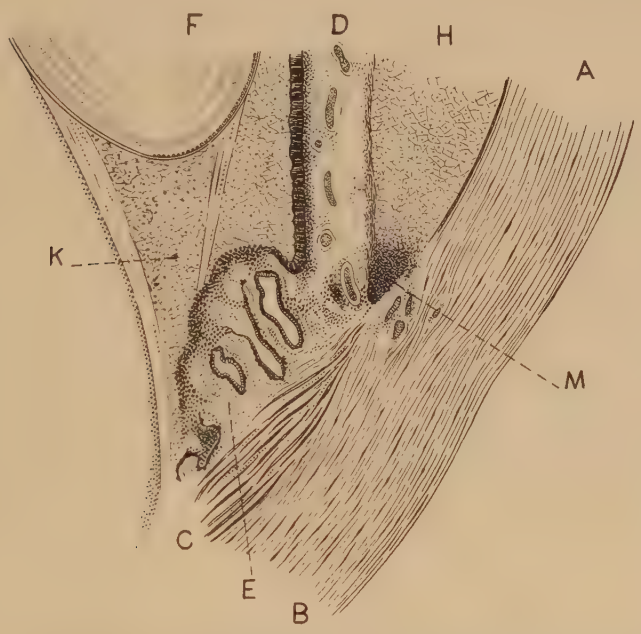

Fig. 145. — Iridocyclite. A, cornée ; B, sclérotique ; C, muscle ciliaire ; D, iris épaissi, vascularisé, infiltré de cellules ; E, corps ciliaire épaissi, infiltré de cellules ; F, cristallin ; H et K, chambres antérieure et postérieure, remplies par un réseau fibrineux, contenant dans ses mailles des cellules nombreuses ; M, dans l'angle de la chambre antérieure, grosse accumulation de cellules (hypopion).

rétraction tardive, des lésions oculaires graves et des destructions du globe. On les désigne sous le nom d'*irido-cyclites plastiques* par opposition aux irido-cyclites séreuses.

Il faut reconnaître que cette distinction n'a d'intérêt qu'au point de vue descriptif, en ce sens qu'elle permet de préciser les aspects cliniques.

L'irido-cyclite plastique n'est pas, nécessairement, différente, par sa nature, de l'irido-cyclite séreuse ; et une irido-cyclite de nature déterminée, peut très bien réaliser l'une et l'autre des deux formes cliniques.

L'ophtalmie sympathique, par exemple, qui est une irido-cyclite subaiguë, pourrait se présenter sous l'une et l'autre de ces deux formes cliniques.

Autant et plus que la cyclite isolée, l'irido-cyclite expose aux complications glaucomateuses. Toutes les affections du corps ciliaire, les formes tranquilles plus que les formes violentes, peuvent s'accompagner de glaucome. Il faut tou ours se préoccuper de l'état de tension du globe, au cours d'une irido-cyclite comme au cours d'une cyclite. Le danger est plus grand encore dans l'irido-cyclite, à cause de l'iritis qui peut masquer la cyclite et tromper un observateur peu attentif.

L'usage de l'atropine, qui convient à l'iritis, peut avoir, dans l'irido-cyclite, un effet désastreux, en provoquant l'apparition d'un glaucome aigu.

Quand, en même temps que l'iritis, existent des symptômes de cyclite et en particulier des précipités cornéens, il ne faut pas donner d'atropine sans avoir déterminé l'état de tension du globe. Si l'atropine est prescrite, il faut en surveiller les effets, observer soigneusement la tension, se tenir prêt à cesser l'usage du mydriatique, et même à le remplacer par un myotique.

Dans quelques irido-cyclites, ou à certaines phases de l'évolution d'une irido-cyclite, en général à une période avancée, on constate, non plus de l'hypertension mais de l'hypotension. C'est là un signe fâcheux, qui dénote une atteinte profonde de la région ciliaire et une menace de destruction pour toutes les membranes internes du globe oculaire. L'hypotension persistante, doit faire craindre la perte définitive de la vue et la destruction du globe (phtisie).

Irido-cyclite suppurée aiguë. — L'irido-cyclite suppurée aiguë, revêt le type qui sera décrit plus loin sous le nom d'ophtalmie métastatique suppurée. Elle a pour caractéristique de donner des exsudats purulents, dont une partie s'accumule dans la chambre antérieure sous forme d'hypopion.

L'œil est le siège d'une réaction inflammatoire violente, le bulbe est très injecté, la conjonctive bulbaire tuméfiée et rouge (chémosis inflammatoire), les paupières elles-mêmes présentent un gonflement accentué. L'œil est douloureux à la pression.

L'iris, décoloré et terne, prend une teinte grise ou jaunâtre. Son bord libre, mal délimité, est souvent déformé par les synéchies et

les exsudats. Le champ pupillaire est obstrué par des exsudats inflammatoires. L'humeur aqueuse est trouble, et du pus s'accumule dans les parties déclives de la chambre antérieure (hypopion).

Dans les cas de moyenne intensité, l'inflammation diminue lentement, puis s'en va, en laissant un œil toujours fortement détérioré.

La vue est en général définitivement perdue ; mais le globe oculaire conserve, à peu près, sa forme et son aspect. Souvent aussi, après la disparition de l'inflammation, l'œil se ramollit peu à peu et finit par s'atrophier.

S'il s'agit d'une infection violente, le pus diffuse partout à l'intérieur du globe, et produit une véritable panophtalmie ; l'œil, transformé en abcès, se perfore et évacue au dehors son contenu purulent (V. Ophtalmie métastatique). Le globe, détruit, est remplacé par un moignon flétri, formé par les débris déformés des parois oculaires.

L'irido-cyclite suppurée, est, en somme, une ophtalmie métastatique suppurée. L'infection peut se localiser primitivement à la région ciliaire, ou atteindre d'abord la choroïde. Dans ce dernier cas, la cyclite résulte de l'extension de l'infection choroïdienne au corps ciliaire. Les symptômes d'irido-cyclite viennent compléter le tableau symptomatique de l'ophtalmie métastatique suppurée (V. Ophtalmie métastatique).

Complications

Les cyclites et irido-cyclites peuvent donner des complications diverses et graves.

Infiltration plastique de la région irido-ciliaire. — Dans certaines formes d'irido-cyclite subaiguë, les exsudats fibrineux sont en grande abondance. Ils se répandent dans toute la région irido-ciliaire. Ils comblent la chambre postérieure, et, en s'organisant, produisent une adhérence de toute la face postérieure de l'iris à la face antérieure du cristallin. C'est la *synéchie postérieure totale.* Ils s'étendent, également, à la périphérie et à la face postérieure du cristallin, et forment là une sorte de fausse membrane exsudative, quelquefois visible si la pupille n'est pas encore obstruée (fig. 146).

Dans les cas graves, le cristallin est complètement pris dans l'exsudat fibrineux, et, plus tard, il se trouve entouré d'une véritable gangue fibreuse, à laquelle on peut donner le nom de *membrane ou couenne cyclitique.* Ces exsudats organisés se rétractent

peu à peu, et, se rétractant, disloquent et désorganisent la région iridociliaire. L'œil devient mou et commence à s'atrophier.

Atrophie du globe. — Par suite de la rétraction des exsudats cyclitiques, les tractions qui ont désorganisé la région irido-ciliaire atteignent la rétine et le vitré. Le contenu du globe est en voie de destruction. Le globe est mou, et l'hypotension augmente progressivement. L'œil est petit, déformé, de forme vaguement cubique par suite de la pression des muscles droits ; sa cornée devient plus petite et peut s'opacifier. Quand elle reste claire, elle

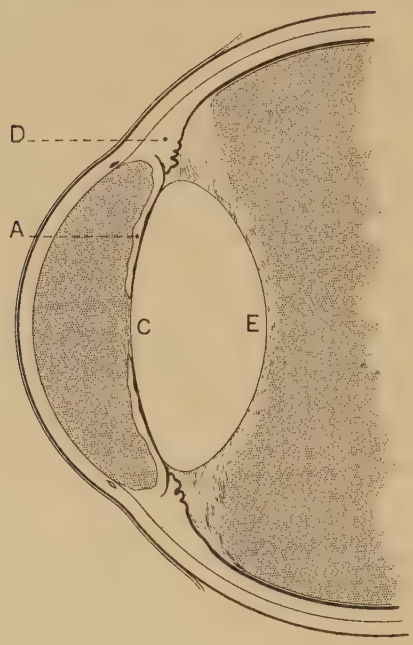

Fig. 146. — Synéchie postérieure totale. La face postérieure de l'iris A est adhérente dans toute son étendue à la face antérieure du cristallin ; la pupille est obstruée par un exsudat ; le cristallin lui-même est complètement entouré par un exsudat inflammatoire en voie d'organisation.

permet d'apercevoir l'iris, en général appliqué contre elle, et la pupille obstruée par un exsudat opaque. Ce petit œil, ramolli, reste souvent sensible au toucher ; il est quelquefois le siège de poussées inflammatoires douloureuses qui obligent à l'énucléation.

Phtisie du globe. — On a coutume de désigner sous le nom de phtisie, la rétraction rapide des parois oculaires qui suit l'évacuation du contenu purulent de l'œil après une panophtalmie.

L'atrophie, est une destruction lente de l'œil fermé ; la phtisie, une destruction rapide de l'œil ouvert. L'œil atrophique, encore assez volumineux, contient toujours les membranes altérées : l'œil phtisique, qui a évacué son contenu, est réduit à un très petit volume.

Une particularité plus importante, c'est que l'atrophie post-traumatique du globe reste un danger d'ophtalmie sympathique, tandis que la phtisie post-traumatique expose moins aux complications sympathiques, les membranes internes, origine de l'ophtalmie sympathique, n'existant plus.

Ophtalmie sympathique. — L'ophtalmie sympathique, est une complication des irido-cyclites traumatiques et non des irido-cyclites endogènes. Dans l'œil blessé, se développe une irido-cyclite subaiguë ou chronique, et, quelque temps après, on voit apparaître, dans l'œil sain, une irido-cyclite analogue à celle de l'œil blessé. C'est une affection rare mais grave, causant, en général, la perte de la vue. On peut la prévenir en faisant, à temps, l'énucléation de l'œil blessé ou en enlevant, en totalité, les membranes intra-oculaires (V. Opht. sympathique).

Diagnostic

La *cyclite isolée* est facile à reconnaître, si on fait de l'œil un examen attentif. Il importe, cependant, de bien se rappeler que cette forme de cyclite ne présente souvent aucune réaction inflammatoire, aucune rougeur du globe, et que le trouble visuel est souvent la première chose qui attire l'attention du malade. L'œil conserve, à distance, son aspect habituel ; mais, en le regardant de très près, à l'œil nu, à la loupe, au microscope cornéen, et en utilisant, au besoin, l'éclairage oblique, on constate l'existence des précipités à la face postérieure de la cornée, signe pathognomonique de la cyclite.

Les précipités cyclitiques sont caractérisés par leur disposition en triangle et leur situation sur un même plan à la face postérieure de la cornée. Dans certaines kératites, de petites taches analogues peuvent apparaître dans l'épaisseur même de la cornée transparente, mais elles s'en distinguent par leur dissémination irrégulière et leur situation dans des plans différents de l'épaisseur cornéenne.

Un point important dans le diagnostic de la cyclite, c'est de déterminer l'existence ou l'absence du glaucome. Le diagnostic n'est pas complet quand on a reconnu l'existence d'une cyclite ; il faut établir en quel état de tension cette cyclite a mis le globe

oculaire, s'il s'agit d'une cyclite avec tension normale, ou d'une cyclite avec hypertension. Cette détermination est de la plus haute importance au point de vue du traitement à appliquer (V. Tonométrie).

Ne confondez pas un glaucome simple avec un glaucome secondaire à l'irido-cyclite ; le glaucome peut résulter d'une cyclite, et, en présence de phénomènes d'hypertension, recherchez de parti pris l'existence de précipités cyclitiques.

Dans l'*irido-cyclite subaiguë*, l'attention est attirée vers l'iritis ; c'est par l'examen attentif de l'œil (précipités caractéristiques, troubles du vitré, douleurs ciliaires, baisse visuelle en disproportion avec l'obstruction pupillaire, etc.), qu'on reconnaît l'atteinte du corps ciliaire. Ici encore, le glaucome est fréquent ; il faut compléter le diagnostic en déterminant l'état de tension de l'œil.

L'*irido-cyclite suppurée*, si différente des formes précédentes, offre un aspect clinique très particulier, qui en rend le diagnostic facile. Les formes violentes ont les mêmes caractères que l'ophtalmie métastatique suppurée et la panophtalmie ; elles présentent les mêmes particularités de diagnostic.

Pronostic

L'*irido-cyclite suppurée* aboutit, en général, à la perte de la vue et souvent à la perte du globe.

La gravité des *irido-cyclites subaiguës*, varie suivant leur nature et les moyens de thérapeutique étiologique dont on dispose contre elles. C'est ainsi que les irido-cyclites syphilitiques guérissent vite et bien, tandis que d'autres, d'origine inconnue, comme l'irido-cyclite sympathique, peuvent amener la perte de l'œil.

L'apparition du *glaucome*, aggrave le pronostic, car il empêche l'application des mydriatiques et s'oppose ainsi au dégagement du champ pupillaire. De plus, dans certains cas défavorables, il n'est pas toujours possible de faire disparaître l'hypertension, même à l'aide de myotiques ; on se trouve dans l'obligation de pratiquer une intervention chirurgicale décompressive.

L'*hypotension*, est aussi un signe défavorable et dénote une altération de la région ciliaire ; sa persistance ou son accentuation feront craindre la désorganisation des membranes visuelles.

La *cyclite isolée torpide*, moins grave que l'irido-cyclite subaiguë, reste néanmoins une affection sérieuse, à laquelle s'appliquent toutes les considérations pronostiques précédentes.

Étiologie

Les infections qui produisent la cyclite peuvent être, comme dans l'iritis, exogènes ou endogènes.

Infections exogènes. — Les infections exogènes, résultent d'un traumatisme du globe oculaire, d'une érosion cornéenne, d'une plaie pénétrante de la cornée ou de la région ciliaire.

L'irido-cyclite qui résulte de l'infection traumatique, se présente sous deux types différents : une forme suppurante et une forme non suppurante.

La forme suppurante est une infection par les microbes habituels de la suppuration, le streptocoque, le pneumocoque, et d'autres microbes pyogènes plus rarement retrouvés dans l'œil, comme le staphylocoque ou le bacille perfringens.

La forme non suppurante est très fréquente à la suite des plaies pénétrantes du globe. Elle résulte d'infections, probablement variables, dont les germes nous sont encore inconnus. A ce groupe appartient une variété importante, l'irido-cyclite sympathique qui a pour caractère particulier de pouvoir produire, dans l'œil sain, une irido-cyclite semblable à celle qui évolue dans l'œil blessé (V. Ophtalmie sympathique).

Infections endogènes. — Les infections endogènes, viennent à l'œil par la voie circulatoire. Elles se présentent, aussi, sous deux formes : suppurante et non suppurante.

La forme suppurante est causée, également, par des agents pyogènes : le streptocoque, le pneumocoque, le méningocoque, le colibacille et d'autres agents infectieux susceptibles de produire la suppuration. L'étiologie de ces irido-cyclites suppurées endogènes, se confond, d'ailleurs, avec celle des ophtalmies métastatiques. Ce ne sont, en effet, que des ophtalmies métastatiques (V. Ophtalmie métastatique).

Les formes non suppurantes, ont des causes analogues à celles de l'iritis : la syphilis (p. 304) en première ligne, puis, avec une fréquence bien moindre, la tuberculose (p. 322), la lèpre (p. 328), la sporotrichose (p. 328), l'infection gonococcique ou pneumococcique (p. 319 et 327). Il faut ajouter un certain nombre d'autres infections, survenant au cours de maladies générales infectieuses, et qui sont peut-être dues, nous l'ignorons encore, aux agents infectieux propres de ces maladies générales. C'est ainsi qu'au cours ou à la suite d'une grippe, on peut observer une cyclite

ponctuée torpide bénigne et de courte durée ; c'est ainsi qu'on voit, assez souvent, au cours de maladies générales infectieuses, surtout dans l'enfance (typhoïde, rougeole, scarlatine, infections gastro-intestinales, grippe), survenir des irido-cyclites subaiguës et graves, qui aboutissent souvent à la perte de la vue et même à l'atrophie du globe. A ce groupe appartient encore l'irido-cyclite sympathique développée dans l'œil sain ; c'est une irido-cyclite endogène, dont l'agent infectieux, encore inconnu, vient, par la voie circulatoire, de l'œil blessé à l'œil indemne.

Si les causes d'irido-cyclite non suppurante sont multiples, il faut bien reconnaître que beaucoup d'entre elles n'agissent que rarement. La prépondérance étiologique de la syphilis est considérable, et, dans les cyclites, dans les irido-cyclites, comme dans l'iritis, c'est à elle qu'il faut penser tout d'abord.

Anatomie pathologique

L'anatomie pathologique des irido-cyclites n'a guère pu se faire qu'avec des pièces anatomiques provenant d'irido-cyclites exogènes. Toutefois, il semble bien que les lésions anatomiques des irido-cyclites endogènes soient analogues à celles des irido-cyclites exogènes.

Les formes aiguës, sont plus particulièrement caractérisées par une infiltration de leucocytes polynucléaires ; les formes chroniques, par une infiltration lymphocytaire mononucléaire.

En outre, dans les formes aiguës, l'exsudation fibrineuse est plus accentuée, la diffusion des lésions plus grande et plus rapide.

L'étude anatomo-pathologique de l'iritis se trouve jointe à celle de l'irido-cyclite, parce qu'on n'a guère eu l'occasion de prélever des yeux atteints exclusivement d'iritis, cette affection, isolée, ne nécessitant pas l'énucléation.

Irido-cyclite aigue. — L'iris est épaissi, gonflé, tuméfié, ses vaisseaux sont dilatés (fig. 145). Il s'entoure d'un exsudat fibrineux infiltré de leucocytes polynucléaires. Dans l'épaisseur même de l'iris, on trouve, en nombre variable, des leucocytes polynucléaires ; ils sont souvent plus abondants au voisinage des couches superficielles de l'iris. Comme l'iris, le corps ciliaire est augmenté de volume ; ses vaisseaux sont dilatés. Il existe une infiltration abondante par des leucocytes polynucléaires, surtout

dans les couches périphériques. Sa surface est recouverte d'un exsudat fibrineux, infiltré de leucocytes polynucléaires.

L'infiltration leucocytaire polynucléaire, ne reste donc pas localisée à l'iris et au corps ciliaire ; elle s'étend dans le vitré et l'humeur aqueuse, puisqu'on retrouve des leucocytes dans les exsudats fibrineux qui recouvrent la surface de la région irido-ciliaire. Cela explique d'ailleurs le trouble de l'humeur aqueuse, les voiles dans le champ pupillaire, et la formation d'un hypopion.

Cette diffusion des leucocytes ainsi que l'importance de l'exsudat, sont, d'ordinaire, en rapport direct avec l'intensité de l'inflammation.

Irido cyclite chronique. — L'irido cyclite chronique n'a guère été observée qu'à la suite de plaies pénétrantes du globe ; elle sera décrite au chapitre de l'ophtalmie sympathique. Cependant, par exception, mon collègue Rochon-Duvignaud a pu examiner une irido-cyclite chronique non traumatique, dont il veut bien me confier l'observation (Voir figure à Ophtalmie sympathique).

Il s'agit d'un cas d'irido-cyclite dite spontanée, en tout cas, ni syphilitique, ni tuberculeuse, énucléée par Panas il y a 25 ans, pour glaucome secondaire. Le second œil de la malade, alors âgée de 18 ans, s'est pris, 8 ans plus tard, et, actuellement, cette femme, âgée de 43 ans, est aveugle avec phtisie, de son dernier œil.

Le globe oculaire énucléé présente, dans l'iris, le corps ciliaire, et la partie antérieure de la choroïde, des lésions d'infiltration lymphocytaire mononucléaire.

Plus en arrière, ces lésions vont en décroissant et se réduisent à une lymphocytose très discrète dans les parties moyennes et postérieures de la choroïde.

Cette lymphocytose mononucléaire est d'ailleurs identique à celle qu'on trouve dans les irido-cyclites traumatiques (V. Ophtalmie sympathique).

En somme, dans l'irido-cyclite chronique, il existe une infiltration de l'iris par des lymphocytes mononucléaires ; la densité de cette infiltration paraît en rapport avec la durée de l'affection. A l'encontre de ce qui se voit dans l'irido-cyclite aiguë, il n'y a guère de tendance à la diffusion au delà des limites de l'urée.

Tous ces caractères se retrouveront d'ailleurs dans les irido-cyclites chroniques d'origine traumatique et particulièrement dans l'irido-cyclite sympathique.

Il est, en tout cas, intéressant de constater l'analogie, sinon la ressemblance complète, entre une irido-cyclite chronique non traumatique et une irido-cyclite chronique traumatique.

L'iritis et les irido-cyclites, donnent naissance à un certain nombre de symptômes et de complications, dont il est utile de connaître la cause ou la structure anatomo-pathologique.

Le *changement d'aspect* de l'iris, vient de l'hyperhémie et de l'infiltration inflammatoires. La coloration rouge qu'il présente quelquefois par places est due à une vascularisation exagérée, anormale. D'ailleurs, on peut, à la loupe ou au microscope cornéen, et sous un bon éclairage latéral, distinguer des vaisseaux très fins cheminant à la surface de l'iris. La disparition du dessin si net de la face antérieure de l'iris résulte également de la congestion et de l'infiltration, mais aussi de l'exsudation qui se fait à sa surface et dans la chambre antérieure.

Le *rétrécissement de la pupille*, provient de l'épaississement de l'iris, qui, rigide et alourdi, ne peut plus se rétracter. Peut-être y a-t-il aussi un certain degré de spasme du sphincter.

Les *exsudats* se font, non seulement dans l'épaisseur de l'iris, mais au dehors, sur ses deux faces et sur son bord libre. Dans l'épaisseur de l'iris, l'exsudat produit l'épaississement, le changement d'aspect de l'iris, et l'immobilisation pupillaire. En avant, il donne le trouble de l'humeur aqueuse et l'hypopion. Au niveau du bord libre, il forme les dépôts du champ pupillaire. En arrière, il crée des adhérences entre l'iris et la face antérieure du cristallin, des synéchies postérieures.

Les exsudats qui forment l'hypopion ne viennent pas seulement de la face antérieure de l'iris ; ils sont, aussi bien, fournis par la face postérieure ; ils peuvent également venir de la région ciliaire (par l'angle irido-cornéen ou par la pupille). Les dépôts dans le champ pupillaire ont les mêmes origines.

Les *adhérences* ou synéchies postérieures, siègent dans les points où l'iris prend contact avec le cristallin, par conséquent au voisinage et au niveau du bord pupillaire.

L'adhérence se fait entre le cristallin et la couche pigmentaire de l'iris. Quand, sous l'action de l'atropine, l'iris se rétracte, la couche pigmentaire reste adhérente au niveau des synéchies, et elle se trouve découverte dans une certaine longueur par des cou-

ches superficielles rétractées ; de là, cet aspect brun pigmenté des adhérences au niveau de leurs pointes. Si l'iris, rétracté par l'atropine, parvient à rompre son adhérence et à se libérer, il laisse souvent, au point d'adhérence, des débris de pigment, qui font sur la cristalloïde une petite tache brune indélébile.

Les *taches dans le champ pupillaire*, sont dues à des exsudats iriens inflammatoires (fibrine, leucocytes), à des débris pigmentaires venus de la face postérieure de l'iris, ou, plus souvent encore, à des parcelles pigmentaires provenant du bord libre de l'iris.

Les exsudats fibrineux ou leucocytaires se résorbent, mais les pigments restent indéfiniment. Quand l'iris s'est dilaté sous l'action de l'atropine, on voit souvent, à l'emplacement primitif du bord pupillaire, une couronne de petites taches brunes. Ce sont des traces de pigment, provenant du bord de l'iris, dans les points où il se trouvait en contact ou en adhérence avec la cristalloïde. Souvent d'ailleurs, toutes les adhérences ne sont pas rompues au même moment ; certains points du bord pupillaire restent fixés pendant quelque temps sur le trajet de la couronne pigmentaire, formant des pointes, dont l'extrémité se trouve sur le cercle pigmentaire (synéchies).

Quand le bord libre de l'iris adhère sur tout son pourtour à la cristalloïde antérieure, il y a synéchie postérieure totale annulaire. C'est ce qu'on appelle la *séclusion pupillaire*. Les liquides de la chambre postérieure de l'œil ne passent plus dans la chambre antérieure ; la chambre postérieure se distend et refoule l'iris en avant ; celui-ci bombe dans sa partie moyenne et forme, autour de la pupille, une saillie circulaire (fig. 138) la pupille se trouve en dépression, comme au fond d'un trou. Par suite de la gêne circulatoire produite par la fermeture du bord pupillaire, l'œil se met en hypertension (glaucome).

L'*occlusion pupillaire*, est produite par l'accumulation d'exsudats organisés dans le champ pupillaire (fibrine, leucocytes, pigment). Quand toute réaction inflammatoire a disparu, quand la cicatrisation est complète, il reste, dans le champ pupillaire, une tache grisâtre, plus ou moins pigmentée, qui gêne ou qui empêche la vision. Elle est formée par du tissu fibreux cicatriciel très fin, imprégné, plus ou moins, de taches pigmentaires. C'est indélébile.

Les *précipités* ponctués à la face postérieure de la cornée, dans les cyclites isolées et dans les irido-cyclites, sont formées par des

amas de cellules parsemées de grains pigmentaires. A leur niveau, l'endothélium cornéen fait défaut, les cellules précipitées sont en contact direct avec la membrane de Descemet (fig. 144). Ces cellules proviennent du corps ciliaire (V. p. 338).

Certaines irido-cyclites suppurées aiguës, présentent une grande intensité, la suppuration s'étend rapidement au loin et quelquefois à tout le globe oculaire, si bien que le globe se trouve transformé en un véritable *abcès diffus* (panophtalmie). Les membranes intra-oculaires infiltrées baignent dans le pus qui remplit toute la cavité du globe.

Dans certaines irido-cyclites subaiguës, le contenu du globe n'est pas aussi rapidement détruit ; les exsudats qui se font au voisinage de l'iris et du corps ciliaire s'organisent en masses fibreuses, qui forment, entre les diverses parties du segment antérieur (iris, corps ciliaire, cristallin), des adhérences dites *adhérences fibreuses cyclitiques*. Quelquefois, le cristallin se trouve complètement entouré par ces adhérences, qui relient solidement, sa face antérieure à l'iris, sa face postérieure au vitré, son pourtour au corps ciliaire. Dans ces conditions, le segment antérieur du globe se trouve complètement désorganisé.

A la suite des irido-cyclites graves, le globe oculaire, désorganisé, se ramollit et diminue de volume ; il se rétracte graduellement et finit par s'atrophier. A l'intérieur de la coque oculaire déformée et flétrie, on retrouve les débris altérés des diverses membranes intra-oculaires. C'est l'*atrophie du globe*.

On donne le nom de *phtisie du globe* à des désorganisations et rétractions analogues, mais plus rapides et plus complètes, aboutissant à la disparition presque entière du globe oculaire.

Traitement

Le traitement local des cyclites présente quelques difficultés.

Dans la cyclite isolée, si la pupille n'est pas rétrécie, il faut user de l'atropine avec modération, après s'être assuré que la tension de l'œil est normale, et en recherchant, souvent, au cours du traitement, si la tension n'augmente pas.

D'ailleurs, dans la cyclite isolée, la pupille est d'ordinaire assez large, si bien qu'on peut souvent se passer d'atropine, ou ne l'utiliser qu'en très petite quantité. Quand une goutte d'atropine a bien dilaté la pupille, il ne faut en remettre une autre que le jour où la pupille s'est à nouveau rétrécie.

S'il y a hypertension (avant ou après atropine), on emploie les myotiques.

Dans l'irido-cyclite, les indications thérapeutiques sont semblables, mais, plus que dans la cyclite isolée, il faut se préoccuper de l'iris et faire usage des mydriatiques. Là encore, il importe de surveiller la tension de l'œil, car le glaucome y est aussi fréquent que dans la cyclite isolée.

Quand, au cours d'une cyclite ou d'une irido-cyclite, le glaucome ne cède, ni à la suspension de l'atropine, ni à l'instillation des myotiques, on se trouve dans l'obligation d'intervenir chirurgicalement, et de pratiquer une opération décompressive, une ponction ou une iridectomie. Cette intervention peut être faite à l'anesthésie locale.

Celui qui laisse un œil atteint d'irido-cyclite se perdre par suite de glaucome, sans intervenir chirurgicalement, commet une faute et reste responsable de la perte de vision qui en est la conséquence.

Le traitement sera établi, en se basant autant que possible, sur l'étiologie des cyclites et des irido-cyclites : syphilis, tuberculose, gonococcies, etc... Si la cause reste indéterminée, je conseille néanmoins l'essai du traitement syphilitique, parce que, dans de nombreux cas d'étiologie incertaine, on observe des guérisons rapides et complètes.

A ces indications thérapeutiques principales on peut joindre des traitements accessoires : applications chaudes, séjour dans l'ombre, verres fumés, bandeau ; instillations calmantes de cocaïne ; instillations décongestives d'adrénaline ; émissions sanguines aux tempes. Quant aux irido-cyclites suppurées, leur traitement est le même que celui des ophtalmies métastatiques.

Les irido-cyclites exogènes, peuvent souvent être prévenues par le traitement convenable des plaies de l'œil.

TUMEURS DE LA RÉGION CILIAIRE

Les néoplasmes de la choroïde peuvent se développer dans la région ciliaire.

Ce sont presque toujours des sarcomes, d'ordinaire le sarcome mélanique, plus rarement le sarcome non pigmenté ou leucosarcome. C'est dans le corps ciliaire qu'on a trouvé les quelques cas exceptionnels de myome.

Symptômes. — Les tumeurs de la région ciliaire sont souvent méconnues au début. On ne les voit pas en avant, parce qu'elles sont cachées derrière l'iris ; on ne les voit pas en arrière, parce qu'elles sont inaccessibles à l'ophtalmoscope. Elles ne deviennent perceptibles qu'à une période avancée de leur évolution.

Une saillie apparaît en arrière de l'iris et du cristallin. Sa couleur, le plus souvent brune, peut être blanche en cas de leucosarcome.

Quand la tumeur, très antérieure, se développe au voisinage de l'insertion de l'iris, ou que, déjà volumineuse, elle envahit la

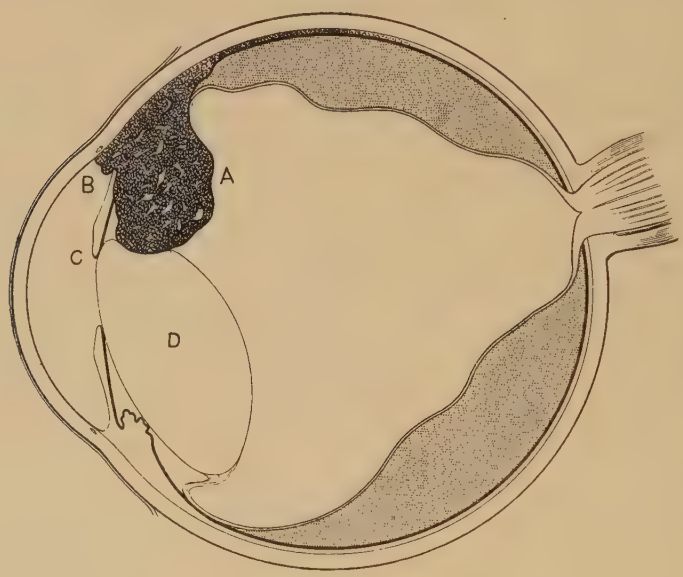

Fig. 147. — Mélanosarcome du corps ciliaire. La tumeur A fait saillie dans le vitré, atteint le cristallin D qu'elle déprime et repousse. Elle n'infiltre pas la sclérotique, mais elle s'étend en arrière dans la choroïde antérieure et en avant vers l'iris. La racine de l'iris est même englobée dans la tumeur. Celle-ci s'avance dans l'angle de la chambre antérieure où elle apparaît sous l'aspect d'une tache noirâtre qui ressemble à une irido-dialyse.

chambre antérieure, l'iris est refoulé en avant, la tumeur apparaît dans l'angle de la chambre antérieure, elle semble se glisser entre le corps ciliaire et la racine de l'iris qu'elle écarte et repousse vers la pupille au point de simuler une irido-dialyse.

Habituellement, la tumeur se développe vers le vitré ; il est rare qu'elle envahisse la sclérotique et donne une saillie de la coque oculaire dans la région ciliaire (staphylome).

Bientôt, surviennent les troubles visuels, et, un peu plus tard, l'augmentation de tension, le glaucome secondaire.

Par ailleurs, les tumeurs ciliaires ont les mêmes caractères et la même évolution que les tumeurs de la choroïde.

Diagnostic. — Le début insidieux et caché de la tumeur retarde souvent un diagnostic qu'il serait cependant si utile de faire de bonne heure.

En présence d'une lésion nodulaire du corps ciliaire, il faut aussi penser aux lésions analogues de la syphilis et de la tuberculose.

Anatomie pathologique. — Les caractères anatomo-pathologiques des tumeurs du corps ciliaire sont les mêmes que ceux des tumeurs de la choroïde (fig. 147).

Traitement. — Le seul traitement à appliquer c'est l'énucléation du globe pratiquée aussitôt que possible. Dans les cas où l'énucléation n'est pas acceptée on pourrait appliquer la radio ou la radiumthérapie.

CHAPITRE VIII

TRAUMATISMES DU GLOBE ET DE L'ORBITE

CONTUSIONS DU GLOBE

Les contusions du globe oculaire ont des causes très variées : coup de poing, coup de canne, balle de tennis, choc sur un meuble en se baissant, corps étranger métallique projeté par un ressort, projectiles des jouets d'enfants, et une multitude d'autres causes qui expliquent leur grande fréquence.

Les projectiles d'armes à feu brisent en général le globe oculaire, mais, ils peuvent aussi le contusionner quand ils passent ou frappent à proximité. Il n'est pas nécessaire que le globe ait été directement touché par le projectile pour que l'œil présente des signes de contusion, par exemple une lésion du fond de l'œil (hémorragie) dans le point du globe le plus proche de la région contusionnée.

La plupart des contusions sont légères et n'entraînent pas de lésions sérieuses de l'organe. Le choc sur l'œil provoque un éblouissement (mille chandelles), un trouble passager de la vision, un peu de douleur dans l'œil, mais, quelques instants après, la douleur s'en va et la vue revient définitivement.

Quand les contusions sont violentes, on peut observer des lésions, objectives très évidentes et des troubles visuels subjectifs très accusés.

Le choc peut, à l'extérieur de l'œil, rompre un vaisseau conjonctival et donner une ecchymose sous-conjonctivale ; la cornée peut être écorchée et présenter une érosion traumatique.

A l'intérieur de l'œil, peuvent se produire des lésions multiples.

Désinsertion de l'iris (Irido-dialyse).

Sous l'action du choc, l'iris se rompt à son insertion, dans une étendue plus ou moins grande de sa circonférence ; la portion de l'iris désinsérée glisse vers la pupille, qui se déforme. Il en résulte :

a) une déformation de la pupille caractérisée par l'affaissement du cercle pupillaire correspondant à la désinsertion ; *b*) l'apparition,



Fig. 148. — Irido-dialyse.

sur la périphérie de l'iris, à l'endroit même de la désinsertion, d'un croissant noir, une solution de continuité de l'iris désinséré, au travers de laquelle on peut, à l'ophtalmoscope, apercevoir le fond rouge de l'œil.

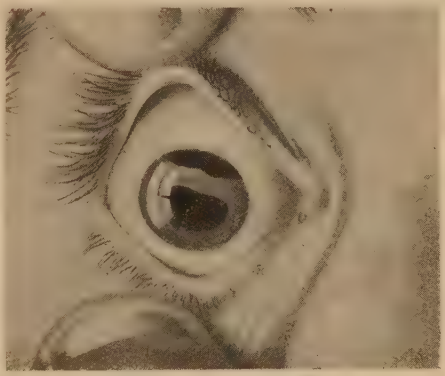

Fig. 149. — Désinsertion de l'iris

L'iris désinséré ne reprend plus sa place, mais cette lésion n'entraîne pas de troubles visuels persistants ; la vision reste à peu près ce qu'elle était avant l'accident. Tout le traitement consiste à recommander le repos des yeux (fig. 148 et 149).

Hémorragie dans la chambre antérieure (Hypohema).

La désinsertion de l'iris produit d'ordinaire la rupture de quelques vaisseaux iriens et un écoulement de sang dans la chambre antérieure. Le sang épanché, sous la seule action de la pesanteur, tombe dans le bas de la chambre antérieure et forme là un croissant rouge à la concavité supérieure. Quelquefois, l'hypohéma existe sans désinsertion apparente de l'iris ; il est certain, néanmoins, qu'il existe quelque part une rupture invisible de l'iris.

Dans tous les cas, l'hypohéma se résorbe, presque toujours sans laisser de troubles visuels.

Le traitement consiste à mettre les yeux au repos en les immobilisant sous un bandeau.

Mydriase traumatique.

La pupille se dilate modérément et reste immobile ou très peu mobile sous l'action de la lumière et dans l'acte de la convergence. Elle semble paralysée ou fortement parésiée. Bien souvent, on voit à l'œil nu, sur le bord libre de l'iris, de petites échancrures qui sont des ruptures ; elles expliquent, par une lésion du sphincter, l'immobilité pupillaire. Il est bien probable que, même dans le cas où rien n'est apparent, il existe des rup-

Fig. 150. — Mydriase traumatique.

Fig. 151. — Mydriase traumatique avec ruptures très étendues de l'iris.

tures interstitielles atteignant le sphincter. Le traitement est sans action ; on peut essayer la pilocarpine qui rétrécit momentanément la pupille (fig. **150** et **151**).

Luxation du cristallin.

Le cristallin est maintenu en place par les fibrilles très fines de la zonule, qui s'étendent de la région ciliaire à sa circonférence ; il repose en arrière sur le corps vitré et répond en avant à la pupille et à la face postérieure de l'iris. Dans un choc, les fibres zonulaires, très délicates, peuvent se rompre et cesser de maintenir le cristallin en place. Si elles se rompent dans une grande étendue, le cristallin tombe dans le vitré et glisse dans le bas fond du globe oculaire (luxation complète, fig. 152) ; si la rupture n'est que partielle, le cristallin, incomplètement maintenu, devient moins stable, mais il reste cependant en place derrière l'iris (subluxation, fig. 153 et 154).

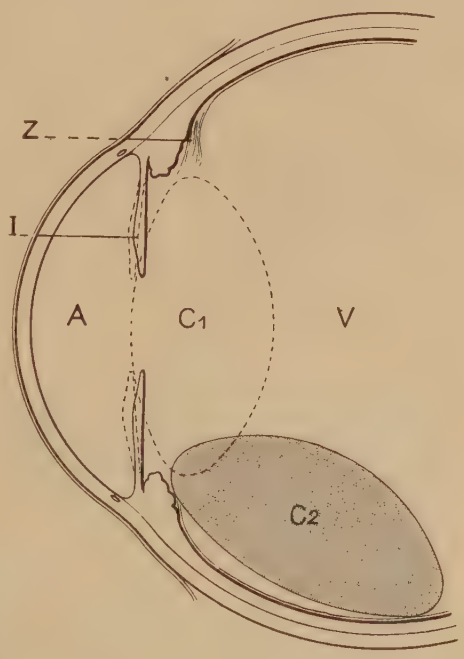

Fig. 152. — Luxation complète du cristallin. A, chambre antérieure ; C_1, position primitive du cristallin ; C_2, cristallin luxé, tombé dans le vitré V ; I, iris déplacé par la luxation (en pointillé, la position normale de l'iris) ; Z, zonule rompue.

La luxation complète se manifeste par un tremblottement de l'iris, qui, n'étant plus soutenu par le cristallin, oscille, tremblotte aux moindres mouvements du globe oculaire. D'autre part, l'œil sans cristallin ressemble à celui d'un opéré de cataracte ; pour lui rendre la vue qu'il avait avant l'accident, il faut remplacer le cristallin absent par une lentille bi-convexe, d'une douzaine de dioptries environ, placée devant l'œil. Enfin, à l'ophtalmoscope, on aperçoit, sous l'aspect d'une masse noire, le cristallin tombé dans les parties déclives du fond de l'œil. Les images cristalli-

niennes de Sanson n'existent plus, bien entendu (Voir : Luxation du cristallin).

Si la luxation est incomplète (fig. 153 et 154), le cristallin perd sa fixité, il ballotte, et l'iris avec lui, dans les mouvements du

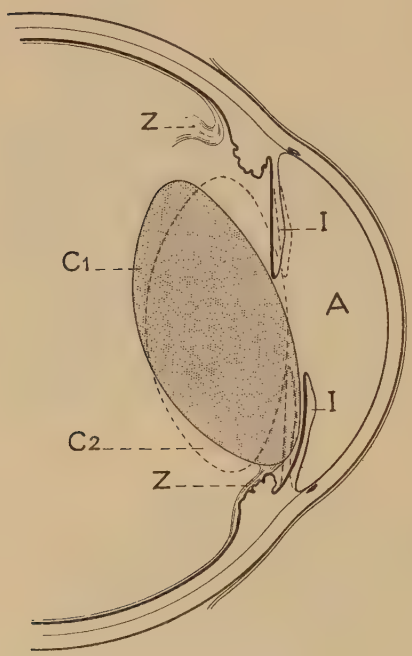

Fig. 153. — Subluxation du cristallin par inclinaison. Le cristallin se place dans un plan oblique par rapport à l'axe antéro-postérieur de l'œil. A, chambre antérieure ; I, iris, modifié dans sa position par le déplacement du cristallin (en pointillé, la position primitive de l'iris). C_1, cristallin subluxé (en pointillé, la position primitive du cristallin) ; Z, zonule, rompue en haut.

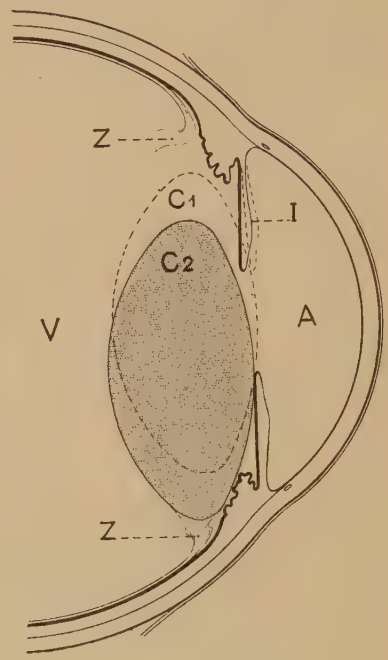

Fig. 154. — Subluxation du cristallin par déplacement latéral. Le cristallin, restant dans son plan primitif, est déporté, excentriquement, en haut, en bas, à droite, à gauche, le plus souvent en bas. A, chambre antérieure ; C_1, position primitive du cristallin ; C_2, cristallin luxé ; I, iris déplacé par la luxation (en pointillé, la position primitive de l'iris) ; Z, zonule, rompue en haut, plissée et relâchée en bas.

globe. Ce tremblement de l'iris suffit au diagnostic de subluxation du cristallin.

La luxation incomplète se distingue facilement de la luxation complète, par l'absence des troubles visuels qui proviennent, dans la luxation complète, de la disparition du cristallin.

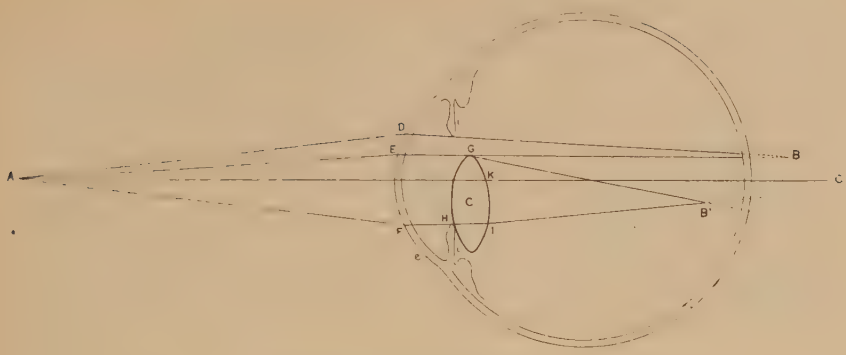

Fig. 155. — Subluxation du cristallin par déplacement latéral. Figure destinée à montrer la production de la diplopie. AC, axe de l'œil ; A, point lumineux extérieur envoyant dans l'œil le faisceau lumineux DAF. Les rayons de ce faisceau lumineux vont en partie (EAF) passer par le cristallin et en partie (EAD) passer en dehors du cristallin. Il en résulte que le point A forme deux images différentes, B et B', qui font sur la rétine deux impressions séparées.

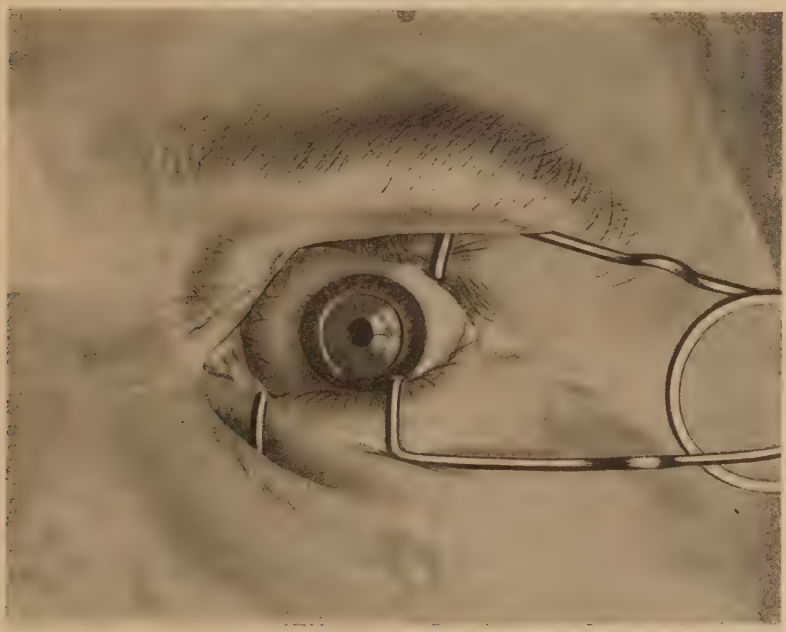

Fig. 156. — Luxation du cristallin dans la chambre antérieure. Un cristallin transparent occupe la chambre antérieure. Il ne dénote, objectivement, sa présence, que par le reflet brillant de son bord et une différence d'aspect entre l'iris vu à travers le cristallin ou en dehors de l'équateur.

La luxation incomplète du cristallin peut se présenter sous deux formes différentes. Le cristallin peut se placer dans un plan oblique par rapport à l'axe antéro-supérieur de l'œil, et produire une *subluxation par inclinaison* (fig. 153) ; le cristallin peut rester dans le plan primitif et se déporter excentriquement, c'est une *subluxation par déplacement latéral* (fig. 154).

Il n'est pas juste de dire que la subluxation du cristallin ne donne pas de troubles visuels ; le décentrage ou l'inclinaison de la lentille cristallinienne peut produire un certain degré d'astigmatisme et un effet prismatique. Dans certains cas même, si la pupille

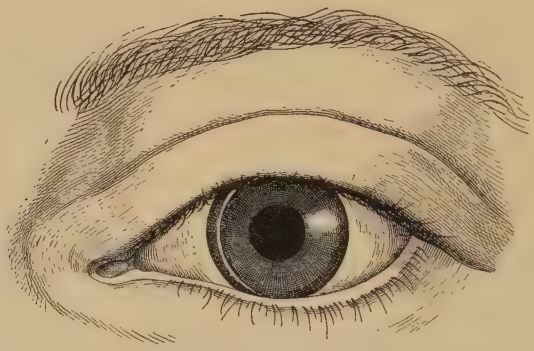

Fig. 157. — Luxation du cristallin dans la chambre antérieure. Dessin précisant les caractères de la luxation déjà représentés dans la photographie précédente (fig. 156).

est large et le cristallin fortement déplacé, une partie de la pupille peut déborder le bord du cristallin, et permettre à la lumière de passer en dehors du cristallin. Dans ces conditions, les rayons lumineux passent, les uns par le cristallin, les autres en dehors de lui ; il en résulte la formation au fond de l'œil d'images séparées et une diplopie monoculaire (fig. 155).

Le cristallin peut se luxer dans la chambre antérieure (fig. 156 et 157). Celle-ci paraît profonde ; le cristallin qui la remplit se distingue par son bord, qui forme un anneau brillant et doré, particulièrement visible à l'éclairage oblique ; il a un peu l'aspect d'une grosse goutte d'huile. Habituellement, la luxation du cristallin dans la chambre antérieure donne lieu à une réaction oculaire vive ou à des phénomènes glaucomateux aigus.

Cataracte traumatique.

Moins souvent que les plaies pénétrantes, la contusion du globe oculaire provoque l'opacification du cristallin. La pupille perd son aspect parfaitement noir, devient grisâtre avec de petits points plus opaques ; bientôt, elle blanchit et prend l'aspect habituel de la cataracte. On peut, à la suite d'une contusion du globe, constater un trouble passager du cristallin en même temps qu'une diminution de la vision. Au bout d'un jour ou deux, l'œil, revient à l'état normal. Il ne faut donc pas se hâter de porter un mauvais pronostic (Voir : Cataracte traumatique).

Hémorragies du vitré.

Le sang vient de vaisseaux rétiniens ou choroïdiens rompus, et se répand dans le vitré. Il s'accumule dans les parties déclives du globe oculaire, et, à chaque mouvement brusque du globe, se mobilise et voltige en flocons dans l'intérieur de l'œil.

La vue a diminué ; des nuages, des voiles, des mouches passent devant l'œil à l'occasion des mouvements du globe (flocons de sang mobile dans le vitré). D'ailleurs, à l'ophtalmoscope, il est facile de voir le sang, sous l'aspect d'un trouble diffus et de flocons noirs légers ou épais, qui se mettent en mouvement quand l'œil remue et retombent dans les parties déclives quand l'œil s'immobilise. Si l'hémorragie est très abondante, la pupille prend des reflets rouges de sang.

Les hémorragies du vitré à la suite de contusion, se résorbent assez facilement si elles sont peu abondantes. Mais, souvent aussi, les hémorragies profuses altèrent les membranes intérieures du globe, désorganisent l'œil, et entraînent une diminution ou une perte presque complète de la vision.

Hémorragies rétiniennes et choroïdiennes.

Elles surviennent à la suite des contusions, et siègent, presque toujours, dans la région du globe où a porté le choc. Ce sont des taches rouges, d'aspect variable suivant leur siège et leur étendue. Elles déterminent l'apparition d'un scotome dans la partie du champ visuel correspondant à la région où elles siègent. Mais elles

n'ont pas, d'ordinaire, sur l'ensemble de la vision, des conséquences aussi graves que les hémorragies du vitré ; leurs effets sur la vision restent localisés.

Parmi les hémorragies rétiniennes à la suite de contusion, il en est une qui mérite particulièrement l'attention, parce qu'elle est assez fréquente et grave, c'est l'hémorragie maculaire. Elle est caractérisée par une diminution considérable de la vision et l'existence d'un scotome central absolu. A l'ophtalmoscope, on voit une tache rouge occupant la région maculaire. En général, la vision centrale est définitivement détruite.

Choroïdite traumatique.

Quand on examine un œil contusionné quelque temps après la blessure, on trouve, d'ordinaire, en même temps qu'une diminution de la vision, des lésions du fond de l'œil, qui ressemblent à la choroïditée ou chorio-rétinite atrophique banales.

En un point du fond de l'œil, dans une étendue très variable, on voit des taches blanches et des taches noires ou brunes mélangées, irrégulièrement disposées, de formes très diverses, le plus souvent capricieuses. Ce sont des lésions cicatricielles. Elles sont consécutives à des hémorragies plus ou moins étendues, qui, souvent d'ailleurs, avaient, au moment de l'accident, fusé dans le vitré.

Leur siège est, toujours ou presque toujours, dans la région de l'œil qui a été contusionnée.

Ces lésions, périphériques, donnent toujours un scotome dans la partie du champ visuel qui correspond à la rétine détruite ; mais, d'ordinaire, la vision est peu altérée et l'acuité visuelle reste entière ou peu affaiblie.

Déchirure de la choroïde.

Les hémorragies choroïdiennes ou rétiniennes qui surviennent à la suite d'une contusion, sont souvent le résultat de ruptures de ces membranes, mais de ruptures directes, dans le point même où l'objet contondant a touché le globe.

A côté de ces déchirures directes, il y a les ruptures indirectes, produites par contre-coup, dans une région éloignée du point traumatisé, d'ordinaire dans les parties postérieures du globe, et particulièrement du côté temporal. Aussitôt après l'accident on ne

constate que des hémorragies, mais plus tard, quand le sang est résorbé et la cicatrisation achevée, on aperçoit une tache blanche, en forme d'arc concentrique à la papille ; c'est la rupture.

En même temps, la vision se trouve très affaiblie, et il existe dans le champ visuel un scotome correspondant à la rupture. Le trouble visuel est plus accentué quand la macula ou son voisinage sont intéressés. Ces troubles visuels ne s'améliorent pas dans la suite.

Décollement de la rétine.

Sous l'influence du choc ou par suite des lésions chorio-rétiniennes, la rétine peut se détacher de la choroïde. L'examen ophtalmoscopique en rend la constatation très facile (V. Décollement de la rétine). Quand le décollement est partiel, on note la disparition d'une partie du champ visuel, de la partie qui correspond à la rétine détachée ; mais, en même temps, la vision, dans son ensemble, est toujours très affaiblie ; dans le décollement total, toute perception visuelle est abolie. Le décollement est toujours une complication grave, le plus souvent irrémédiable ; il est d'ailleurs fréquent à la suite des violentes contusions du globe.

Commotion rétinienne.

La vision diminue après le coup ; elle revient, peu à peu et complètement, en huit ou dix jours. Ce trouble visuel paraît dû à une transsudation entre la rétine et la choroïde ; on peut, quelquefois, voir à l'ophtalmoscope, un trouble laiteux situé au pôle postérieur du globe.

La contusion du globe peut produire une diminution de la tension de l'œil. En général, l'hypotonie est passagère, la tension remonte en quelques jours à la normale. Souvent, en pareil cas, il n'existe aucune lésion visible du globe ; la vue, un moment troublée, revient vite à la normale.

La cause de cette hypotension passagère est encore mal établie. Il semble qu'on puisse la rapprocher des troubles visuels désignés sous le nom de commotion rétinienne.

Il se produit aussi, plus rarement, une hypotension persistante. Celle-ci s'accompagne toujours de lésions graves du globe oculaire (ruptures sclérales, hémorragies abondantes, désorganisation mécanique intra-oculaire, etc...).

Je l'ai vue se produire, à un degré très accentué, dans un cas où il n'y avait d'autres signes de lésion intra-oculaire qu'un aspect particulier de la papille. Sur tout le pourtour de la papille, se voyait une dépression, un sillon circulaire dans lequel les vaisseaux formaient un coude. Cela ressemblait assez à un arrachement modéré du nerf optique. Il semblait que le nerf optique eut été tiré en arrière, désinséré de l'anneau scléral. La vision restait bonne.

Inversion de l'iris.

Dans de rares circonstances, on a vu l'iris disparaître, pour ainsi dire complètement, à la suite d'une contusion du globe. A

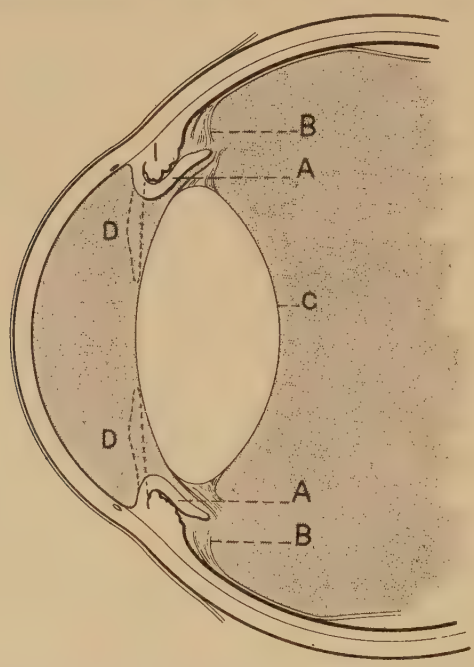

Fig. 158. — Inversion totale de l'iris. A, iris inversé, rejeté en arrière entre le corps ciliaire et le cristallin ; B, zonule rompue ; C, cristallin ; D, emplacement de l'iris normal ; I, corps ciliaire.

l'examen de l'œil, on ne voit plus d'iris, ou bien on n'en aperçoit qu'un étroit petit liseré le long du limbe. Il semble que le blessé soit atteint d'aniridie. On ne sait pas encore très bien par quel mécanisme l'iris est ainsi disparu ; on suppose qu'il s'agit d'un

retournement, d'une inversion de l'iris en arrière ; l'iris s'est glissé en arrière entre le cristallin et le corps ciliaire, probablement à la faveur d'un relâchement ou d'une rupture de la zonule (fig. 158).

Plus souvent, l'iris ne disparaît ou ne s'efface que sur une partie de son pourtour ; c'est le même mécanisme, limité à une portion seulement du pourtour de l'iris (fig. 159).

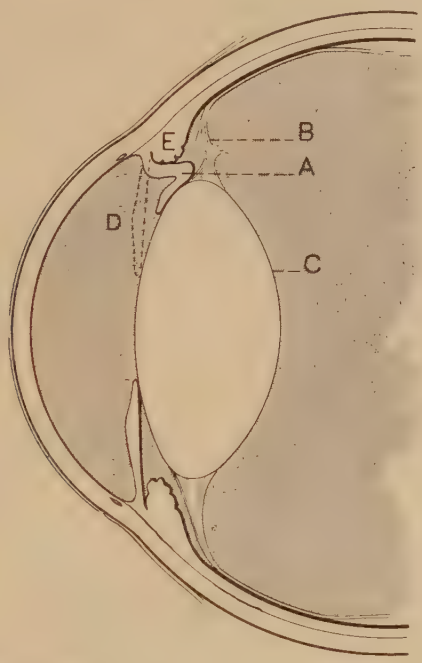

Fig. 159. — Inversion partielle de l'iris. A, iris inversé ; B, zonule rompue ; C, cristallin ; D, emplacement de l'iris normal ; E, corps ciliaire.

L'inversion de l'iris, même totale, ne donne que des troubles visuels modérés, s'il n'y a pas eu, en même temps, d'autres lésions du fond de l'œil. L'absence de pupille cause une gêne notable à la lumière vive ; mais la vision peut s'exercer, sans diminution notable, quand le cristallin reste en place et la rétine en bon état.

Traitement.

A la suite des contusions du globe, il n'y a pas de traitement actif à instituer. Le globe est fermé, sans plaie ; on se contentera

d'appliquer un pansement ouaté pour l'immobiliser un peu et le mettre au repos.

Plus tard seulement, il y aura lieu d'instituer des traitements divers qui conviennent à certaines complications : cataracte, luxation du cristallin, décollement.

Le traitement de la cataracte et celui du décollement seront étudiés plus loin, je me contente de donner ici la manière de traiter la luxation du cristallin.

Il n'y a rien à faire contre les luxations incomplètes du cristallin. Mais on se trouve dans la nécessité d'intervenir assez sou-

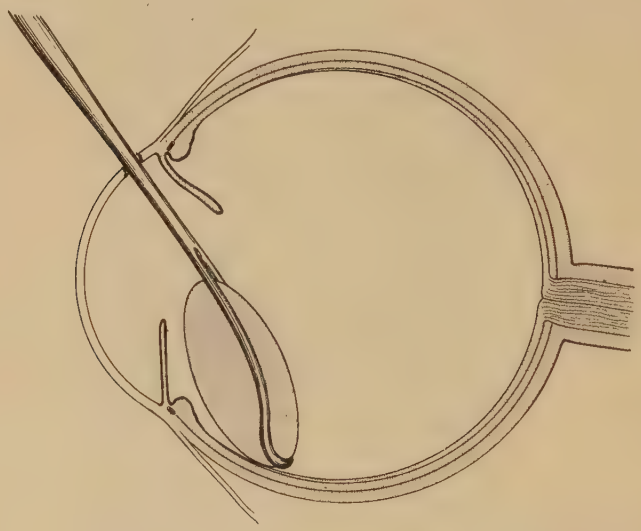

Fig. 160. — Enlèvement à l'anse fenêtrée du cristallin luxé dans le vitré.

vent pour les luxations complètes dans le vitré et, plus souvent encore, pour les luxations dans la chambre antérieure.

Si le cristallin luxé dans le vitré y séjourne sans donner aucune irritation de l'œil, on le laisse en place ; mais le jour où l'œil s'irrite et devient douloureux, il faut intervenir. L'intervention consiste à aller chercher le cristallin luxé avec une anse fenêtrée.

L'iris étant préalablement dilaté, une large incision est faite avec la pique dans la partie supérieure de la cornée ; par cette incision, on envoie, sans brusquerie mais sans hésitation, l'anse fenêtrée, qui traverse la pupille, s'engage dans le vitré et chemine

jusqu'à ce qu'elle atteigne la paroi inférieure du globe, en arrière du cristallin. Elle charge le cristallin dans sa concavité, et le ramène au dehors, en le tirant en avant et en haut, en lui faisant suivre la face postérieure de la cornée (fig. 160).

Pour enlever le cristallin de la chambre antérieure, il faut faire une incision au couteau comme pour l'opération de la cataracte (plus petite quand le cristallin est diminué de volume). Il sort en général avec facilité.

Cependant, assez souvent, il a une tendance à passer à travers la pupille et à retourner dans le vitré. C'est pour éviter ce glissement en arrière qu'il faut avoir soin de rétrécir préalablement la pupille avec des myotiques.

Pour éviter cette fuite du cristallin, il est bon de le harponner avec une érigne dès l'ouverture de la chambre antérieure.

Dans certains cas où le cristallin est très mobile, on doit faire l'opération dans la position assise et avec une incision cornéenne inférieure.

PLAIES DU GLOBE OCULAIRE

PLAIES SUPERFICIELLES

Les plaies superficielles, non pénétrantes, entament la coque oculaire, mais ne la perforent pas. Ce sont, le plus souvent, des érosions avec l'ongle, une brosse à cheveux, une plume à écrire, etc. Les plaies pénétrantes, au contraire, traversent la coque oculaire, elles ouvrent le globe, et, si elles sont assez grandes, peuvent permettre à son contenu de s'échapper au dehors.

Les plaies superficielles peuvent siéger au niveau de la sclérotique recouverte par la conjonctive (plaies conjonctivales) ou sur la cornée transparente (plaies cornéennes).

Plaies conjonctivales. — Les érosions, déchirures ou sections de la conjonctive, sont, en général, faciles à voir sur une membrane lisse et transparente comme la conjonctive bulbaire. L'un des vaisseaux qui cheminent dans son épaisseur peut être coupé,

déchiré, rompu par le traumatisme ; il se forme alors, au point traumatisé, une tache rouge, uniforme, en nappe (ecchymose sous-conjonctivale). Ces plaies ne sont point douloureuses, elles ne donnent ni larmoiement, ni blépharospasme, ni trouble visuel ; et elles guérissent facilement.

Plaies ou érosions de la cornée. — Elles donnent, au contraire, des phénomènes réactionnels, le plus souvent très vifs : photophobie, larmoiement, blépharospasme, rougeur de l'œil. Ces signes permettent déjà, même avant l'ouverture des paupières, de soupçonner l'existence d'une érosion cornéenne. En ouvrant l'œil, on voit qu'une portion de la cornée n'a plus son aspect normal, parfaitement uni ; l'épithélium, enlevé, laisse à sa place une surface irrégulière. Les objets extérieurs, qui, normalement, se réflètent parfaitement à la surface de la cornée, ne se voient plus ou sont très déformés au niveau de l'ulcération. Un bon moyen pour déceler l'existence d'érosions cornéennes, c'est de mobiliser l'œil en face d'un objet bien éclairé, une fenêtre par exemple, et de rechercher si toutes les parties de la cornée donnent une réflexion aussi nette. L'image de la fenêtre, très nette sur les portions normales de la cornée, disparaît ou se déforme au niveau des parties érodées (fig. 90).

Il y a d'autres moyens encore de reconnaître l'existence d'une érosion cornéenne, l'éclairage oblique et l'instillation d'une goutte de fluorescéine (V. Kératites, p. 104).

PLAIES PÉNÉTRANTES

Les plaies pénétrantes, occupent la partie antérieure, accessible, du globe. Elles siègent sur la cornée ou sur la sclérotique ; mais, souvent, elles intéressent, à la fois, la sclérotique et la cornée.

Plaies pénétrantes cornéennes. — Au moment où se produit la perforation, l'humeur aqueuse s'échappe, la chambre antérieure s'évacue, diminue de profondeur ou se vide complètement ; l'iris suit le mouvement de l'humeur aqueuse et vient s'enclaver dans la plaie cornéenne, produisant ainsi une déformation de la pupille (fig. 96 à 99).

La plaie pénétrante de la cornée se reconnaît donc aux signes suivants, qui peuvent d'ailleurs ne pas être au complet : Une plaie visible sur la cornée ; un enclavement de l'iris dans la plaie, avec, ce qui en est la conséquence, une déformation pupillaire ; une diminution de profondeur de la chambre antérieure ; un ramollissement, une diminution de tension du globe par suite de l'évacuation d'une partie de son contenu.

Plaies pénétrantes sclérales. — La plaie siège sur le blanc de l'œil, en pleine sclérotique ; entre ses lèvres, on voit s'échapper une substance transparente, demi-liquide, gélatineuse, gluante, analogue au blanc d'œuf, qui est le corps vitré ; l'œil est mou à la pression, par suite de la brèche dans la coque oculaire et de la sortie du vitré. Quelquefois, la gouttelette de vitré reste sous la conjonctive, et forme là une petite saillie qui, jointe à la diminution de tension, suffit à démontrer l'existence d'une perforation du globe

Plaies pénétrantes scléro-cornéennes. — Très souvent, la plaie de l'œil siège au niveau du limbe et la section intéresse à la fois la cornée et la sclérotique. Ces plaies sont les plus graves, parce qu'elles intéressent le corps ciliaire, région physiologique importante, qui, plus que toute autre, souffre des traumatismes.

Plaies pénétrantes petites. — Quand la plaie pénétrante est très petite, comme on en voit souvent à la suite de piqûres par pointes fines (aiguilles, épingles, plumes, etc.), aucune partie du contenu de l'œil (humeur aqueuse, vitré) ne s'échappe au dehors ; le globe conserve sa consistance normale. La pénétration n'est souvent indiquée que par l'apparition d'une complication (cataracte traumatique, déchirure de l'iris, accidents infectieux intra-oculaires). Il faut toujours, pour s'assurer de la pénétration, examiner avec soin la petite plaie et s'enquérir de la façon dont l'accident s'est produit.

Plaies pénétrantes avec corps étranger intra-oculaire. — Il faut se renseigner avec soin sur la nature de l'objet qui a frappé l'œil et sur la manière dont s'est produite la blessure. Il importe, en effet, de rechercher si l'objet traumatisant n'est point un projectile resté à l'intérieur de l'œil après en avoir traversé la coque

(grain de plomb, éclat de cartouche ou de capsule, parcelle métallique d'un marteau ou d'un ciseau, copeau d'acier, etc.).

Les plaies pénétrantes avec corps étranger intra-oculaire sont bien plus graves que les autres, et demandent un traitement spécial.

DIAGNOSTIC DES PLAIES PÉNÉTRANTES

Quand il existe une large section du globe, dans la cornée ou dans la sclérotique, le diagnostic de plaie pénétrante est sans difficulté. Mais, souvent, la plaie est petite et le diagnostic de pénétration devient difficile à établir.

Cependant, les plaies pénétrantes, même petites, donnent lieu à des manifestations ou complications qui aident beaucoup dans un diagnostic difficile.

Plaie du globe. — Elle doit être recherchée, avec grand soin, sur la cornée et sur la sclérotique.

Une petite plaie cornéenne se referme souvent aussitôt après le traumatisme, et il ne reste, comme signe de son existence qu'une ligne grisâtre ou trouble, dans le tissu transparent de la cornée.

Issue de corps vitré. — Les petites plaies sclérales ne sont pas béantes, et, souvent, ne laissent pas échapper la gouttelette de vitré si caractéristique dans les plaies plus larges.

Celle-ci s'accumule au-dessous de la conjonctive et forme là une petite saillie, une petite bosselure, qui a la même valeur séméiologique que la gouttelette de vitré elle-même.

Cette petite saillie, jointe au ramollissement du globe, suffit pour affirmer l'existence d'une perforation.

Diminution de tension. — Elle constitue un bon signe de perforation, mais il ne faut la rechercher qu'avec prudence en évitant d'exercer sur le globe une pression exagérée qui pourrait favoriser l'évacuation du corps vitré. L'hypotension peut se rencontrer sans plaie à la suite de contusion.

Enclavement de l'iris. — Avec la déformation pupillaire qui en est la conséquence, c'est un signe certain de perforation du globe au niveau de la cornée (fig. 98 et 99).

Hémorragies intra-oculaires. — Quand l'hémorragie se fait dans la chambre antérieure, l'humeur aqueuse se teinte en rouge. Mais bientôt, le sang, s'accumulant dans les parties déclives de la chambre antérieure, forme là un croissant rouge à concavité supérieure (analogue comme forme au croissant jaune de l'hypopion) et qu'on appelle hypohéma ou hyphéma (fig. 91). Le sang de l'hyphéma provient en général d'une blessure de l'iris. Il se résorbe presque toujours spontanément.

L'hémorragie, peut se faire plus profondément, en arrière de l'iris, de la pupille, du cristallin, en plein corps vitré. Elle se répand dans le vitré qui se trouble et rend impossible l'examen ophtalmoscopique du fond de l'œil. On voit, à l'ophtalmoscope, des flocons noirs et abondants se mettre en mouvement chaque fois que l'œil bouge, et retomber en bas quand l'œil redevient immobile. La vision diminue aussitôt après la blessure, et le blessé perçoit les flocons en mouvement sous l'aspect de nuages mobiles qui passent devant l'œil en obscurcissant la vision.

Quand l'hémorragie est abondante, le sang s'avance jusqu'à la face postérieure du cristallin ; la pupille présente, à l'examen direct ou à l'éclairage latéral, un reflet rougeâtre, couleur de sang, souvent très visible. Dans les hémorragies très abondantes, la matière colorante du sang diffuse dans tout le globe oculaire, et on voit l'iris prendre, sous cette influence, une teinte jaunâtre, qui lui donne un aspect tout différent de celui du côté opposé.

Les hémorragies de la chambre antérieure se résorbent toujours, celles du vitré presque toujours. Cependant, ces dernières, lorsqu'elles sont abondantes, peuvent amener une désorganisation de l'œil et des altérations visuelles irrémédiables.

Les hémorragies intra-oculaires peuvent exister sans perforation du globe, à la suite de contusions violentes. Elles ne sont donc pas une preuve certaine de l'existence d'une perforation.

Cataracte traumatique. — Le projectile qui a perforé la cornée peut s'avancer plus loin, atteindre le cristallin, l'iris, et même aller au delà, jusque dans le vitré. Il est rare qu'un projectile, ayant traversé la cornée, reste dans la chambre antérieure ou à la surface de l'iris. Il va plus loin, jusque dans le corps vitré, en passant par la pupille ou à travers l'iris. Le passage à travers l'iris laisse quelquefois un trou, se présentant sous la forme d'un point noir et au travers duquel on peut, à l'ophtalmoscope, voir

le fond rouge de l'œil. Ce trou dans l'iris est une preuve de pénétration intra-oculaire (fig. **161**).

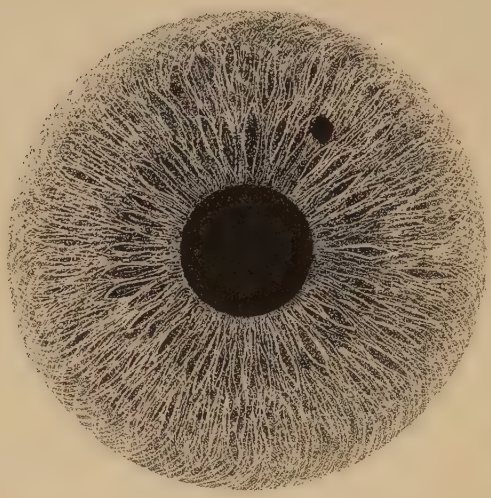

Fig. 161. — Perforation de l'iris par un corps étranger.

Le projectile qui passe dans la pupille, et celui qui passe à travers l'iris (à moins qu'il n'entre par la périphérie de l'iris tout près du limbe), atteint le cristallin. Aussitôt après l'accident, la pupille, bien noire, semble normale, mais, le lendemain ou les jours suivants, la pupille blanchit, prend une teinte laiteuse ; une cataracte traumatique s'est développée dans le cristallin (V. cataractes).

La cataracte traumatique, se voit aussi, mais plus rarement, dans les contusions du globe oculaire.

Douleurs. — Les plaies pénétrantes ne sont pas habituellement douloureuses ; elles le sont souvent moins que les plaies superficielles de la cornée. Toutefois, certains corps étrangers intra-oculaires, par leur seule présence et par leurs mouvements, provoquent de vives douleurs. La douleur ne permet, en aucune façon, de distinguer une plaie pénétrante d'une plaie superficielle.

Troubles visuels. — Les troubles visuels, fréquents à la suite de plaies perforantes de l'œil, peuvent avoir pour causes : une hémorragie qui trouble les milieux transparents, une cataracte qui opacifie le cristallin, une infection de l'œil (iritis, cyclite, panophtalmie), une désorganisation mécanique de tout le globe à la suite d'un gros traumatisme.

C'est donc aux signes suivants qu'on reconnaîtra la perforation du globe oculaire :

Une plaie évidente, béante ou refermée ; l'issue du corps vitré,

sous forme d'une gouttelette libre ou collectée sous la conjonctive ; l'enclavement de l'iris, avec déformation de la pupille ; un trou dans l'iris ; une cataracte traumatique, blanchissant la pupille peu de temps après l'accident ; une hémorragie dans la chambre antérieure, qui devient rouge dans toute son étendue ou montre un croissant rouge d'hypohéma dans sa partie inférieure ; une hémorragie du vitré, qui diminue la vision, donne la sensation de nuages mobiles, et se voit à l'ophtalmoscope, sous forme de flocons noirs, abondants, mobiles dans le vitré.

A part les hémorragies, qui peuvent se voir dans les contusions, tous les signes précédents permettent d'affirmer, avec certitude, l'existence d'une perforation du globe.

COMPLICATIONS DES PLAIES DE L'ŒIL

Désorganisation mécanique de l'œil.

Les plaies larges, en permettant l'évacuation d'une grande partie du contenu de l'œil, peuvent, par leur seule action mécanique, détruire l'organisation si fragile du globe oculaire et entraîner la perte de la vue (décollement de la rétine).

A ce point de vue, les plaies de la région ciliaire, c'est-à-dire de la zone intermédiaire à la cornée et à la sclérotique, encore appelée région scléro-cornéenne, sont plus graves que celles de la cornée seule ou de la sclérotique seule, en raison de l'importance physiologique du corps ciliaire.

Les plaies avec enclavement de l'iris, sont aussi plus sérieuses dans leurs conséquences que les plaies sans enclavement.

Infections.

L'infection, reste la plus sérieuse des complications à la suite de plaies oculaires. Elle est produite, souvent, par l'objet traumatisant, souvent aussi par les instruments, les liquides ou les pommades, quelquefois encore par une infection préexistante des voies lacrymales ou des paupières. Elle complique aussi bien les petites que les grandes plaies du globe.

Les plaies superficielles de la cornée donnent des ulcères infectieux (V. p 209), qui peuvent détruire, en partie ou en totalité, la

transparence de cette membrane, donner des irido-cyclites, et même conduire l'œil à la panophtalmie.

Dans les plaies pénétrantes, on rencontre deux sortes d'infections : les infections aiguës suppurées et les infections subaiguës non suppurées.

Les infections aiguës suppurées, amènent la suppuration de tout le contenu du globe oculaire, le transforment en un véritable abcès qu'il faut évacuer, et laissent, finalement, un moignon d'œil, inutile et laid, qu'il faut, plus tard, cacher derrière une pièce artificielle (panophtalmie). Elles sont dues aux agents habituels de la suppuration, le pneumocoque, le streptocoque, le staphylocoque, et, quelquefois, à d'autres agents infectieux, comme le bacille perfringens.

Les infections subaiguës non suppurées, sont causées par des agents divers mais encore mal déterminés. Au nombre de ces infections, se trouve l'ophtalmie sympathique, affection redoutable mais exceptionnelle. La cicatrisation se fait mal, l'œil reste rouge, irrité, douloureux, larmoyant ; des modifications surviennent dans l'aspect de l'iris, des exsudats se font dans le champ pupillaire, et, quelquefois, un dépôt punctiforme s'applique à la face postérieure et inférieure de la cornée ; ce sont, en somme, modifiés par la blessure, les signes habituels d'une irido-cyclite subaiguë.

Ces infections légères, ne détruisent pas le globe oculaire, mais désorganisent les milieux transparents et laissent toujours, après elles, une diminution ou une perte de la vision (iritis, cyclites, choroïdites). Souvent même, l'œil se ramollit, et peu à peu s'atrophie, à moins qu'on ne fasse une ablation partielle ou complète avant d'attendre cette période de désorganisation.

Ophtalmie sympathique.

Le danger des plaies de l'œil n'existe pas seulement pour l'œil atteint, mais encore pour l'œil du côté opposé. Dans certaines plaies pénétrantes, l'infection de l'œil blessé (infection spéciale aux allures tranquilles) peut se transmettre à l'autre œil, qui s'enflamme et se perd complètement. Les plaies de la région ciliaire et celles qui s'accompagnent de corps étrangers ultra-oculaires, exposent, plus que les autres, à cette terrible complication.

Néanmoins, c'est une complication rare, beaucoup plus rare

qu'on ne semble se l'imaginer dans le corps médical (V. Ophtalmie sympathique).

TRAITEMENT DES PLAIES DE L'ŒIL

TRAITEMENT IMMÉDIAT

En présence d'une plaie de l'œil il y a deux choses à faire immédiatement :

1° Le nettoyage et la désinfection de la plaie, suivis de l'application d'un pansement aseptique.

2° La réparation chirurgicale des lésions.

Le nettoyage, la désinfection, et l'application d'un pansement aseptique suffisent pour les plaies superficielles ; la réparation chirurgicale, est réservée aux plaies pénétrantes, à certaines plaies pénétrantes.

I. Nettoyage, désinfection et pansement de la plaie.

On procède exactement de la même façon que pour préparer l'œil avant une opération.

Il faut avoir à sa disposition :

Un collyre anesthésique stérile, chlorhydrate de cocaïne à 4 0/0.

Une solution antiseptique pour lavage, par exemple du cyanure d'hydrargyre à 1/5000.

Un pansement de rondelles ou de compresses de gaze stérile.

Un bandeau ou une bande pour maintenir le pansement.

Tous ces objets et liquides peuvent être prêts à l'avance. C'est ce qui a lieu quand le blessé est amené dans un service hospitalier. C'est ce qui doit aussi avoir lieu, quand le blessé est conduit au cabinet de consultation de l'oculiste. Mais, lorsque l'accident se produit au dehors, le médecin peut avoir à préparer, extemporanément, les choses nécessaires au traitement.

La *solution anesthésique* de cocaïne, peut être conservée dans une ampoule compte-gouttes, avec laquelle on peut faire directement les instillations (fig 5 à 7). On peut aussi garder la solution de cocaïne dans des ampoules ordinaires ; on prend le liquide

dans l'ampoule avec une seringue stérile ou bouillie, comme pour faire une injection sous-cutanée ; au moment d'instiller, on enlève l'aiguille et on se sert de la seringue comme compte-gouttes.

Le *liquide de lavage*, est prêt à l'avance, et conservé dans un des laveurs dont j'ai donné ailleurs la description (fig. 4). On peut aussi, le conserver dans un ballon fermé, et laver l'œil avec une seringue bouillie.

Les *pansements*, taillés en rondelles, sont conservés dans des boîtes, comme tous les autres pansements. L'ouate étant irritante il faut veiller à ce qu'elle soit séparée des paupières par quelques rondelles de gaze.

Comme *bandage*, on se sert d'un petit appareil en toile semblable à celui de la figure 9. On peut aussi employer une bande, de préférence une bande en crêpe ou en un autre tissu souple. On les applique de la manière indiquée par les figures 9 et 10.

Si le médecin n'a pas à sa disposition, et préparés à l'avance, les objets précédents, en particulier l'ampoule compte-gouttes et le laveur, il peut, sans difficulté, se les procurer rapidement.

Dans une bouilloire ou une casserole contenant de l'eau, on met de l'ouate hydrophile ; un compte-goutte ou une petite seringue ; un tube à essai contenant le collyre anesthésique et dont on laissera l'extrémité libre hors de la bouilloire ; un appareil laveur facile à confectionner avec un petit entonnoir de verre, un tuyau de caoutchouc et le verre d'un compte-gouttes ; une seringue à fine canule peut au besoin remplacer l'appareil laveur. Après dix minutes d'ébullition, ces objets sont stériles et utilisables.

Manière de procéder. — 1° Faire coucher le blessé horizontalement sur une table ; c'est indispensable.

2° Anesthésier l'œil, en instillant, deux fois de suite, à une minute d'intervalle, une ou deux gouttes de collyre à la cocaïne. Il est bon de mettre une goutte de collyre anesthésique dans l'œil sain. Il arrive, en effet, au cours des manipulations, qu'un peu de savon ou de liquide de lavage pénètre dans l'œil sain et détermine un blépharospasme très gênant des deux yeux.

3° Laver extérieurement les paupières, au savon, puis à la solution antiseptique, en recommandant au blessé de rester les yeux fermés tout le temps de cette opération.

4° Laver le globe oculaire. C'est un temps délicat auquel il faut

procéder avec beaucoup de douceur dans les doigts et dans les paroles.

Retenant, doucement, avec le pouce, la paupière supérieure, on demande au blessé de regarder en bas ou vers ses pieds ; la partie supérieure du globe se découvre ; on commence le lavage, en faisant tomber sur l'œil un filet de la solution préalablement tiédie.

Continuant à retenir la paupière supérieure et à laver, on invite le malade à regarder à droite et à gauche, de façon à laver successivement les parties latérales du globe oculaire. On abandonne alors la paupière supérieure.

Le pouce est posé sur la paupière inférieure et la retient en bas pendant que l'œil s'efforce de regarder en haut ; la partie inférieure du globe oculaire se découvre et on la lave comme la partie supérieure. En somme, on fait passer successivement sous le filet laveur toutes les parties du globe oculaire.

4° Appliquer un pansement sec occlusif. Il vaut mieux n'introduire dans l'œil, ni collyre, ni pommade. Les pommades et les collyres, s'ils ne sont pas stériles, constituent un danger pour l'œil blessé.

5° Fixer la rondelle d'ouate avec une bande ou un bandeau. Les figures 9 et 10 indiquent la manière dont on en fait l'application. Si on redoute une agitation, dans la nuit, on applique une bande par dessus le bandeau.

Le rôle du médecin, dans les plaies oculaires, doit se borner à appliquer le premier pansement. L'intervention de l'oculiste est souvent nécessaire pour fermer une plaie béante, pour réduire ou sectionner l'iris en prolapsus, pour extraire un corps étranger intra-oculaire. Le succès de toutes ces interventions dépend souvent de la rapidité avec laquelle elles sont faites.

Il faut, en somme, traiter la plaie de l'œil, comme toutes les plaies : par l'application, après nettoyage et désinfection, d'un pansement sec aseptique, de façon à obtenir une réunion par première intention. Il n'y a aucune raison de mettre, sur une plaie de l'œil, des pommades, des poudres et autres substances malpropres, qu'on se garderait bien d'appliquer sur une plaie par blessure du bras ou du visage.

Il est, aussi, fort dangereux d'utiliser des collyres ou des solutions de lavage qui ne sont pas aseptiques. Il vaut mieux ne rien faire à l'œil blessé que d'introduire un liquide malpropre. Autrefois, et maintenant encore, une partie des infections post-trau-

matiques sont dues à l'introduction de collyres ou d'autres substances septiques.

II. Réparation des lésions. Interventions chirurgicales.

Petites plaies. — Les petites plaies perforantes (piqûres, courtes sections) sans entrebaillement des lèvres, restant bien coaptées, ne déformant pas la sphère oculaire, et ne laissant pas un trou béant dans la coque oculaire, n'ont pas besoin d'intervention chirurgicale. Il suffit de nettoyer, de désinfecter, et d'appliquer le pansement simple.

Grandes plaies. — Les grandes plaies du globe oculaire, intéressant la cornée et la région ciliaire, ou bien la sclérotique et la région ciliaire, produisent, en général, une déformation de la coque oculaire; les lèvres de la plaie s'écartent et laissent passer au dehors, suivant leur siège, l'iris, le corps ciliaire ou le vitré.

La plupart de ces plaies larges, avaient des suites déplorables, quand on les abandonnait à elles-mêmes.

La cicatrisation, ralentie par l'étendue de la plaie et le défaut de coaptation de ses lèvres, même quand elle se faisait sans complications, aboutissait, souvent, à la perte de la vision, et à des déformations très accusées du globe. D'autres fois, survenaient des iridocyclites interminables qui détruisaient le globe. Enfin, on voyait quelquefois apparaître, du côté opposé, une iridocyclite métastatique, l'ophtalmie sympathique.

Il est probable qu'une partie de ces conséquences graves était due à l'introduction, dans la plaie béante, de pommades et de collyres septiques, mais, je crois aussi que ces mauvais résultats étaient en partie imputables à l'absence de tout traitement chirurgical, à l'abandon complet de la plaie à elle-même.

Aussi, n'est-il pas étonnant de voir, en raison de ces résultats déplorables, beaucoup d'oculistes, enlever les yeux blessés avec une extraordinaire facilité.

Il est vrai que la crainte exagérée de l'ophtalmie sympathique, qui se calme maintenant, fut une des causes principales, de ces habitudes trop radicales.

Les méthodes chirurgicales modernes nous permettent de tenter, et même nous font un devoir d'essayer, la réparation des yeux blessés.

Depuis longtemps, pour ma part, j'ai renoncé à l'énucléation dans les grandes plaies oculaires, et l'ai remplacée par diverses interventions conservatrices.

Enclavement, prolapsus de l'iris. — Si la plaie est récente, on fait la *réduction* de l'iris ; avec une spatule, on repousse l'iris prolabé dans la chambre antérieure.

Si la plaie n'est pas très récente, si elle a plus d'un jour, il ne faut pas rentrer l'iris parce qu'il peut être infecté et parce que les lèvres de la plaie peuvent adhérer déjà l'une à l'autre. On doit, en ce cas, se contenter de faire la *résection de l'iris* au ras de la plaie.

Plaie sclérale. — Si la plaie est petite, peu ouverte, si les lèvres sclérales sont l'une contre l'autre, presque coaptées, la suture conjonctivale est suffisante. Toute intervention est même inutile si la conjonctive mobile, déplacée au moment de l'accident, est revenue d'elle-même recouvrir la plaie sclérale.

Si la plaie est grande, béante, et qu'il soit nécessaire de rapprocher les lèvres, il faut faire la suture scléro-conjonctivale. Avec une fine aiguille, on prend, en même temps, la conjonctive et les lames superficielles de la sclérotique.

Plaie scléro-cornéenne. — Deux moyens sont à notre disposition : la suture cornéenne et le recouvrement conjonctival ; ils peuvent être employés ensemble ou séparément.

Recouvrement conjonctival : Quand la plaie n'est pas trop étendue ni trop béante le recouvrement conjonctival est suffisant.

Pour faire un recouvrement total on peut emprunter un lambeau en pont à la partie temporale du globe. Une première incision aux ciseaux ou au couteau sépare la conjonctive du limbe dans les 5/6 du pourtour cornéen. Une seconde incision arquée limite en dehors le lambeau. On libère ensuite la conjonctive comprise entre ces deux incisions. Enfin, à l'aide de deux sutures, on fait glisser le lambeau de conjonctive sur la cornée. Il ne reste plus qu'à recouvrir la sclérotique mise à nu, en rapprochant la conjonctive au moyen d'un ou deux fils.

Plus tard, il suffit de libérer la conjonctive en dedans pour qu'elle quitte la surface cornéenne et aille reprendre sa place

dans la partie temporale du globe. La conjonctive est laissée sur la cornée le temps nécessaire à la cicatrisation de la plaie.

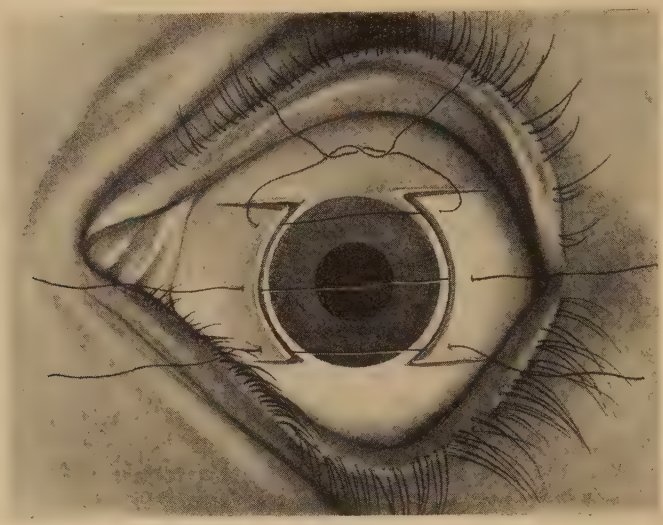

Fig 162. — Recouvrement conjonctival. Il peut être fait de différentes manières.

On peut d'ailleurs procéder d'une autre façon, particulièrement lorsqu'un recouvrement partiel et de courte durée paraît suffisant.

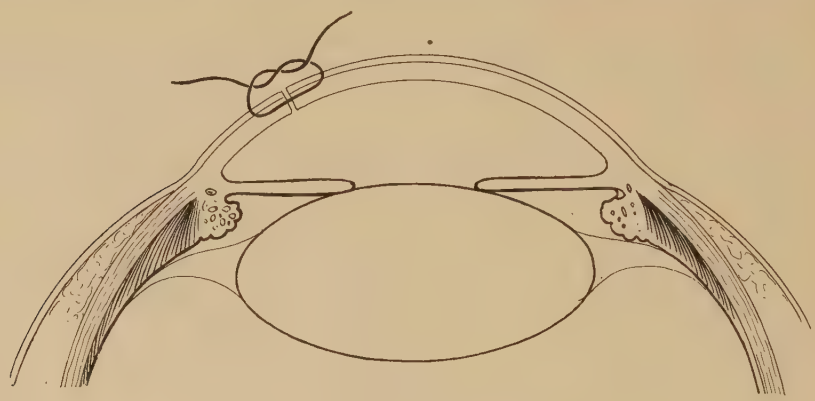

Fig. 163. — Suture de la cornée.

De chaque côté de la cornée (en des points et dans une étendue variable suivant l'importance de la plaie), on sectionne la conjonctive près du limbe, on la dissèque de façon à la mobiliser suffisamment pour que les deux lambeaux puissent facilement et sans

tiraillements recouvrir la cornée et la plaie. On fait glisser ces deux lambeaux sur la cornée et on les unit l'un à l'autre par quelques points de suture (fig. 162). Au bout de 6 ou 7 jours on lâche les fils et la conjonctive qui recouvrait la plaie retourne à sa place en laissant la cornée libre.

Suture de la cornée : Si la plaie est très grande et béante, on fait la suture de la cornée.

Il faut, pour cela, des aiguilles très fines et un fil très ténu. L'aiguille ne doit prendre que les couches superficielles et jamais toute l'épaisseur de la cornée (fig. 163).

Ablation du segment antérieur : Dans certaines plaies graves de la région irido-ciliaire, quand on ne peut conserver ni la vue, ni l'aspect extérieur de l'œil, on est en droit de faire, d'emblée, l'ablation du segment antérieur (V. p. 395).

Mais, il est prudent d'attendre quelques jours avant d'y procéder, car une infection suppurée du globe peut être en évolution ; elle pourrait provoquer la suppuration du segment postérieur, et nécessiter une autre intervention, l'exentération.

Délabrement du globe. — L'œil est désorganisé, souvent écrasé, vide, en lambeaux. La première idée qui vient, en pareil cas, c'est d'enlever ces débris informes, qui semblent non seulement inutiles mais encore gênants ou dangereux (ophtalmie sympathique).

Je pense qu'il vaut mieux les conserver et les utiliser pour améliorer la prothèse oculaire. On enlève tout ce qui reste du contenu du globe, y compris la choroïde et la rétine. On ne conserve que la tunique fibreuse ; on en réunit les débris et on en ferme l'orifice à l'aide de sutures scléro-conjonctivales exactement comme dans l'ablation du segment antérieur. On peut ainsi reconstituer un moignon de grosseur variable, souvent volumineux, et toujours bon pour la prothèse. On peut aussi insérer une sphère solide dans la cavité du globe.

TRAITEMENT CONSÉCUTIF ET TARDIF

Le traitement des plaies de l'œil, tel qu'il vient d'être exposé, est celui qu'il convient d'appliquer immédiatement après la blessure. Mais, il ne comprend pas toute la thérapeutique applicable aux blessures de l'œil. Dans l'œil bien nettoyé, bien aseptisé, bien réparé,

des modifications, des transformations, des complications peuvent se produire, qui nécessitent l'application de traitements nouveaux, relevant presque tous de la chirurgie.

La cicatrisation normale, régulière, des plaies de l'œil, amène, elle-même, des modifications qui peuvent demander l'application d'une nouvelle thérapeutique. A plus forte raison, les complications infectieuses imposent-elles un traitement rapide et énergique.

Cicatrisation normale. — S'il s'agit de plaies légères, n'amenant que des cicatrices cornéennes (leucomes simples, leucomes adhérents), il n'y a qu'à attendre la guérison complète. C'est alors seulement qu'on interviendra pour atténuer la laideur de l'œil (tatouage du leucome) ou améliorer la vision (iridectomie).

S'il s'agit au contraire d'une plaie grave, ne laissant aucun espoir de préserver la vision ou de conserver l'aspect de l'œil, il faut intervenir rapidement, dès que toute crainte d'infection suppurée paraît écartée, et pratiquer une des opérations conservatrices qui se trouvent décrites dans un autre chapitre (V. p. 388).

Infection superficielle. — Il faut entendre, par infections superficielles, celles qui se développent à la surface de la cornée et y restent localisées, sans gagner l'intérieur de l'œil, sans donner d'iritis, d'irido-cyclite, de panophtalmies.

Le traitement est analogue à celui des ulcérations infectieuses de la cornée (V. page 214). Contre elles, on emploie les lavages, les instillations, les cautérisations au nitrate d'argent, à la teinture d'iode, au fer rouge. Il ne convient pas, à ce moment, de pratiquer une opération conservatrice comme l'ablation du segment antérieur ; celle-ci, est même formellement contre-indiquée dans les ulcères graves, car elle pourrait amener la suppuration du moignon.

Infections profondes suppurées. — Si la suppuration intra-oculaire se développe et donne lieu aux symptômes connus de l'irido-cyclite suppurée d'abord et de la panophtalmie ensuite, on fait, le plus vite possible, l'exentération du globe, le curetage complet de la cavité oculaire, en laissant ouvert l'orifice scléral. En intervenant vite, on épargne au blessé des souffrances et des soins prolongés.

Infections profondes subaiguës. — A ce groupe d'infections appartient l'ophtalmie sympathique, susceptible de se transmettre à l'œil non blessé. Si, quelques jours après la blessure, surviennent des signes d'irido-cyclite subaiguë, il faut faire l'ablation du segment antérieur. Il n'y a lieu de pratiquer l'évidement que si la cavité du globe est occupée par des tissus détériorés et désorganisés. Dans aucun cas, il n'est nécessaire de pratiquer l'énucléation.

Pour ceux qui conservent la terreur de l'ophtalmie sympathique, et qui ne pensent pas que l'ablation du segment antérieur (par conséquent de la région irido-ciliaire) soit suffisante pour préserver l'œil sain, ils peuvent remplacer l'ablation du segment par l'évidement du globe, qui supprime toute la tunique vasculaire, et ne laisse que la tunique fibreuse. Mais alors, le moignon reste moins bon que dans l'ablation du segment antérieur habituelle.

Il est étonnant de voir la façon régulière et rapide avec laquelle le calme revient, et définitivement, dans un œil enflammé, après l'ablation du segment antérieur blessé.

Pour résumer, je dirai qu'en présence d'une plaie de l'œil, il faut agir de la manière suivante :

Au début :

Nettoyer, désinfecter l'œil et appliquer un pansement aseptique en ayant soin, avant tout, de n'introduire aucune chose septique, (pommades, poudres, collyres non stérilisés).

Réparer tout ce qu'on peut réparer dans le segment antérieur (iridectomie, réduction de l'iris, suture de la cornée, recouvrement conjonctival).

Si la réparation est impossible, enlever le segment antérieur, et avec lui, toutes les parties malades ou dangereuses, mais conserver le segment postérieur.

Ne jamais faire l'énucléation.

Plus tard :

Si, après cicatrisation, l'œil est laid et définitivement aveugle, faire l'ablation du segment antérieur.

S'il survient une infection suppurée (panophtalmie), pratiquer l'exentération sans sutures consécutives.

S'il se développe une infection subaiguë, faire l'ablation simple du segment antérieur, ou bien, quand les lésions sont étendues en arrière, pratiquer l'évidement du globe.

Ne jamais faire l'énucléation.

J'ajoute, que l'ophtalmie sympathique est, actuellement, beaucoup moins à craindre qu'on ne l'a cru et qu'on ne le croit encore. C'est une complication très rare ; et il ne faut pas que des craintes exagérées continuent à être la cause d'innombrables et inutiles mutilations.

D'ailleurs, j'ai la conviction que l'ablation du segment antérieur c'est-à-dire de la région irido-ciliaire, faite dans les conditions que je viens d'indiquer, suffit à prévenir l'ophtalmie sympathique. Quant à l'évidement du globe, je ne pense pas qu'un ophtalmologiste, sachant le faire correctement, puisse admettre qu'il ne soit pas aussi efficace que l'énucléation.

OPÉRATIONS CONSERVATRICES

L'énucléation ou enlèvement total de l'œil doit être, autant que possible, remplacée par des interventions moins radicales, dites « opérations conservatrices ».

Celles-ci peuvent être réduites à deux principales :

a) Dans la première, on enlève en totalité le segment antérieur du globe (iris, cristallin, corps ciliaire, cornée et la portion de sclérotique correspondant au corps ciliaire) ; mais, on conserve en entier, le segment postérieur rétro-ciliaire formé par la sclérotique et tout son contenu (rétine, choroïde et vitré). C'est l'*ablation du segment antérieur*.

b) Dans la seconde, on enlève, intégralement, tout le contenu du globe oculaire (cristallin, iris, corps ciliaire, choroïde et vitré), mais on garde, en totalité (si possible), tout le contenant formé par la tunique fibreuse. C'est l'*évidement du globe*.

Il est rare qu'à la suite d'énucléation, la prothèse oculaire telle qu'on la pratique actuellement, donne un résultat esthétique acceptable ; elle est toujours facile à reconnaître et souvent laide. C'est là un inconvénient pour tous, mais particulièrement pour les salariés. Les ouvriers, les employés, les domestiques, ostensiblement borgnes ou défigurés, sont entravés dans leur travail et gênés à l'embauchage. C'est donc causer un préjudice grave à un malade que de l'énucléer au lieu de lui faire une opération conservatrice, c'est le défigurer inutilement, et souvent, en même temps, apporter une gêne réelle dans son existence.

Dans l'énucléation, l'œil artificiel est immobile ou presque,

enfoncé dans l'orbite, entouré d'une dépression circulaire péripalpébrale ; l'infirmité est évidente.

A la suite d'une opération conservatrice, la pièce artificielle est mobile avec le moignon, il n'y a pas de dépression palpébrale autour du rebord orbitaire, l'œil ne s'enfonce pas dans l'orbite, il fait la même saillie que l'autre œil. Il faut y regarder de bien près pour distinguer l'œil artificiel. Pour toutes ces raisons, il convient, autant qu'on le peut, de remplacer l'ablation totale par l'ablation partielle, et de considérer l'énucléation comme une mutilation déplorable, à laquelle il ne faut se résigner qu'à la dernière extrémité.

Indications des opérations conservatrices.

Elles ne sont pas les mêmes pour l'ablation du segment antérieur et pour l'évidement du globe.

Ablation du segment antérieur.

Les indications de cette opération, autrefois très restreintes, se sont peu à peu étendues.

On ne la faisait, jadis, que dans les cas de staphylome antérieur. Plus tard, Panas la conseilla pour les yeux glaucomateux douloureux, qu'on avait l'habitude d'énucléer ; il eut, ainsi, le mérite d'empêcher un grand nombre d'énucléations. Je crois que les indications de l'amputation du segment antérieur sont bien plus étendues encore, et je les pratique avec satisfaction : 1° sur des yeux *laids* que je désire mettre dans de meilleures conditions esthétiques (cornées blanches, opaques, sans espoir de retour à la vision) ; 2° dans un grand nombre d'*irido-cyclites*.

Cette pratique étend, considérablement, le domaine de l'amputation partielle et restreint, proportionnellement, celui de l'énucléation.

Voici d'ailleurs étudiées en détail les diverses indications de l'amputation du segment antérieur.

Staphylome opaque. — Quand il est volumineux et qu'il défigure le malade.

Hydrophtalmie (glaucome infantile). — Quand l'œil, sans vision, devient très gros ou douloureux.

Glaucome. — Quand l'œil, irrémédiablement perdu, devient douloureux ou laid.

Kératites avec opacités cornéennes, ayant aboli la vision et défiguré le malade. Toutefois, il n'y a pas lieu d'intervenir si la cornée, peu irritable, permet l'application d'une coque artificielle spéciale. Il faut faire l'essai d'une pièce artificielle, avant de décider l'intervention.

Scléro-kératites avec iritis ou irido-cyclites, ayant amené la perte de la vue et donnant perpétuellement des poussées inflammatoires douloureuses.

Sous la calotte scléro-cornéenne, on trouve, presque toujours, en pareil cas, un vitré sain, transparent. Au contraire, la partie enlevée se montre dans un état de complète désorganisation.

Irido-cyclites non traumatiques. — Il faut remarquer avec quelle constance les inflammations développées dans la région irido-ciliaire y restent localisées. Il est rare qu'une irido-cyclite s'étende au segment postérieur du globe.

Le segment antérieur et le segment postérieur semblent avoir une certaine indépendance pathologique. C'est sans doute ce fait qui a dirigé la classification anatomo-pathologique actuelle, d'ailleurs très légitime, des affections oculaires : iritis, cyclites, irido-cyclites, choroïdites, rétinites, etc.

La clinique, nous montrait déjà cette indépendance pathologique du segment antérieur et du segment postérieur. Les examens anatomo-pathologiques, sont venus appuyer les faits cliniques en montrant que, sur des yeux atteints d'irido-cyclites très anciennes, le segment postérieur était intact ou peu modifié. Pourquoi ne pas profiter de ces notions, et, pourquoi, au lieu d'énucléer un œil à moitié sain, ne pas se contenter d'enlever seulement le segment antérieur malade.

Quand l'œil garde sa grosseur et sa consistance habituelles, on trouve le segment postérieur presque toujours sain et le corps vitré normal, d'aspect et de consistance. Les résultats sont toujours bons. Les phénomènes inflammatoires disparaissent vite, et il reste un moignon, ferme, mobile, et tranquille.

Quand les yeux sont petits, mous et partiellement atrophiés, le contenu du segment postérieur est, d'ordinaire, altéré, désorga-

nisé ; il vaut mieux s'en débarrasser en pratiquant l'évidement du globe.

En cas de doute sur l'état du segment postérieur, rien n'empêche, au début de l'opération, de faire une incision exploratrice juste en arrière du corps ciliaire.

Si même on a commencé l'intervention avec l'intention de faire un segment antérieur, et qu'on trouve en mauvais état le contenu du segment postérieur, il est facile de modifier le reste de l'opération et de procéder à l'évidement du segment postérieur. Il est tout aussi simple, quand on a commencé une intervention pour évidement, et qu'on trouve en bon état le contenu du segment postérieur, de modifier le reste de l'opération et de la restreindre à l'ablation du segment antérieur.

Irido-cyclite traumatique. — Quand, à la suite d'une plaie de l'œil intéressant l'iris ou la région ciliaire, survient une réaction inflammatoire (iritis ou irido-cyclite), on se méfie de l'ophtalmie sympathique, et, dans le but de préserver l'œil sain, on enlève l'œil blessé.

Je ne veux pas discuter ici les craintes exagérées qu'inspire l'ophtalmie sympathique, affection très rare, qui sert de prétexte à beaucoup d'énucléations inutiles. Je rappelle seulement que, dans l'ophtalmie sympathique, les lésions de l'œil sympathisant sont de l'irido-cyclite, développée autour de la plaie, c'est-à-dire une inflammation du segment antérieur. D'autre part, chacun sait que les traumatismes qui donnent le plus facilement de l'ophtalmie sympathique sont ceux de la région irido-ciliaire.

Il semble donc que l'origine de l'ophtalmie sympathique se trouve dans la région irido-ciliaire, dans le segment antérieur du globe oculaire blessé.

Le mal naît dans la région irido-ciliaire, il se développe dans la région irido-ciliaire ; c'est dans la région irido-ciliaire de l'œil traumatisé que se trouve le danger.

Pourquoi donc, en présence d'une irido-cyclite traumatique qui commence, enlever le globe en totalité et ne pas se contenter d'enlever la partie malade, le segment antérieur ?

C'est à cette dernière méthode que j'ai toujours recours. Il est étonnant de voir, avec quelle rapidité la réaction inflammatoire s'en va et disparaît après l'opération.

Dans les irido-cyclites traumatiques anciennes, l'inflammation

du segment antérieur peut s'étendre au segment postérieur, et le désorganiser ; presque toujours, en ce cas, l'œil est hypotone et en voie d'atrophie. Dans ces conditions, l'évidement doit remplacer l'ablation du segment antérieur.

Tumeurs intra-oculaires douteuses. — Chacun sait les difficultés qu'on rencontre souvent dans le diagnostic des tumeurs intra-oculaires.

Si le diagnostic de tumeur est posé d'une manière ferme, il convient de faire, sans hésiter, l'énucléation ; mais, si le diagnostic est incertain, il me semble illogique d'enlever l'œil d'emblée ; il vaut mieux commencer par une amputation partielle et vérifier le diagnostic à travers l'ouverture faite au globe.

S'il y a une tumeur, on enlève l'œil ; mais s'il n'y en a pas, il est logique de conserver au malade un bon moignon pour la prothèse. On conçoit toute l'importance que peut avoir, surtout chez les enfants, la conservation d'un moignon.

La pratique de l'amputation partielle dans les irido-cyclites traumatiques ou non traumatiques, ainsi que dans les grandes plaies du globe, diminue singulièrement les indications de l'énucléation. Celle-ci devient exceptionnelle.

En résumé, l'amputation partielle doit être pratiquée :

1° Quand l'œil est dangereux : irido-cyclites traumatiques à la suite de plaies pénétrantes faisant craindre l'ophtalmie sympathique.

2° Quand l'œil est douloureux : irido-cyclites, scléro-kératites récidivantes, certains glaucomes inflammatoires absolus contre lesquels les interventions habituelles (iridectomies, sclérectomies, sclérotomies) se sont montrées impuissantes.

3° Quand l'œil est laid : buphtalmie, taies étendues de la cornée que le tatouage ne peut faire disparaître ou atténuer ; irido-cyclites anciennes ayant modifié la couleur de l'iris et l'aspect de la pupille (cataracte).

Dans tous ces états de l'œil qui réclament l'ablation du segment antérieur, la vue est toujours définitivement perdue.

Evidement du globe.

L'évidement, est indiqué dans tous les cas d'altération complète du contenu de l'œil, de *désorganisation du segment postérieur.*

Cela se produit, dans certaines irido-cyclites anciennes, traumatiques ou non traumatiques, qui se sont peu à peu propagées au segment postérieur ; dans les blessures graves de l'œil, ayant atteint le segment postérieur (corps étrangers, hémorragies abondantes, etc.). Presque toujours, dans ces altérations diffuses du globe oculaire, l'œil est hypotone et en voie d'atrophie.

D'ailleurs, quand on ne prévoit pas l'état du contenu du segment postérieur et qu'on hésite encore entre « un segment antérieur » et « un évidement », il est facile, au début de l'opération, de faire une incision exploratrice rétro-cornéenne, à travers laquelle on peut se rendre compte de l'état du contenu du globe oculaire. Suivant la constatation faite par cette incision, on évolue vers le segment ou vers l'évidement.

Dans les traumatismes graves avec écrasement du globe, le contenu de l'œil est complètement évacué, le globe de l'œil est aplati et quelquefois en lambeaux. Il semble qu'avec de semblables débris on ne puisse rien reconstituer, et la première idée qui vient, c'est d'enlever complètement ce qui reste de l'œil. Je conseille, au contraire, d'enlever tous les débris de choroïde et de rétine, et de réunir ensuite par des sutures tout ce qui reste de la tunique fibreuse. Après les sutures, le moignon vide est aplati, mais les jours suivants il reprend du volume et de la consistance ; il devient un moignon imparfait mais très utile à la prothèse.

Il y a, cependant, quelques contre-indications aux « opérations conservatrices ».

L'infection suppurée du globe, la panophtalmie, ne peut être traitée que par l'énucléation ou l'exentération du globe en laissant la sclérotique ouverte sans sutures. Toutefois, dans les ulcères infectieux de la cornée, il faut se garder de conclure trop vite à la panophtalmie, et, sous cette impression, de procéder trop vite à une intervention radicale. Même quand la cornée est détruite et l'iris pris dans toute son étendue, il est souvent possible de limiter le mal, et d'empêcher une extension au segment postérieur. Plus tard, quand l'œil est guéri et complètement revenu au calme,

on peut pratiquer l'amputation partielle et obtenir un excellent moignon prothétique.

Les tumeurs intra-oculaires, quand le diagnostic est fait d'une façon ferme, doivent être enlevées, et le plus rapidement possible, par l'énucléation.

Enfin, chez les personnes âgées, qui n'exercent plus d'emplois ou ne tiennent pas à l'esthétique, chez celles qui ne veulent pas porter de pièce artificielle, il vaut mieux faire l'énucléation.

Mais, en dehors de ces contre-indications, il faut toujours préférer l'amputation partielle à l'énucléation et à l'exentération.

Procédés opératoires d'amputation partielle.

Les anciens ophtalmologistes ne faisaient guère d'amputations que pour les staphylomes antérieurs. Ils se contentaient d'enlever le staphylome au couteau sans faire de suture. La plaie large et béante, dans laquelle restaient d'ordinaire un anneau kératique et l'iris, bourgeonnait et finissait par s'oblitérer tant bien que mal. C'était une méthode défectueuse, une chirurgie peu correcte, laquelle ne convenait, d'ailleurs, qu'aux staphylomes cornéens et n'était appliquée qu'à eux seuls.

L'amputation du segment antérieur avec sutures, fut pratiquée, pour la première fois, par Critchett en 1863, il y a 60 ans, contre les staphylomes. Il la faisait de la façon suivante :

1er temps : cinq aiguilles sont d'abord passées à la base du staphylome et même au delà du staphylome ; elles restent en place jusqu'au 3e temps ;

2e temps : amputation du staphylome en arrière du limbe en avant des points d'entrée et de sortie des aiguilles ;

3e temps : les aiguilles sont tirées et les fils noués.

Cette opération n'était peut-être pas parfaite ; on lui fait des critiques. On dit qu'elle était trop postérieure (6 mm. du limbe) ; que la forme oblongue de la section donnait des angles proéminents au moignon, ce qui facilitait le déplacement de l'œil artificiel.

Quoi qu'il en soit, l'opération de Critchett était une bonne opération, et reste encore, le type des bonnes opérations ; les méthodes diverses préconisées depuis, ne sont que des variantes de l'opération de Critchett.

Elle est préférable aux méthodes dans lesquelles on fait seulement la suture conjonctivale sans coudre la sclérotique (méthode

Knapp, Wecker), car la conjonctive seule ne suffit pas à oblitérer solidement les larges ouvertures.

Les méthodes récentes se distinguent les unes des autres par le siège de l'amputation, par la situation plus ou moins postérieure de la section.

La *kératectomie combinée* (Panas), n'enlève que la cornée ; la section porte au niveau du limbe, sans toucher à la région ciliaire (fig. 167).

Une aiguille de Reverdin est passée de haut en bas, un peu au delà du limbe. Elle a pour but de maintenir le globe en place, de le soutenir en s'appuyant sur les bords orbitaires, et de faciliter ainsi le reste de l'opération.

On fait ensuite la résection de la cornée en suivant le limbe. La moitié supérieure est sectionnée avec un couteau de Graefe comme si on taillait un lambeau pour l'extraction de cataracte. La moitié inférieure est coupée aux ciseaux courbes. Puis on enlève le cristallin et l'iris.

L'aiguille de Reverdin est munie d'un fil et retirée. On fait, à droite et à gauche de ce fil médian, quelques sutures, qui achèvent de fermer l'ouverture sclérale.

L'*amputation rétro-ciliaire et pré-musculaire* du globe, telle que Rochon-Duvignaud et moi-même l'avons pratiquée, est une bonne opération, qui laisse, malgré l'absence de région ciliaire, un très bon moignon. Elle trouve son indication particulièrement dans les irido-cyclites, quand on tient à aller bien au delà des limites du mal. Mais, actuellement, je me contente d'une section beaucoup moins postérieure telle que je vais la décrire (fig. 167).

Ablation du segment antérieur. — Cette opération n'enlève pas toute la région ciliaire, telle qu'on la décrit au point de vue anatomique, c'est-à-dire jusqu'à l'*ora serrata* (7 mm. du limbe) ; mais, elle enlève tout le corps ciliaire, lequel ne s'étend pas à plus de 4 mm. du limbe. La section, médio-ciliaire, passe à mi-chemin entre l'*ora serrata* et le limbe, à 4 mm. du limbe (fig. 167).

Manuel opératoire :

1° La conjonctive est sectionnée tout autour du limbe puis disséquée de façon à dégager la sclérotique dans une étendue de six millimètres environ autour de la cornée.

2° On passe ensuite dans le globe de haut en bas une grosse aiguille courbe (enfilée), qui pénètre et sort à 6 mm. du limbe.

Cette aiguille, s'appuie, en haut et en bas, sur le rebord orbitaire ; elle fixe l'œil et le maintient en place, ce qui facilite l'exécution des temps opératoires suivants (fig. 164).

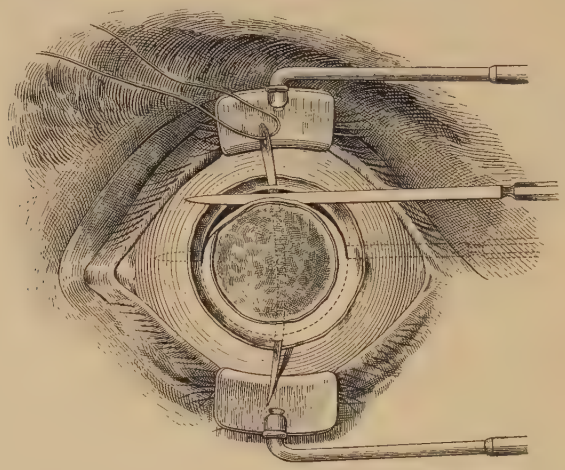

Fig. 164. — Ablation du segment antérieur de l'œil. Mise en place d'une grosse aiguille courbe. Section au couteau de la moitié supérieure du segment à enlever.

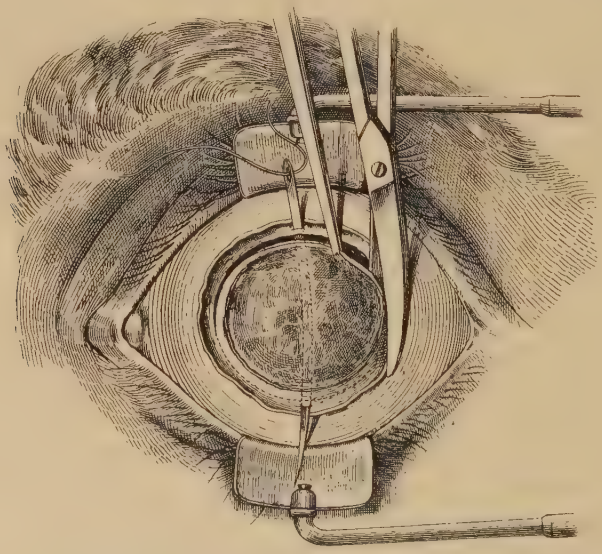

Fig. 165. — Ablation du segment antérieur de l'œil. Section aux ciseaux courbes de la moitié inférieure du segment à enlever (en suivant la ligne pointillée).

3° Cela fait, on pratique l'amputation du segment antérieur, de façon que la section, circulaire, passe à environ 4 mm. du

limbe. La moitié supérieure du segment est sectionnée au couteau, la moitié inférieure aux ciseaux courbes. On peut, aussi, donner à l'incision une forme elliptique à grand diamètre transversal (fig. 164 et 165).

4° D'ordinaire, le cristallin s'en va en même temps que la calotte amputée ; il faut néanmoins, veiller à ce qu'il ne reste pas dans le segment postérieur.

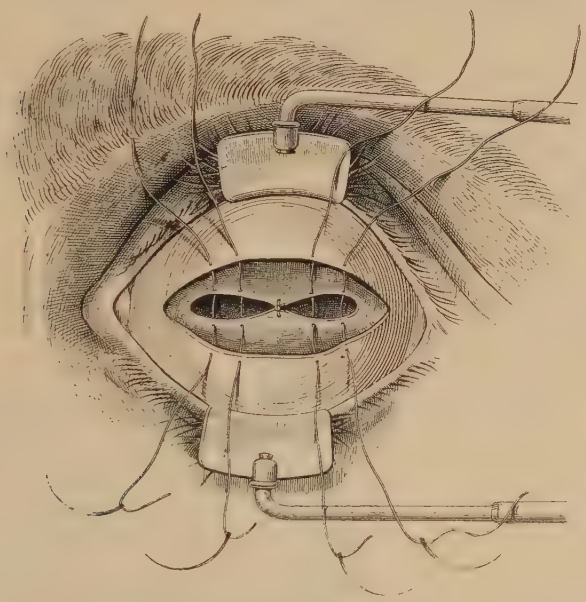

Fig. 166. — Ablation du segment antérieur. Le fil médian est noué. Mise en place des autres fils.

Si cela est nécessaire, on rectifiera les bords de la plaie aux ciseaux en reséquant les parties débordantes de la choroïde, faciles à distinguer en raison de leur coloration noire.

5° Après avoir chargé, sur sa pointe, la lèvre inférieure de la conjonctive, on tire la grosse aiguille et on noue le fil (fig. 166).

6° Tandis que l'aide maintient le moignon légèrement soulevé en tirant le fil médian, on applique sur chacune des parties latérales 2 ou 3 points de suture, qui prennent, en même temps, les lèvres conjonctivales et sclérales de la brèche

Si cela paraît nécessaire, on peut émousser les angles en reséquant les pointes sclérales à droite et à gauche, mais c'est en général inutile.

Au bout de 5 ou 6 jours, on enlève les fils, mais il n'y a aucun inconvénient à les laisser plus longtemps, jusqu'à 10 et 12 jours.

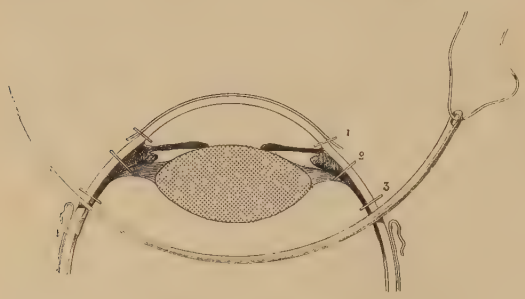

Fig. 167. — Ablation du segment antérieur de l'œil. 1, section au niveau du limbe (kératectomie) ; 2, section en arrière du corps ciliaire ; 3, section en arrière de la zone ciliaire.

Cette technique, habituellement employée, n'est nullement exclusive ; on peut lui opposer des variantes. Je procède souvent de la manière suivante :

1° Section de la conjonctive comme précédemment, et dégagement de la partie antérieure de la sclérotique.

2° Ponction sclérale temporale avec un couteau et mise en place d'une pince érigne sur la lèvre sclérale ; autre ponction sclérale nasale et mise en place d'une nouvelle pince érigne sur la lèvre sclérale. Les deux pinces sont confiées à l'aide, qui maintient le globe légèrement soulevé.

3° Avec des ciseaux courbes pénétrant par l'orifice de ponction, on fait une incision circulaire ou elliptique, qui complète l'amputation du segment antérieur.

4° Tandis que l'aide maintient toujours le segment avec ses deux pinces, on rectifie les bords de la plaie et on applique les premiers points de suture.



Fig. 168. — Moignon à la suite d'ablation du segment antérieur.

Il ne me semble pas qu'il y ait de sérieuses critiques à faire à ce procédé d'amputation.

Certains ophtalmologistes croient encore que l'enlèvement du corps ciliaire empêche le vitré de se reproduire. C'est une opinion théorique qui a peut-être une valeur également théorique ; mais,

au point de vue pratique, elle en est totalement dépourvue, car tous les moignons à la suite de cette opération sont et restent d'excellents moignons (fig. 168). Je ne sais, en vérité, si le contenu de ces moignons est du vitré, du vitré véritable, mais ce que je puis affirmer c'est qu'il y a dans ces moignons une substance qui a les mêmes effets plastiques que le vitré véritable, une substance qui comble rapidement les vides produits au moment de l'opération, une substance qui persiste dans la suite ou se reproduit spontanément même en l'absence du corps ciliaire. Les moignons sont aussi bons quand ils n'ont plus que lorsqu'ils gardent le corps ciliaire.

Je pense, au contraire, que ce procédé a beaucoup d'avantages. Le moignon qu'il donne est fort beau. Aucun procédé ne fournit des moignons plus régulièrement bons, mieux adaptés à la prothèse, plus appréciés des ocularistes, dont l'avis vaut quelque chose, puisque c'est pour eux que nous faisons ces moignons. Les kératectomies donnent des moignons souvent trop gros, reproche qui ne s'applique pas aux nôtres, plus petits.

La dissection de la conjonctive, avant de passer la grosse aiguille et avant de faire l'amputation, n'est pas sans utilité. On conserve ainsi, tout un anneau conjonctival, qui serait parti avec le segment antérieur sans la dissection préalable ; au moment des sutures, il aurait fallu tirer davantage sur la conjonctive bulbaire pour l'amener au bord de la suture, et, par suite, diminuer d'autant les culs-de-sac, ce qui est souvent nuisible pour la prothèse.

L'absence de sutures sclérales profondes constitue encore un avantage, qui simplifie l'intervention, et évite l'enfouissement du catgut dont on n'est jamais sûr. D'ailleurs, le résultat est tout aussi bon que si les sutures avaient été faites en deux plans superposés.

Enfin, l'ablation du corps ciliaire étant indispensable dans les irido-cyclites, ce procédé est le seul qui leur soit applicable ; la kératectomie ne convient plus. Ses indications sont donc beaucoup plus étendues que les indications opératoires plus conservatrices.

Accidents et incidents. — *Chémosis.* — Souvent, dans les jours qui suivent l'intervention, il se produit du chémosis sans que l'œil soit douloureux et sans qu'il existe de symptômes inflammatoires. Il ne faut pas s'en préoccuper. Il diminue vite et disparaît. Il n'est pas le résultat d'une infection.

Hémorragies. — Dans les amputations pour glaucome, on peut voir se produire une hémorragie intra-oculaire, au moment même de l'intervention. Le contenu du segment postérieur est refoulé en avant, et presse contre les sutures.

Les jours suivants, le sang suinte entre les fils qui ferment la plaie, et imbibe le pansement. Le moignon est tendu et quelquefois chémotique. Si cette hémorragie ne s'arrête pas, il vaut mieux intervenir, cureter le segment postérieur et faire un tamponnement de la cavité sclérale.

C'est d'ailleurs une complication très rare ; elle ne se rencontre guère que dans le glaucome.

Il est une autre variété d'hémorragie, que j'ai rencontrée, et qui diffère entièrement de la précédente. Sur le bord de la suture, se fait un suintement sanguin léger, mais continuel, de sang rouge ; l'œil n'est point tendu, il ne semble pas que cette hémorragie soit intra-oculaire. Elle se produit au niveau d'un des points de suture ; il suffit d'enlever les fils pour la voir s'arrêter.

Réouverture de la plaie. — Elle ne se produit jamais quand les yeux ont des parois d'épaisseur normale.

Elle n'est à craindre que dans les hydrophtalmies avec amincissement considérable des parois. Pour l'éviter, il suffit de tenir compte de cet amincissement des parois et de faire un nombre plus grand de sutures solides.

Infection. — C'est une complication exceptionnelle. Elle peut résulter de l'introduction, par l'opérateur lui-même, par ses instruments ou ses fils, de germes septiques ; mais, c'est là une faute de technique qui ne doit plus ou, du moins, ne devrait plus être commise.

Plus souvent, les agents infectieux viennent de l'œil lui-même ou de son voisinage (suppuration des voies lacrymales, orgelet, ulcère infectieux récent). Quand un œil a été infecté, particulièrement par les agents habituels de la suppuration du globe (ulcère infectieux à pneumocoque, etc.), il faut, avant d'intervenir, attendre que l'œil soit revenu tout à fait au calme, et s'assurer, au besoin par l'ensemencement, que le pneumocoque a bien disparu.

Les accidents infectieux suppurés paraissent plus fréquents lorsqu'on fait des sutures sclérales profondes au catgut.

Ces infections, dans les cas exceptionnels où elles se produisent, se montrent semblables aux suppurations habituelles de la panophtalmie. La seule chose à faire, c'est de couper les fils et

d'évacuer à la curette le contenu du globe. Ce curetage peut se faire facilement sous l'anesthésie générale au chlorure d'éthyle ou avec l'anesthésie locale.

Evidement du globe. — L'évidement du globe, est une opération qui a pour but d'évacuer en totalité le contenu de l'œil, en ayant soin de conserver entière la coque fibreuse du globe, de façon à reconstituer avec elle un moignon plus ou moins volumineux utilisable pour la prothèse.

Evidement du globe avec ablation de la cornée. — 1) *Excision de la cornée.* — Avec un couteau à cataracte, on sectionne la cornée dans sa moitié supérieure en suivant le limbe, de la même manière qu'on fait l'incision pour extraction de cataracte ; la section de la moitié inférieure est faite aux ciseaux courbes (fig. 165).

2) *Evidement.* — Les bords de l'orifice résultant de l'enlèvement de la cornée sont saisis avec deux ou trois pinces érignes ou à forcipressure. Celles-ci sont confiées à l'aide, qui maintient ainsi béant l'orifice scléral. Avec une curette, avec des tampons, avec des pinces et des ciseaux, l'opérateur, sous un bon éclairage, procède à l'évidement complet du globe. Il ne s'arrête qu'au moment où la cavité apparait blanche, couleur de la sclérotique débarrassée de toute trace de choroïde.

Ce curetage doit être fait méthodiquement, doucement, et non pas avec brusquerie, comme on le fait habituellement. Il ne faut pas se contenter de passer à l'aveuglette un ou deux coups de curette qui n'enlèvent pas et ne peuvent enlever le contenu du globe. L'évidement doit se faire sous l'œil de l'opérateur, avec un bon éclairage.

Il arrive assez souvent qu'une hémorragie plus ou moins abondante se produit à l'intérieur du globe, et gêne le curetage méthodique. On l'arrête par le tamponnement de la cavité.

Quand le curetage est terminé, il importe de faire une hémostase complète à l'intérieur du globe. Il suffit pour cela de placer dans la cavité du globe, pendant quelques minutes, une gaze comprimée.

3) *Suture* sclérale ou scléro-conjonctivale avec trois ou quatre fils, excepté dans les cas de suppuration intraoculaire.

Evidement du globe sans ablation de la cornée. — J'ai pour habitude d'évider le globe en procédant d'une façon différente et en conservant la totalité de la tunique fibreuse (sclérotique et cornée).

1) Incision du globe contournant la moitié supérieure de la cornée et passant juste au delà du limbe. En atteignant les extrémités du diamètre transversal de la cornée, l'incision continue, en dedans comme en dehors, mais en suivant une direction oblique

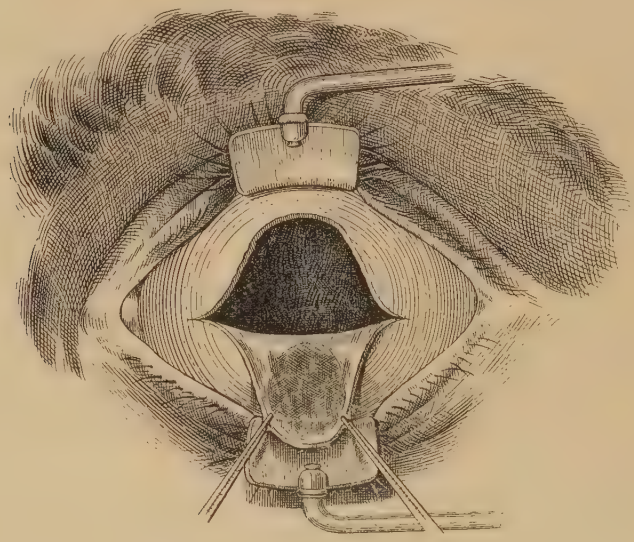

Fig. 169. — Evidement du globe.

vers le bas ; elle s'arrête quand elle se trouve à 4 ou 5 millimètres du limbe. On a, ainsi, une incision, dont la partie médiane, régulièrement circulaire, suit la courbure cornéenne supérieure, et dont les extrémités se continuent en pleine sclérotique, à la fois en dedans et en dehors du limbe cornéen. Cette incision, dans son ensemble, a la forme d'une courbe à convexité supérieure, dont la partie médiane accentuerait sa courbure de façon à contourner la moitié supérieure de la cornée (fig. 170). Il en résulte la formation d'un lambeau inférieur, large et mobile, formé en son milieu par la cornée transparente.

2) Reclinement du lambeau (fig. 169) : Une pince érigne est placée sur le sommet du lambeau et le recline en bas, tandis

qu'une ou deux autres pinces érignes maintiennent en haut la lèvre supérieure de la plaie. On peut, aussi, maintenir béante l'ouverture du globe en plaçant sur ses bords un écarteur à ressort.

3) Evidement du globe : A travers la large brèche ainsi formée, on peut, avec facilité, enlever le contenu du globe oculaire. La cavité est, pour ainsi dire, étalée à ciel ouvert, ce qui permet d'enlever les plus minimes particules de choroïde.

4) Quelques points de suture ferment la plaie (fig. **170**).

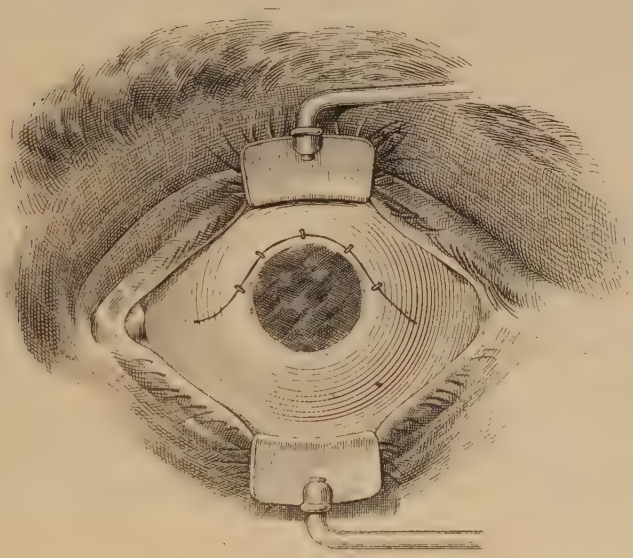

Fig. 170. — Evidement du globe.

Cette technique facilite l'opération. La brèche, très large, rend possible l'inspection de la cavité ; les sutures se font mieux puisque les lèvres de la plaie s'appliquent exactement l'une contre l'autre ; enfin, toute la tunique fibreuse, cornée comprise, se trouve conservée, et augmente ainsi le volume du moignon.

Evidement avec insertion intra-oculaire d'une sphère solide. — A l'encontre de ce qu'on a dit et de ce qu'on répète, il est facile d'insérer, à l'intérieur de la coque fibreuse, une sphère solide, destinée à conserver au globe oculaire sa forme sphérique et à faciliter la prothèse (fig. **171**).

Mais, la réussite ne peut s'obtenir qu'avec une technique spé-

ciale différente de celles du passé. Il faut en particulier éviter l'enlèvement de la cornée, conserver toute la coque oculaire.

1) Incision sclérale : Cette incision se fait en haut, en pleine sclérotique, à 4 ou 5 millimètres du limbe, elle décrit une courbe dont la concavité regarde et suit le bord cornéen ;



Fig. 171. — Insertion d'une boule de verre dans le globe oculaire évidé.

2) Ecartement des lèvres de l'incision avec des pinces érignes ou des pinces à forcipressure ;

3) Evidement du globe comme dans l'opération décrite antérieurement (p. 403) ;

4) Insertion de la sphère solide : Quand la cavité de l'œil est débarrassée de tout débris de choroïde et l'hémostase parfaite, on introduit, dans la cavité du globe, une sphère solide mesurant 12 à 15 millimètres de diamètre.

5) Suture : Quelques points de suture solides ferment la brèche sclérale.

Les suites de l'opération sont analogues à celles de l'évidement du globe.

OPHTALMIE SYMPATHIQUE TRAUMATIQUE

Quand un œil a été traumatisé et perforé, des inflammations diverses peuvent s'y développer. L'une d'elles, se distingue des autres, un peu par son aspect clinique, mais surtout, et d'une manière très franche, par la faculté qu'elle possède de se transmettre à l'œil sain. C'est à cette inflammation, transmissible de l'œil blessé à l'œil sain, qu'on donne le nom d'*ophtalmie sympathique*. C'est un usage de désigner l'œil blessé sous le nom d'œil sympathisant, et l'œil sain, quand il est pris, sous le nom d'œil sympathisé.

D'ordinaire, l'ophtalmie sympathique évolue sous la forme d'une irido-cyclite.

C'est une affection très grave, mais très rare, exceptionnelle.

Symptômes.

Les signes d'ophtalmie sympathique apparaissent, en général, dans les semaines ou dans les premiers mois qui suivent la blessure, habituellement au cours du deuxième mois, jamais avant 15 jours. Ce sont, en général, ceux d'une irido-cyclite, aux allures torpides ou subaiguës.

On y retrouve des signes d'iritis, des signes de cyclite, avec exsudation plastique accentuée.

La vue se trouble dès le début ; l'œil devient sensible spontanément et à la pression, mais les douleurs sont légères.

L'iris change d'aspect, se ternit; la pupille, moins mobile, est quelquefois étroite, souvent irrégulière ; de petites synéchies ou adhérences se développent sur le bord de l'iris ; des exsudats se déposent dans le champ pupillaire. Ce sont là des signes d'iritis, auxquels viennent se joindre quelques symptômes de cyclite, et particulièrement, la présence, à la face postérieure et inférieure de la cornée, d'exsudats en pointillé, venus de la région ciliaire. Quand l'examen ophtalmoscopique est possible, on note un trouble du vitré.

En même temps, le segment antérieur du globe réagit ; il s'y développe une injection périkératique plus ou moins accentuée.

Plus tard, dans les formes graves, les symptômes s'accentuent ; l'injection périkératique augmente, les signes d'irido-cyclite sont très marqués, la pupille s'oblitère, la cornée se couvre à sa face

postérieure de précipités cyclitiques, elle peut même devenir le siège d'une infiltration interstitielle comme on en voit d'ailleurs souvent dans les irido-cyclites spécifiques ; il arrive même que des exsudats s'accumulent dans la chambre antérieure au point de ressembler à l'hypopion ; les douleurs deviennent vives, la photophobie augmente, la vision baisse rapidement et se perd définitivement en quelques semaines.

Dans d'autres formes, moins graves, la première poussée inflammatoire n'atteint pas cette intensité ; elle s'améliore, se calme, semble guérir, mais elle est bientôt suivie de nouvelles poussées qui, en peu de mois, finissent par détruire l'œil et la vision.

L'ophtalmie sympathique n'a pas toujours cet aspect d'irido-cyclite. Dans certains cas, plus rares, l'iris participe moins à l'infection ; la région ciliaire est surtout atteinte ; la cyclite prédomine sur l'iritis. Les manifestations sont alors plus torpides. La réaction de l'œil est modérée, la gêne légère, l'injection faible, la vue un peu voilée ; la pupille est moyennement dilatée, on ne voit pas de synéchies postérieures ni d'exsudats plastiques susceptibles de fixer et d'immobiliser l'iris. Des périodes de calme alternent avec des périodes plus vives ; mais, dans l'ensemble, la marche est tranquille. Cette forme, d'ailleurs rare, serait moins grave que la précédente.

L'hypertension, est une complication assez fréquente de l'irido-cyclite sympathique ; elle est, en général, due à la cyclite, mais peut aussi résulter d'une séclusion pupillaire. L'infiltration interstitielle de la cornée, peut se rencontrer dans l'ophtalmie sympathique aussi bien que dans certaines irido-cyclites spécifiques. Assez souvent, l'ophtalmie sympathique est accompagnée, même au début, de céphalées vives, indépendantes des lésions de l'œil. C'est un symptôme auquel les partisans de la migration infectieuse par le crâne attachent une grande importance.

Dans le seul cas d'ophtalmie sympathique observé par moi, l'évolution et les symptômes furent, au début, différents des précédents. L'affection commença par une diminution modérée de la vue accompagnée d'un trouble du vitré avec taches jaunâtres disséminées dans la partie antérieure du fond de l'œil. La maladie semblait débuter par la partie antérieure de la tunique vasculaire (choroïde antérieure et corps ciliaire) ; l'iris tout à fait au début n'était pas pris, mais il le fut rapidement, en quelques jours ; et, dans la suite, l'affection se présenta sous les caractères habituels

de l'ophtalmie sympathique. Il est intéressant toutefois de noter que l'ophtalmie sympathique n'est pas, forcément, dès le début, une irido-cyclite ; nous savons déjà qu'elle peut commencer par la région ciliaire seule, et il est certain qu'elle peut, aussi, débuter dans la choroïde antérieure (diminution de la vue, trouble du vitré, taches choroïdiennes antérieures).

Pendant qu'évolue ainsi l'ophtalmie sympathique dans l'œil sympathisé, l'œil blessé ne reste pas au calme. Il présente lui aussi des signes d'irido-cyclite, analogues à ceux de l'œil sympathisé, mais souvent masqués ou déformés par la plaie du globe et la désorganisation traumatique de la région irido-ciliaire.

Cependant, en examinant de près cet œil, on peut y noter certaines manifestations particulières à l'ophtalmie sympathique. Quand un œil blessé n'est le siège d'aucune infection, la cicatrisation se fait vite, sans réaction inflammatoire accusée, sans douleurs spontanées ou à la pression, sans signes d'iritis. Au contraire, quand le globe est atteint d'irido-cyclite sympathique, la cicatrisation est lente, l'œil s'enflamme, se vascularise, larmoie, devient sensible à la lumière ; il est douloureux spontanément, mais surtout à la pression ; il y a des signes d'iritis, et des exsudats apparaissent dans le champ pupillaire ; la vue diminue et se perd ; le globe devient mou et peu à peu s'atrophie. Ce sont, en somme, plus ou moins modifiés par la plaie du globe, les signes d'une irido-cyclite aux allures subaiguës.

Bien des formes cliniques ont été décrites, mais je pense qu'elles ne méritent pas la place qu'on a voulu leur donner ; ce ne sont pas des ophtalmies sympathiques. On a décrit des papillo-rétinites, des rétinites, des atrophies papillaires, des décollements de la rétine, des cataractes, des kératites, des sclérites et d'autres formes encore.

Cela démontre la tendance des observateurs superficiels à attribuer à l'ophtalmie sympathique, toutes les lésions qui surviennent chez les blessés de l'œil, mais ne prouve en aucune façon que ces lésions diverses soient attribuables à la blessure de l'œil, à l'ophtalmie sympathique. Leur diversité même n'est-elle pas plutôt la preuve du contraire ?

Enfin, sous le nom d' « irritation sympathique », on a décrit toute une série de troubles légers qui surviennent dans l'œil sain à l'occasion d'une plaie pénétrante de l'autre œil : fatigue des yeux surtout dans le travail, douleurs à l'accommodation (asthénopie),

quelquefois de la photophobie, et même un peu de rougeur de l'œil ; des troubles visuels se manifestent : brouillards passagers, diminution de l'acuité, et même rétrécissement du champ visuel.

Toutes ces manifestations sont légères, elles ne s'accompagnent d'aucune lésion objective appréciable du côté de l'iris ou de la région ciliaire. C'est en se basant sur ce fait que certains ont cru pouvoir diviser les manifestations de l'ophtalmie sympathique en deux groupes distincts.

Les troubles légers fonctionnels, sans lésions objectives d'irido-cyclite, sont des phénomènes d'*irritation sympathique*, non infectieux, dus à une irritation des nerfs ciliaires, tandis que l'apparition de lésions objectives du côté de l'iris et du corps ciliaire dénoterait l'existence d'une infection véritable, d'une *inflammation sympathique*, de l'ophtalmie sympathique vraie.

Cette distinction serait basée principalement sur le fait que l'énucléation de l'œil sympathisant fait toujours disparaître l'irritation sympathique tandis qu'elle ne présente pas la même efficacité contre l'inflammation sympathique. La section des nerfs ciliaires aurait d'ailleurs le même résultat (Meyer, Secondi, Lawrence).

Il n'y a pas lieu de maintenir une pareille conception de l'ophtalmie sympathique. Ces petites manifestations d'irritation ne sont-elles pas bien naturelles chez un sujet dont l'œil vient d'être blessé et qui se trouve subitement réduit à la vision monoculaire.

Le traumatisme, un traumatisme grave, est bien capable d'influencer le système nerveux du blessé, et de donner naissance à des manifestations plus ou moins accentuées d'hystéro-traumatisme.

Il faut donc rejeter toutes ces formes cliniques, qui ne sont point de l'ophtalmie sympathique, et réserver ce nom à l'irido-cyclite et à l'irido-cyclo-choroïdite, ses seuls modes de manifestation.

Diagnostic.

L'irido-cyclite sympathique, présente des caractères qui la font facilement reconnaître. Cependant, il importe de savoir qu'un blessé de l'œil peut présenter, dans son autre œil, des maladies et en particulier des irido-cyclites, dues à autre chose qu'à la sympathie. Il ne suffit pas qu'un œil ait été blessé pour que toutes les affections survenant dans l'autre œil soient, indéfiniment, considé-

rées comme d'origine sympathique. Il y a là une dangereuse exagération. Des symptômes d'irido-cyclite survenant à la suite d'une blessure de l'œil, pendant la période dangereuse (du premier au sixième mois), peuvent être considérés *a priori* comme des manifestations de l'ophtalmie sympathique. Mais, quand les mêmes troubles surviennent en dehors de cette période dangereuse, il ne faut pas penser, d'abord et toujours, à l'ophtalmie sympathique, mais, en premier lieu, à toutes les autres causes bien plus fréquentes d'irido-cyclite.

Il faut éviter aussi de jeter l'alarme parce qu'une gêne, une fatigue, une douleur, un trouble visuel, surviennent, dans l'œil sain, à la suite de l'accident. Ceux qui sont obsédés par la crainte exagérée de l'ophtalmie sympathique se trouvent entraînés à pratiquer l'énucléation dans presque toutes les blessures. Ils sont responsables pour autant de mutilations inutiles.

Anatomie pathologique.

Les lésions anatomiques dans l'œil blessé, sont celles d'une uvéite chronique, qui commence au niveau de la plaie du globe et s'étend ensuite dans la tunique vasculaire, plus ou moins loin suivant la durée de l'affection.

Les parties prises au début sont presque toujours les portions antérieures de l'uvée (iris et corps ciliaire), ce qui s'explique par le siège habituel des plaies sur le segment antérieur du globe. Toutefois, dans des cas exceptionnels, les lésions ont commencé par la choroïde, autour d'un corps étranger, qui, traversant le globe, était venu se fixer dans le segment postérieur de l'œil.

En tout cas, d'une manière générale et même presque constante, l'O. S. est, au début, une irido-cyclite chronique, laquelle peut s'étendre ensuite plus ou moins loin dans la choroïde.

En dehors des lésions mécaniques causées par la plaie pénétrante, on constate une infiltration nodulaire ou diffuse de l'uvée par des lymphocytes mononucléaires ; l'épaississement uvéal produit par cette infiltration, commence au voisinage de la plaie, dans l'iris ou le corps ciliaire ; plus tard, l'infiltration peut atteindre les parties postérieures de la tunique vasculaire, mais elle reste toujours plus accentuée dans la zone antérieure où elle a débuté.

Dans une première période de la maladie, les lésions de l'O. S. sont irido-ciliaires ; plus tard, elles s'étendent à la choroïde.

Il convient de noter la localisation bien limitée de l'infiltration sur l'uvée, sans retentissement notable sur les tuniques voisines, la sclérotique et la rétine.

Certains auteurs estiment que l'infiltration lymphocytaire mononucléaire, bien localisée à la tunique vasculaire, constitue une lésion caractéristique de l'O. S., permettant même de recon-

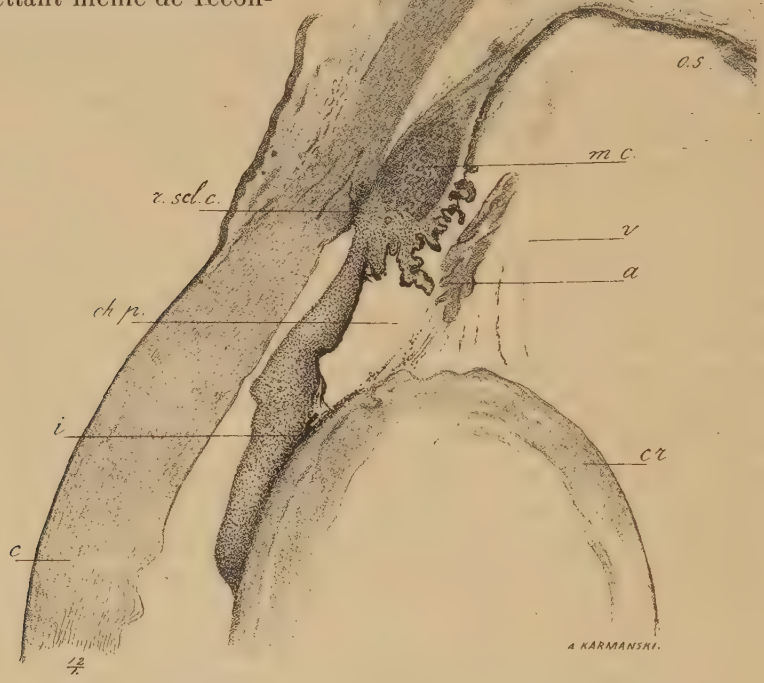

Fig. 172. — Segment antérieur d'un œil atteint d'iritis chronique, ayant présenté des dépôts punctiformes sur la membrane de Descemet et devenu glaucomateux (d'après Rochon-Duvigneaud).

naître avec certitude une O. S. douteuse au point de vue clinique.

Je ne suis point convaincu de la spécificité de ces lésions ; je les considère, au contraire, comme banales, puisque certaines irido-cyclites chroniques non traumatiques donnent des lésions anatomiques analogues.

L'occasion d'examiner des yeux atteints d'iritis ou d'iridocyclite

chronique se trouve rarement en dehors des iridocyclites traumatiques. Néanmoins, dans les cas exceptionnels, où cet examen a pu se faire, on a constaté que les lésions anatomo-pathologiques de l'iridocyclite chronique étaient semblables à celles de l'iridocyclite traumatique sympathique.

Rochon-Duvigneaud, dans une observation très précise d'iridocyclite chronique avec dépôt ponctué sur la face postérieure de la cornée, a constaté « un épaississement de l'iris, qui était infiltré par un très grand nombre de petites cellules rondes, tantôt diffuses et même alors très rapprochées, tantôt groupées en amas. Le corps ciliaire est gonflé par une infiltration cellulaire analogue à celle de l'iris, occupant aussi bien le stroma conjonctif du muscle ciliaire que celui des procès, et formant çà et là des foyers arrondis. L'infiltration cellulaire, si abondante au niveau des procès ciliaires, cesse progressivement, mais rapidement à partir de l'*ora serrata* » (fig. **172**). Cette infiltration lymphocytaire, n'a-t-elle pas les mêmes caractères que l'infiltration lymphocytaire de l'iridocyclite traumatique sympathique ?

L'anatomie pathologique corrobore un autre fait déjà établi par la clinique : l'ophtalmie sympathique est, au début, une iridocyclite, localisée, comme la plaie elle-même, au segment antérieur du globe ; l'extension ne se fait que plus tard, et toujours à un moindre degré, dans le segment postérieur, à la choroïde. Cette constatation est intéressante au point de vue thérapeutique.

L'examen histologique d'yeux sympathisés ne fut fait que deux fois par Wagenmann et Lenz ; dans les deux cas, on a constaté une uvéite, caractérisée par une infiltration lymphocytaire diffuse, avec épaississement de la choroïde, analogue aux lésions uvéales de l'œil sympathisant.

Il semble d'autre part, d'après la clinique, que l'O. S. de l'œil sympathisé soit d'ordinaire une irido-cyclite ; toutefois, ce n'est pas une règle absolue, car j'ai pu observer, cliniquement, un cas d'O. S. dans l'œil non blessé, débutant par la choroïde antérieure et la région ciliaire, l'iris n'étant pris qu'un peu plus tard.

Etiologie.

L'O. S. se développe à la suite des plaies pénétrantes du globe oculaire, et plus particulièrement de la région irido-ciliaire.

Le mode de production de la plaie n'a pas grande importance ;

l'ophtalmie survient à la suite de sections nettes par lame, de piqûres par pointes, de perforations par corps étrangers, d'éclatement par compression, ou même, dit-on, d'ouvertures de dedans en dehors (tumeurs, ulcères cornéens, etc.). Elle peut être la conséquence aussi bien de plaies opératoires que de plaies accidentelles.

La condition, indispensable à sa production, c'est le développement, dans l'œil blessé, d'une irido-cyclite spéciale, et la transmission de cette irido-cyclite à l'œil du côté opposé.

On parle bien d'ophtalmies sympathiques sans perforation du globe oculaire, mais il n'y a pas de preuves solides à l'appui de ces assertions.

L'ophtalmie sympathique apparaît, d'ordinaire, quelques semaines après le traumatisme. Il est très rare qu'elle survienne dans le premier mois (1 sur 25). C'est, en général, dans les 2, 3 et 4 premiers mois qu'elle fait son apparition. Mais, elle peut se montrer plus tard encore, après une et même plusieurs années ; on en aurait vu après 7, 9, 12 et 20 ans.

Il faut retenir de ces faits, que, si l'ophtalmie sympathique peut exister presque en tout temps, c'est pendant les 2e, 3e, 4e et 5e mois après la blessure qu'elle présente son maximum de fréquence ; en dehors de cette période dangereuse, elle est exceptionnelle.

Pathogénie.

Les théories les plus variées ont été émises pour expliquer la nature et le mécanisme de l'ophtalmie sympathique.

Théories nerveuses. — Elles cherchent à expliquer l'O. S. par une action exclusivement nerveuse. Les troubles sympathiques seraient dus à une irritation des nerfs ciliaires de l'œil blessé propagée aux nerfs ciliaires de l'œil du côté opposé, par une voie (nerfs trijumeaux) et sous une forme (réflexe...) indéterminées.

Cette théorie se basait sur un fait clinique, la localisation maxima des lésions à la région irido-ciliaire, et sur quelques faits expérimentaux, démontrant, d'une manière d'ailleurs discutable, les uns que l'irritation d'un œil (moutarde, nitrate d'Ag, microbes) retentit sur celui du côté opposé, les autres que la section optico-ciliaire calme ou empêche la transmission de cette irritation. Cette théorie exclusivement nerveuse (théorie ciliaire), n'a plus qu'un intérêt historique. Elle peut encore servir à ceux qui

admettent une irritation ciliaire sympathique de nature exclusivement nerveuse, mais ne convient nullement à l'ophtalmie sympathique vraie accompagnée de symptômes inflammatoires évidents.

Théories infectieuses. — L'ophtalmie sympathique revêt, en effet, avec une grande netteté, les caractères d'une infection oculaire endogène, d'une ophtalmie métastatique infectieuse. Il n'est même pas permis, en présence des symptômes cliniques auxquels elle donne lieu, de douter de sa nature infectieuse. Deux points seulement demandent à être éclaircis, ce sont : 1° la nature de l'agent infectieux producteur de l'ophtalmie ; 2° la voie suivie par cet agent infectieux pour venir de l'œil traumatisé à l'œil sain.

I. Nature de l'agent infectieux : Cet agent est un microbe encore indéterminé. Tout ce qu'on peut dire, c'est que ce microbe n'est point l'un des agents habituels de la suppuration (streptocoque, pneumocoque, etc.), qui donnent des ophtalmies suppurées. Il est probable que ce germe est toujours le même, mais rien ne prouve encore qu'il n'y ait pas plusieurs germes également capables d'amener des lésions sympathiques.

II. Voie suivie par l'agent infectieux : Sur ce point des avis fort divers ont été émis ; je les résume.

Théorie migratrice (Leber, Deutchmann) : Le transport des microbes se fait, non par les vaisseaux sanguins, mais par les voies lymphatiques, par les gaines lymphatiques des nerfs optiques et du chiasma. Cette théorie repose principalement sur les expériences de Deutchmann, qui injectait dans un œil divers microbes pyogènes et constatait ensuite une double neuro-rétinite avec microbes dans l'œil non injecté.

Des objections sévères ruinent cette ingénieuse théorie. D'abord, cette infection expérimentale, faite sur l'animal avec des microbes pyogènes, n'est point identique à l'ophtalmie sympathique de l'homme. De plus, les animaux de Deutchmann présentaient des signes d'infection généralisée, les agents infectieux se retrouvaient dans la plupart des organes, on pouvait donc les retrouver aussi dans l'œil, transportés là, comme dans les autres organes, par la voie sanguine et sans qu'il soit nécessaire d'invoquer un mode de transmission spécial par les gaines des nerfs optiques.

A l'appui de la théorie migratrice on apportait un fait clinique : le début de certaines ophtalmies sympathiques par le fond de

l'œil, par le nerf optique sous forme de neuro-rétinite. Je me suis expliqué sur ces formes exceptionnelles d'ophtalmie sympathique qui, en réalité, n'existent pas. D'ailleurs, les examens anatomiques qu'on a pu faire sur des yeux atteints d'ophtalmie sympathique ont montré l'intégrité complète ou relative des nerfs optiques.

Il faut donc, bon gré mal gré, abandonner cette théorie séduisante.

Théorie métastatique (Makensie, Berlin) : C'est la vraie. Les agents infectieux de l'œil blessé sont emportés dans la circulation générale. Peut-être, se localisent-ils en divers points de l'organisme, mais ils n'y déterminent aucun trouble notable. Ils ne deviennent nocifs que s'ils arrivent dans la choroïde de l'œil sain, où ils trouvent un milieu favorable à leur développement, semblable à celui d'où ils viennent.

Je mentionne encore la théorie veineuse d'Arnold, d'après laquelle la transmission de l'infection se ferait par voie veineuse, (refoulement vers le sinus coronaire ou passage par l'arcade veineuse nasale).

Théorie combinée. — Tout en admettant la transmission par métastase, certains (Schmidt Rimpler, Panco) pensent que l'infection ne peut se fixer sans que l'œil encore sain (c'est-à-dire le terrain) soit préparé, prédisposé par une irritation nerveuse préalable.

Pour mettre un peu de clarté dans cette description pathogénique, je crois utile d'exposer la pathogénie de l'ophtalmie métastatique, en la débarrassant des discussions inutiles et des théories controuvées.

Dans un œil blessé et perforé, se développe une irido-cyclite plastique, d'origine sûrement infectieuse, mais dont l'agent (différent des microbes habituels de la suppuration) reste encore inconnu.

Cet agent infectieux peut passer et passe quelquefois dans la circulation générale. Il ne se fixe pas dans les divers points de l'organisme, ou s'il s'y fixe, il n'y exerce, en tout cas, aucune action pathogène appréciable. Il en est autrement s'il pénètre dans l'œil non blessé. Là, il prend contact avec l'uvée, avec la région irido-ciliaire ; il y trouve le milieu favorable à son développement, le même milieu que dans l'œil blessé ; il s'y arrête,

s'y développe et donne naissance à une irido-cyclite, semblable à celle de l'œil blessé : c'est l'ophtalmie sympathique.

L'irido-cyclite de l'œil non blessé, est donc une vulgaire métastase, une ophtalmie métastatique.

Il n'y a vraiment pas lieu de s'étonner de ce mécanisme, qui est un mode habituel de transport et de dissémination des infections ; il n'est pas besoin de rechercher des moyens de transfert compliqués et anormaux, quand les lois établies de la pathologie générale nous expliquent, clairement et simplement, la production de l'ophtalmie sympathique.

Faut-il s'étonner de ce que l'agent infectieux de l'O. S. ne se développe que dans l'œil, sur la choroïde, et pas ailleurs ? En aucune façon. Tous les microbes n'ont-ils pas leurs terrains de prédilection, le gonocoque la muqueuse génito-urinaire et conjonctivale, le bacille de Weeks et le diplobacille la conjonctive, le bacille d'Eberth la muqueuse intestinale, etc. ?

Tous les errements sur la pathogénie de l'ophtalmie sympathique, viennent de ce qu'on a méconnu les lois de la pathologie générale ; et l'insistance qu'on a mise à rechercher une voie directe de propagation entre les deux yeux n'a fait que compliquer les choses. Certains, comme Motais, la font passer en avant par-dessus le nez (théorie veineuse faciale) ; d'autres la font passer en arrière par la cavité cranienne et pour cela utilisent tous les organes à leur portée pourvu qu'ils aillent d'une manière plus ou moins continue d'un œil à l'autre : les trijumeaux, les nerfs optiques, les gaines lymphatiques des nerfs optiques, les veines intra-craniennes.

Traitement.

Quand l'ophtalmie sympathique est déclarée dans l'œil non blessé, l'enlèvement de l'œil blessé reste sans effet ; il n'empêche pas la maladie de suivre son cours habituel. C'est du moins l'opinion générale. Ce n'est donc plus par l'énucléation de l'œil sympathisant, mais par le traitement de l'œil sympathisé, qu'on peut espérer sauver la vision. Néanmoins, malgré son efficacité douteuse, il convient de pratiquer l'énucléation de l'œil sympathisant quand l'O. S. est déclarée dans l'œil sain (1).

(1) Il semble que, ces derniers temps, une tendance se manifeste pour considérer l'O. S. comme moins grave et plus curable. En même temps, on

Le traitement de l'ophtalmie sympathique ne diffère d'ailleurs pas de celui des irido-cyclites en général. Dès le début, on fait des instillations d'atropine pour éviter les adhérences de l'iris et la séclusion pupillaire. Il faut, cependant, employer l'atropine avec prudence, en surveillant de près la tension de l'œil. Il n'est pas rare, en effet, de voir survenir une hypertension, qui oblige à remplacer l'atropine par les myotiques. Si cette hypertension est due à la cyclite, les myotiques peuvent l'enrayer ; mais, si elle résulte d'une séclusion pupillaire, l'iridectomie, même en pleine inflammation, devient indispensable pour la sauvegarde de l'œil.

Dans un certain nombre d'ophtalmies sympathiques, on a constaté les bons effets du traitement par le mercure et l'arsénobenzol. Il y a donc lieu d'en faire l'essai dans une affection contre laquelle nos moyens d'action sont si limités.

Il est, généralement, admis que l'énucléation de l'œil blessé prévient toujours l'ophtalmie sympathique, si elle est pratiquée dès l'apparition de l'ophtalmie dans cet œil, ou, tout au moins, avant la transmission à l'autre œil. Je ne pense pas qu'on puisse avoir, même dans ces conditions, une sécurité absolue. Le seul cas d'ophtalmie sympathique que j'aie observé jusqu'ici, est survenu quatre mois, après l'énucléation préventive. Dans une statistique récente (*Annales d'Oculistique*, 1917), Morax a rapporté 4 cas d'ophtalmie sympathique survenus malgré l'énucléation préventive pratiquée... avant l'apparition des premiers symptômes dans l'œil sain.

Ces faits semblent démontrer que l'incubation de l'ophtalmie sympathique est longue, et qu'on ne peut être certain de l'intégrité de l'œil restant, qu'un assez long temps après l'énucléation. On dit, en général, quinze jours ; mais, il faut mettre davantage.

Indications de l'énucléation.

Dans quels cas convient-il de pratiquer l'énucléation préventive ? Les opinions varient beaucoup, parce que les médecins apprécient d'une manière fort différente la fréquence et le danger de l'ophtalmie sympathique.

Il règne, dans notre conception de l'ophtalmie sympathique,

estime que l'énucléation est très capable d'arrêter l'O. S. légère. Mais ces légers troubles oculaires d'irritation sympathique ne sont sans doute pas l'infection sympathique, la véritable ophtalmie sympathique.

une inexplicable fantaisie, qui a faussé l'esprit du public, des médecins, et même de beaucoup d'ophtalmologistes.

Nos malades la connaissent, ils savent qu'elle est grave et la redoutent ; les médecins la considèrent avec curiosité, ils en parlent, volontiers, comme d'une affection courante en pathologie oculaire ; et beaucoup d'oculistes pensent de la même manière. On croirait, vraiment, que l'O. S. est une affection qui se rencontre tous les jours, une complication habituelle des plaies de l'œil.

Et pourtant, c'est, en réalité, une maladie exceptionnelle. Les médecins qui en parlent ne la connaissent que par leurs conversations. La plupart des oculistes, si on les interroge, n'en ont jamais vu, et, moi-même, bien que je m'expose plus qu'un autre à la rencontrer puisque je ne pratique pas l'énucléation préventive, je n'en ai vu qu'un seul cas, il y a quelques années, dans le service d'un de mes collègues, et un cas pendant la guerre de 1914. C'est une maladie dont tout le monde parle et que, bien peu de personnes voient.

Cette hantise irréfléchie de l'O. S. a malheureusement des conséquences graves ; elle conduit à pratiquer systématiquement l'énucléation de l'œil blessé, sous prétexte de conserver l'autre. D'innombrables mutilations sont faites inutilement dans la crainte chimérique de l'O. S. C'est avec tristesse, que dans la dernière guerre, j'ai pu en faire la constatation. Médecins et oculistes enlevaient, de parti pris, presque tous les yeux blessés, même légèrement atteints. Il est temps de réagir contre cette coutume.

Prenons les différents cas qui peuvent se présenter dans la pratique, et voyons comment on doit se comporter vis-à-vis d'eux.

a) L'œil est légèrement blessé, on peut espérer conserver au globe son aspect extérieur et même une partie de la vision.

Il faut, bien entendu, ici comme dans toute blessure de l'œil, faire le traitement habituel des plaies de l'œil (V. p. 379). Mais, aucune intervention destructive ne doit être pratiquée immédiatement, ni l'énucléation, ni l'ablation partielle. Il faut attendre et surveiller.

Si la cicatrisation se fait bien, sans inflammation, il n'y a qu'à laisser l'œil guérir sans y toucher. S'il survient une inflammation suppurée, on fait l'exentération et le curettage de la cavité du globe en conservant la sclérotique ouverte. S'il se développe une inflammation du type sympathique, une irido-cyclite subaiguë,

il faut se méfier et intervenir de la manière que je vais dire.

L'O. S. existe, c'est entendu, mais elle est exceptionnelle. Elle se rencontre, de temps en temps, une fois sur des centaines de blessures (1). Pour ces raisons, je me place franchement en opposition contre les méthodes destructives et préconise les moyens conservateurs.

Dans aucune blessure de l'œil, il n'est indispensable de pratiquer l'énucléation, ni immédiatement après la blessure, ni plus tard. Il faut être conservateur et garder le plus qu'on peut du globe oculaire blessé.

D'ailleurs, il est une intervention qui donne la même sécurité que l'énucléation, c'est l'évidement du globe fait d'une manière complète (V. p. 402).

Il suffit de faire l'amputation partielle, l'ablation du segment antérieur (V. p. 395), pour que l'irritation disparaisse et que tout rentre dans l'ordre définitivement. Les craintifs, qui regardent l'ablation du segment antérieur comme insuffisante pour prévenir l'O. S., peuvent pratiquer l'évidement du globe

b) L'œil est gravement blessé, sans espoir de vision ou de conservation du globe dans son aspect extérieur.

Il faut attendre le moins possible, et se hâter de pratiquer, soit l'ablation rétrociliaire du segment antérieur avec conservation du contenu du globe, soit l'évidement complet de l'œil.

L'ablation rétrociliaire du segment antérieur, se fait quand le contenu du segment postérieur est en bon état et peut se conserver. L'évidement, convient aux cas où le contenu du globe est complètement altéré et désorganisé, inutilisable.

En somme, dans les blessures graves, sans espoir de conserver la vision ou l'aspect extérieur du globe, il convient, dans tous les cas, de pratiquer, soit l'ablation du segment antérieur, soit l'évidement du globe. Le choix entre l'ablation du segment antérieur et l'évidement dépend de l'état du vitré. On n'est pas toujours fixé, avant d'intervenir, sur le choix à faire entre ces deux opérations. Mais, la décision peut n'être prise qu'au cours de l'opé-

(1) Pendant la guerre de 1914 des statistiques ont été faites pour *démontrer* le danger de l'O S. Et elles donnent, comme moyenne, un cas de cécité par O.S., sur 1.500 blessures de l'œil. Ne conviendrait-il pas de signaler cette statistique au blessé qui consulte, pour le mettre à même de prendre sa décision et sa part de responsabilité ?

ration, quand on a fait l'incision sclérale. A ce moment, on voit en quel état se trouve le vitré, c'est-à-dire le segment postérieur du globe, et on continue l'intervention, dans le sens de l'amputation si le vitré est bon, dans le sens de l'évidement si le vitré est mauvais et le segment postérieur désorganisé.

c) L'œil est très gravement blessé, écrasé, vide de son contenu, désorganisé, en lambeaux.

On se comporte comme dans le cas précédent. On enlève tout ce qui reste des membranes intra-oculaires ; et, avec les lambeaux de tunique fibreuse, on refait, à l'aide de sutures, un moignon qui, bien qu'imparfait, vaudra toujours mieux que rien.

Je ne vois pas d'inconvénient à ce qu'en pareil cas, on enlève tous les débris de l'œil, mais je préfère les utiliser.

d) La plaie de l'œil est déjà ancienne : le globe oculaire, calme ou irrité, est en voie d'atrophie.

L'évidement de l'œil est l'intervention qui convient habituellement. Dans ces cas-là, en effet, le contenu du globe est complètement désorganisé et rien ne peut être conservé.

Il n'y a donc, en somme, aucune indication formelle de pratiquer l'énucléation à la suite des plaies de l'œil. Je suis d'ailleurs fortement porté à croire que ces méthodes de chirurgie conservatrice, bien appliquées, sont suffisantes pour préserver de l'ophtalmie sympathique.

Il faut considérer, en effet, que, dans les plaies du segment antérieur, l'ophtalmie sympathique de l'œil blessé est presque toujours, du moins au début, une irido-cyclite, et que l'ablation du segment antérieur, en enlevant la région irido-ciliaire, supprime, du même coup, le terrain sur lequel se développe l'ophtalmie sympathique.

Je suppose bien, que, dans les ophtalmies sympathiques anciennes, les lésions sympathiques peuvent s'étendre en arrière, de proche en proche, à la choroïde elle-même. Mais alors, il suffit de remplacer l'ablation du segment antérieur par l'évidement de l'œil, pour supprimer ainsi, en totalité, la tunique vasculaire, siège de l'ophtalmie sympathique. Je ne vois, en tout cas, aucune raison d'enlever la tunique fibreuse ; je préfère l'utiliser toujours, pour éviter, autant que possible, la défiguration du blessé.

Enucléation ou ablation du globe oculaire. — Cette opération a pour but d'enlever en totalité le globe oculaire ; la séparation

entre le globe et l'orbite se fait au ras de la sclérotique, en avant de la capsule de Tenon.

L'énucléation doit être faite sans force, sans tractions, sans tiraillements ; l'œil ne s'arrache pas, il s'enlève doucement, posément, méthodiquement. Si l'énucléation est faite correctement, au ras du globe, sans incision inutile à travers les tissus de l'orbite, les suites en sont très simples, sans douleur, sans hémorragie, et la guérison vient très vite.

Dans des circonstances exceptionnelles, on aura recours à l'anesthésie générale ; mais, habituellement, il faut donner la préférence à l'anesthésie locale.

Elle se pratique de la façon qui a été indiquée au chapitre de l'anesthésie (voir p. **22**). Il convient de faire une injection circulaire sous la conjonctive bulbaire et une injection rétrobulbaire.

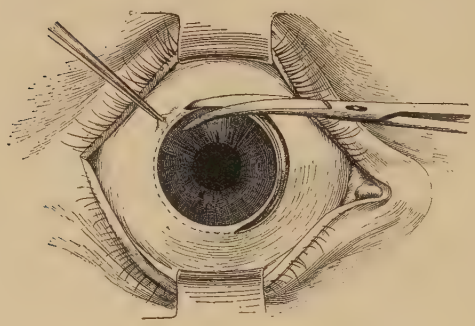

Fig. 173. — Enucléation. Désinsertion de la conjonctive tout autour de la cornée.

1er temps : Section de la conjonctive autour de la cornée. — Elle se fait aux ciseaux courbes immédiatement en arrière du limbe (fig. **173**).

2e temps : Dégagement de la conjonctive bulbaire. — Ce dégagement se fait, avec des ciseaux courbes, dans tout le segment antérieur du globe, jusqu'à l'insertion des muscles droits.

3e temps : Désinsertion des muscles droits (fig. **174**). — On sectionne successivement le droit supérieur, le droit interne, le droit inférieur. Les muscles sont pris, les uns après les autres, soit sur un crochet mousse, soit avec une pince. On les soulève légèrement et on les sectionne à leur insertion sur la sclérotique.

Pour la section du muscle droit externe, on s'y prend d'une manière un peu différente. Au lieu de couper ce dernier muscle, comme les autres droits, près de la sclérotique, on fait la section à quelque distance de l'insertion, de façon à garder une partie du tendon adhérente au globe.

Ce tendon est saisi solidement par une pince, ce qui donne une

prise sur le globe, grâce à laquelle on pourra tenir l'œil et le mobiliser dans le sens qui conviendra pour achever l'opération.

4e temps : Section du nerf optique (fig. 175). — Utilisant la pince qui fixe le tendon du muscle droit externe, on porte la cornée fortement en dedans du côté du nez ; ce mouvement dégage le pôle postérieur, et le fait apparaître en dehors, du côté temporal.

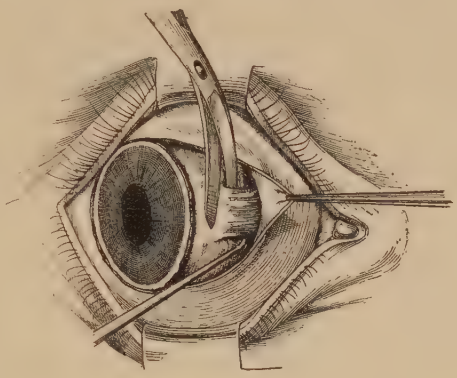

Fig. 174. — Enucléation. Le muscle droit interne est pris sur un crochet et sectionné au ras du globe. La même manœuvre est exécutée pour la section des autres muscles droits. Une pince écarte la conjonctive.

Des ciseaux courbes, mousses, solides et longs, sont engagés, lames fermées, entre l'angle externe et le globe, et poussés, pointes en avant, vers le nerf optique ; la concavité des ciseaux rase la convexité du globe oculaire.

Bientôt, la pointe mousse des ciseaux prend contact avec le cordon résistant que forme le nerf optique. A ce moment, l'opérateur ouvre les ciseaux, engage le nerf dans l'ouverture, et sectionne. Immédiatement, le globe, libéré au pôle postérieur, bascule et se laisse tirer hors de l'orbite, avec facilité.

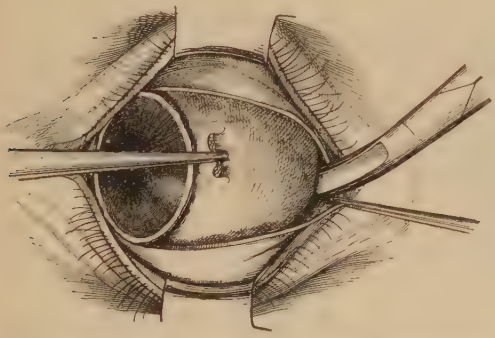

Fig. 175. — Enucléation. Le tendon du muscle droit externe est saisi solidement dans les mors d'une pince. Le globe est fortement tiré en dedans. Des ciseaux courbes s'avancent derrière le globe, vers le nerf optique qu'ils vont sectionner. Une pince écarte la conjonctive.

5e temps : Section des muscles obliques et des dernières adhérences. — Il ne reste plus qu'à sectionner les dernières adhérences du globe, en particulier les insertions des deux obliques, en suivant, toujours de très près, la surface sclérale.

L'opération peut se faire, tout aussi bien, en sectionnant le ner-optique par en dedans, du côté nasal.

Dans ce cas, au troisième temps de l'opération (désinsertion des muscles droits), on ne fait, qu'en dernier lieu, la section du muscle droit interne. Et, on a soin de garder une partie du tendon de ce muscle, pour donner prise à la pince qui doit mobiliser le globe.

Au 4e temps, au lieu de déplacer la cornée en dedans on la porte en dehors, le pôle postérieur du globe se montre du côté du nez et les ciseaux sont engagés vers le nerf optique par l'angle interne de l'œil.

D'ailleurs, tous les procédés sont bons pourvu que l'opérateur agisse avec méthode et clairvoyance. On pourrait tout aussi bien sectionner le nerf par en bas ou même par en haut.

Il y a de l'exagération à émettre des principes solennels sur la manière de faire une opération aussi simple que l'énucléation du globe oculaire.

Extirpation des globes déformés et adhérents (fig. 176). — L'ablation des yeux déformés et adhérents, présente souvent des difficultés. Les moyens habituels (section et dégagement de la conjonctive, désinsertion des muscles, etc...), sont à mettre en œuvre dans la mesure possible, mais pas d'une manière stricte, car on est souvent obligé de les modifier ou d'en employer d'autres.

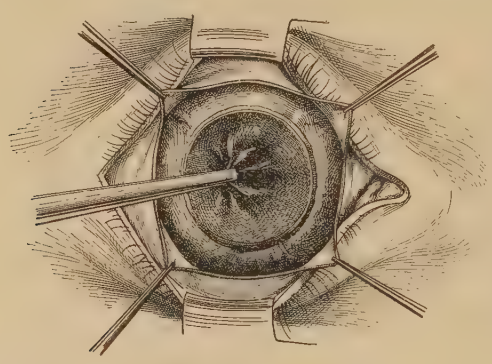

Fig. 176. — Enucléation. Quand un globe oculaire est ramolli, déformé, adhérent aux tissus voisins, on procède, pour faire l'énucléation, d'une manière un peu différente. Le globe oculaire est directement et solidement saisi dans les mors d'une pince. La conjonctive est soigneusement écartée, de façon à faciliter la dissection du globe adhérent.

On saisit le globe oculaire, habituellement ramolli, avec une pince érigne, ou même (si on ne tient pas à conserver une pièce anatomique), avec une pince à forci-pressure placée sur la cornée ou sur ce qui en reste.

Puis, à petits coups de ciseaux, on dissèque la conjonctive

souvent adhérente, on coupe les muscles dont les tendons se confondent souvent avec les tissus voisins sclérosés ; on fait une dissection, une décortication péribulbaire. On dégage le globe progressivement, jusqu'au moment où on peut pousser la pointe mousse des ciseaux vers le nerf optique et le sectionner. Après la section du nerf, le globe bascule plus facilement, ce qui permet de couper progressivement toutes les adhérences restantes, en suivant de près la coque oculaire. On enlève un œil dans de telles conditions, à peu près comme on ferait l'extraction d'un corps étranger enkysté dans les tissus.

Il faut avoir soin de saisir solidement le globe oculaire atrophique, de façon à le mouvoir facilement en tous les sens ; il est également important de suivre de près les parois irrégulières du globe atrophié, et de ne pas égarer la pointe des ciseaux dans la cavité de l'orbite.

On procède d'une manière analogue quand on fait l'ablation d'un globe oculaire ouvert et écrasé par un traumatisme.

Enucléation avec résection du nerf optique. — Dans certaines affections du globe (tumeurs, etc...) il est utile d'enlever le nerf optique dans une grande étendue. On peut procéder de la manière suivante.

Après la désinsertion des muscles droits, on va chercher le nerf optique avec une pince à forcipressure courbe ayant la forme des ciseaux à énucléation. Quand l'extrémité de la pince a atteint le nerf optique, on l'engage entre ses branches entr'ouvertes ; mais, avant de les fermer, sans perdre le contact du nerf, on glisse un peu en arrière, vers le fond de l'orbite ; alors seulement, on saisit le nerf en fermant la pince. De cette façon, une certaine étendue du nerf optique se trouve en avant de la pince.

Prenant ensuite les ciseaux courbes, on va sectionner le nerf optique entre la pince et le globe, et on achève l'énucléation suivant le procédé habituel.

Quand le globe est enlevé, on revient au nerf optique dont le bout central est tenu par la pince. On le dégage le plus loin possible en arrière, et on le sectionne au fond de l'orbite.

Joseph a imaginé un instrument qui peut prendre le nerf optique et aller le sectionner au fond de l'orbite.

CORPS ÉTRANGERS DE L'ŒIL

Parmi les corps étrangers de l'œil, les uns pénètrent dans la cavité du globe, en perforant la coque oculaire (*c. étrangers pénétrants*) ; les autres ne pénètrent pas à l'intérieur de l'œil (*c. étrangers non pénétrants*). Parmi ces derniers, on peut distinguer deux groupes : les *corps étrangers libres*, qui tombent à la surface du globe sans y adhérer et se logent habituellement sous les paupières, dans les culs-de-sac conjonctivaux ; les *corps étrangers adhérents*, qui se fixent à la surface de la cornée ou de la conjonctive bulbaire, et quelquefois même s'incrustent dans les couches superficielles de la cornée.

CORPS ÉTRANGERS LIBRES

Le corps étranger (cils, poussières, insectes) peut rester dans la fente palpébrale appliqué sur le bord palpébral inférieur, sur la cornée ou sur la conjonctive bulbaire ; habituellement, entraîné par les larmes, on le trouve dans l'angle interne de l'œil, dans la région des points lacrymaux, dans le lac lacrymal. Ces corps étrangers libres ne donnent qu'une faible gêne, parce que, glissant sur l'œil, ils n'exercent pas de frottement sur les parties sensibles du globe. Toutefois, les cils en donnant de la pointe, peuvent produire une gêne accentuée ; les insectes, en s'écrasant sur l'œil, répandent dans les larmes une substance irritante, qui donne une douleur vive momentanée.

D'ordinaire, le corps étranger ne reste pas dans la fente palpébrale ; il s'engage sous les paupières, plus souvent sous la paupière supérieure.

Dès qu'un corps étranger, même très petit, quitte la fente palpébrale pour passer sous la paupière supérieure, il devient très gênant ; il provoque une douleur vive, une sensation de brûlure ; l'œil se ferme d'une manière spasmodique, il rougit et larmoie. Puis, peu à peu, la douleur et la gêne s'atténuent ; il ne reste qu'une désagréable sensation de « gravier dans l'œil », de quelque chose qui roule sous la paupière.

Quand on ne voit pas le corps étranger dans la fente palpébrale

ou dans le cul-de-sac conjonctival inférieur, on le trouve, toujours au même endroit, sous la paupière supérieure, sur la face postérieure, conjonctivale, du tarse.

Pour enlever le corps étranger, on commence par anesthésier l'œil en instillant du chlorhydrate de cocaïne à 4 0/0.

Si le corps étranger est visible dans la fente palpébrale, le long du bord palpébral inférieur ou dans l'angle interne, on le prend ou on le déplace vers l'extérieur avec l'extrémité d'un stylet ou avec la tête d'une épingle flambée, ou avec un peu de coton hydrophile.

S'il est caché dans le cul-de-sac inférieur, il suffit, pendant qu'on tire légèrement en bas la paupière, de demander au malade de regarder en haut ; le cul-de-sac conjonctival apparaît au dehors et met le corps étranger en évidence ; il n'y a qu'à l'enlever de la même manière que précédemment, avec un stylet ou de l'ouate.

Si le corps étranger n'est visible ni dans la fente palpébrale, ni dans le cul-de-sac inférieur, on le cherche sous la paupière et on le trouve appliqué sur la face conjonctivale du tarse (V. Retournement de la paupière, p. 52).

CORPS ÉTRANGERS ADHÉRENTS

Les corps étrangers (grains d'émeri, paillette de fer, étincelle métallique, parcelle de charbon) se fixent quelquefois sur les parties du globe restées découvertes dans l'ouverture palpébrale, c'est-à-dire sur la cornée et la conjonctive bulbaire. Quand la force de projection est faible, le corps étranger ne fait que se coller à la surface du globe ; quand la force de projection est plus forte, le corps étranger pénètre dans les couches superficielles du globe, soit au niveau de la cornée, soit au niveau de la conjonctive bulbaire.

Les corps étrangers adhérents à la conjonctive bulbaire sont bien plus rares que sur la cornée. Ils apparaissent nettement sur le fond blanc de la sclérotique. Ils ne donnent qu'une faible gêne, sans blépharospasme et sans réaction hyperhémique ; et, en cela, ils font contraste avec les corps étrangers de la cornée ou de la paupière supérieure.

S'ils sont superficiels, on les enlève facilement, en opérant comme pour un corps étranger de la cornée. Quand ils ont pénétré dans l'épaisseur de la conjonctive, leur enlèvement est plus difficile en raison de la mobilité de la conjonctive bulbaire sur le globe.

Les corps étrangers adhérents de la cornée se voient, en général, avec facilité s'ils sont assez gros. Les petits ne peuvent, souvent, être perçus qu'avec une loupe grossissante.

Le corps étranger récent fait un petit point de couleur plus ou moins foncée sur le fond transparent de la cornée. S'il est là depuis quelques jours, il se forme, autour du point noir, une petite zone d'infiltration, une sorte d'auréole blanchâtre, souvent plus visible que le corps étranger lui-même.

Quand un corps étranger s'implante sur la cornée, il se produit une réaction vive analogue à celle que donne le corps étranger sous la paupière supérieure (douleur, blépharospasme, larmoiement, rougeur de l'œil). Peu à peu, la douleur se calme, la paupière s'entr'ouvre mais imparfaitement, les larmes cessent de couler, mais il persiste une gêne, une sensation de grain de sable qui roule sous la paupière et une rougeur encore notable de la conjonctive bulbaire.

Fig. 177. — Aiguille à corps étrangers.

Les corps étrangers de la cornée sont susceptibles de donner des *complications*. Ils peuvent laisser dans la cornée des *taches cicatricielles*, des taies, qui, si elles sont grandes et centrales, peuvent gêner la vision.

Le principal danger des corps étrangers, même petits, vient de l'*infection*, car la cornée est fragile, et s'infecte facilement dès que son épithélium protecteur est détruit. Cette infection peut être produite par le corps étranger, qui est lui-même septique ; par la conjonctive, les paupières, ou les voies lacrymales, qui sont infectées ; et, aussi, par les instruments du médecin, s'ils ne sont pas stérilisés.

Certaines de ces infections peuvent être légères ou modérées ; mais elles sont souvent graves ; elles donnent des *ulcères infectieux*, qui détruisent la cornée en partie ou en totalité et la rendent opaque ; des *iritis*, qui donnent des exsudats et des adhérences susceptibles d'oblitérer la pupille ; des *panophtalmies*, qui détruisent le globe oculaire tout entier.

Les corps étrangers adhérents doivent être enlevés, et le plus tôt possible. Cette petite opération peut se faire, le malade restant assis et l'opérateur se plaçant devant lui. La position horizontale est meilleure ; elle immobilise mieux le blessé et met l'opérateur plus à l'aise.

L'œil est anesthésié par l'instillation de quelques gouttes de chlorhydrate de cocaïne à 4 p. 100, stérilisées. Puis, avec une aiguille spéciale (fig. 177), on enlève le corps étranger. S'il est peu adhérent, il suffit de le toucher avec la pointe de l'aiguille pour qu'il se détache de la cornée. Mais, s'il est incrusté, il faut

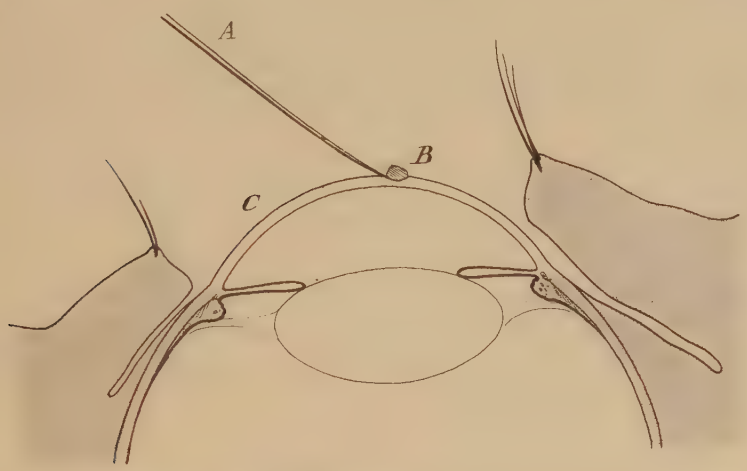

Fig. 178. — Extraction d'un corps étranger de la cornée. L'aiguille *A* s'engage sous le corps étranger *B* incrusté dans la cornée *C*.

le désinsérer de la cornée, en faisant passer doucement la pointe de l'aiguille au-dessous du corps étranger comme si on le chargeait dans une cuillère (fig. 178).

Il est bon de faire, après l'enlèvement, une irrigation avec une solution de cyanure d'hydrargyre à 1 p. 5.000.

Enfin, on applique un pansement sec occlusif jusqu'au lendemain.

CORPS ÉTRANGERS INTRA-OCULAIRES

Dans toute plaie du globe oculaire, petite ou grande, il convient de rechercher si cette plaie n'a point livré passage à un corps étranger maintenant enfermé dans la cavité du globe.

Une enquête sur les circonstances dans lesquelles s'est produit l'accident, sur la nature du corps étranger, sur son volume et sur la manière dont il a été projeté, donne déjà des renseignements utiles.

Les petits objets métalliques (copeau de fer, débris de capsule,

grain de plomb), projetés avec force, pénètrent dans l'œil avec facilité. Mais ils ne font pas de plaies oculaires larges, béantes, ostensibles, car la coque oculaire se referme aussitôt derrière le projectile.

S'agit-il de gros objets, comme un marteau ou un burin ; de petites parcelles peuvent s'en détacher et pénétrer dans l'œil. On examine donc de près les objets dont le blessé faisait usage au moment de l'accident. Souvent, il manque, au marteau ou au burin, une parcelle fraîchement enlevée, qu'on va retrouver à l'intérieur de l'œil.

Presque toujours, les corps étrangers intra-oculaires sont métalliques. Les morceaux de bois ou de pierre s'y rencontrent rarement. Les corps métalliques lourds et souvent coupants, sont plus aptes à perforer la coque résistante du globe oculaire. Les corps étrangers intra-oculaires sont donc presque toujours métalliques : grains de plomb, petits morceaux de fer ou de cuivre, débris de capsule de carabine. Exceptionnellement, on y rencontre des corps étrangers non métalliques.

Symptômes et complications.

Le blessé éprouve, sur l'œil, un choc léger ou violent. C'est là d'ailleurs, bien souvent, la seule sensation immédiate produite par le corps étranger ; il n'y a ni douleur, ni trouble visuel ; le blessé convient que son œil a été frappé par un projectile, mais ne croit pas à sa pénétration dans l'œil. Il ne faut pas se laisser tromper par une apparente tranquillité symptomatique. En effet, si on examine de près le globe oculaire, on constate, sur l'œil ou dans l'œil, des modifications ou des complications qui permettent de soupçonner ou de reconnaître l'existence d'un corps étranger intra-oculaire.

Telles sont : une plaie cornéenne perforante avec enclavement de l'iris et déformation de la pupille ; une plaie sclérale avec issue d'une gouttelette de vitré et ramollissement du globe ; une cataracte traumatique blanchissant la pupille le lendemain de l'accident ; une hémorragie dans la chambre antérieure ou dans le vitré ; un trou noir dans l'iris au travers duquel on voit, à l'ophtalmoscope, le fond rouge de l'œil ; des troubles visuels ; enfin, plus tard, des complications infectieuses (iritis, cyclite, panophtalmie) ou même l'atteinte de l'œil du côté opposé sous forme

d'ophtalmie sympathique. Toutes ces manifestations ont été étudiées en même temps que les plaies pénétrantes du globe oculaire.

Ces manifestations ou complications oculaires sont communes à tous les corps étrangers pénétrants, quelle que soit leur nature. Cependant, ceux-ci ne se comportent pas tous de la même façon.

Certains, comme l'or, le plomb, le verre, la pierre, sont des « corps étrangers indifférents », qui n'exercent sur l'œil aucune action chimique, et peuvent séjourner indéfiniment dans le globe sans qu'il survienne des complications tardives.

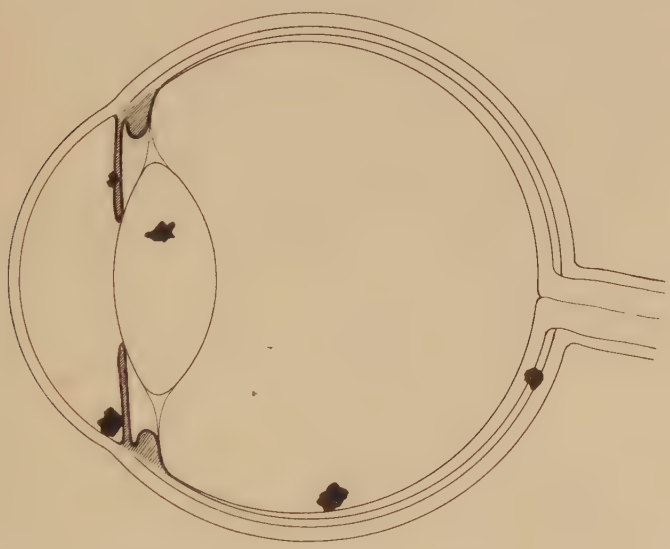

Fig. 179. — Corps étrangers intra-oculaires. Positions diverses que peuvent occuper les corps étrangers intra-oculaires.

D'autres substances, comme le cuivre, le fer, l'acier, exercent une action chimique plus ou moins lente, qui est la source de complications nouvelles et graves. Le cuivre, par son action chimique seule, peut développer autour de lui une inflammation vive, qui ne cède qu'après l'extraction. Des particules, même très petites, peuvent ainsi produire une violente inflammation. Le fer, exerce une action moins vive. Au bout de quelques mois, l'oxydation forme des sels solubles qui diffusent à l'intérieur du globe oculaire, imprègnent les membranes internes, et en particulier l'iris, auquel ils donnent une teinte brune, couleur

de rouille, très particulière. C'est à cette intoxication chimique par le fer qu'on donne le nom de « sidérose ».

Le corps étranger qui vient de traverser la coque rigide et résistante du globe, s'en va presque toujours loin, dans les parties profondes du globe, dans le vitré. Cependant, il peut s'arrêter dans le cristallin, dans l'iris, et même dans la chambre antérieure (fig. 179). D'autre part, certains corps étrangers fortement projetés, ne font que traverser le globe, ils entrent d'un côté et ressortent par l'autre ; quelquefois, ils s'implantent dans la paroi postérieure et s'y incrustent fortement.

L'étude précédente a particulièrement trait aux corps étrangers du vitré ; les autres cependant méritent notre attention.

Le corps étranger de l'iris, d'ordinaire visible à sa surface, est habituellement mal supporté, plus mal que ceux du vitré. Les corps étrangers de cuivre sont les plus irritants, ils produisent en général une réaction vive du globe oculaire.

Le corps étranger de la chambre antérieure, est mieux toléré et ne donne pas en général de réaction ; on l'aperçoit d'ordinaire, à moins que, très petit, il ne se cache à la périphérie de la chambre antérieure.

Le corps étranger du cristallin, est souvent visible, soit à la surface de la lentille, soit dans son épaisseur, tant qu'il n'y a pas d'opacification ; il détermine une opacité qui d'abord entoure le corps étranger et s'étend ensuite à tout le cristallin. Au bout de quelques semaines, s'il s'agit d'un corps étranger de fer ou d'acier, le cristallin peut s'imprégner de rouille et prendre une teinte brune ; cette imprégnation peut même atteindre l'iris.

Les corps étrangers incrustés dans la paroi postérieure du globe peuvent s'y enkyster et rester indéfiniment tranquilles.

Diagnostic.

Les manifestations et complications précédentes, jointes aux commémoratifs, sont, en général, suffisantes pour permettre le diagnostic de corps étranger intra-oculaire. En cas de doute, on a recours à la radiographie ou à la radioscopie, qui font voir, sur la plaque radiographique ou sur l'écran fluorescent, une tache noire ou une ombre due à la présence du corps étranger.

Ces méthodes sont utiles encore pour déterminer le siège des corps étrangers.

Pour les corps étrangers magnétiques (fer, acier), on peut, au moyen du sidéroscope, déceler la présence à l'intérieur de l'œil, de parcelles métalliques très petites. Le sidéroscope est un galvanomètre très sensible ; quand on approche l'extrémité de l'aiguille aimantée du corps étranger magnétique, l'aiguille se dévie, et elle se dévie d'autant plus que le morceau de fer est plus près d'elle. Il est facile de comprendre comment, à l'aide de cet instrument, on peut déterminer non seulement l'existence d'un corps étranger intra-oculaire, mais encore sa situation dans le globe oculaire.

Toutefois, l'usage de cet appareil est délicat, car l'aiguille aimantée, très sensible, subit l'influence des morceaux de fer et des courants électriques du voisinage ; de là, des difficultés et des causes d'erreur qui expliquent pourquoi on s'en sert si peu.

Le gros électro-aimant peut être lui-même utilisé pour le diagnostic de corps étranger intra-oculaire. Quand on approche l'électro-aimant du globe, il exerce une traction sur le corps étranger et produit une sensation pénible ou douloureuse.

Radioscopie. — L'écran fluorescent est placé tout près de l'œil à examiner, c'est-à-dire sur la tempe. L'ampoule occupe le point opposé. L'observateur regarde l'écran et recherche l'existence d'une ombre nouvelle, fixe ou mobile dans les mouvements du globe.

Si l'ombre est fixe, le corps étranger qui la produit est en dehors du globe oculaire, dans l'orbite ou son voisinage. Si l'ombre est mobile, c'est que le corps étranger se trouve dans le globe. Le sens des déplacements de l'ombre par rapport à ceux du globe, permet de préciser mieux encore le siège du corps étranger ; si l'ombre se déplace dans le même sens que le regard, c'est-à-dire dans le même sens que la cornée, on en conclut que le corps étranger occupe le segment antérieur de l'œil ; si l'ombre se déplace en sens contraire du regard, c'est que le corps étranger siège au pôle postérieur de l'œil.

Malheureusement, les petits corps étrangers ne sont guère visibles à la radioscopie ; ce procédé ne convient qu'aux corps étrangers d'un certain volume. Pour les autres, il faut recourir à la radiographie.

Radiographie. — C'est la plus exacte des méthodes à notre disposition pour reconnaître l'existence et l'emplacement des corps étrangers.

On peut utiliser de différentes façons la radiographie et les radiogrammes pour déterminer la situation des corps étrangers. Toutes ces méthodes sont intéressantes, mais elles n'ont pas toutes une place équivalente dans la pratique ophtalmologique courante ; je n'indiquerai que les méthodes usuelles.

Fig. 180 — Radiographie d'un sujet porteur d'une boule de verre intraoculaire. La boule de verre donne une tache noire qui permet d'apprécier avec exactitude la position du globe par rapport aux os du voisinage.

La méthode habituelle, très simple, consiste à faire deux radiogrammes, en deux positions différentes, avec un déplacement de 90°.

L'une est prise dans un plan vertical parallèle à l'axe antéro-postérieur de la tête ; l'autre dans un plan vertical perpendiculaire à l'axe antéro-postérieur de la tête.

Par exemple, pour la recherche d'un corps étranger de l'œil droit, la première plaque sensible sera placée contre la région temporale droite et l'ampoule à gauche ; la deuxième plaque sensible sera placée en avant des yeux, aussi près que possible des paupières, et l'ampoule à la partie postérieure de la tête.

La comparaison des deux plaques donne une idée assez exacte de la position du corps étranger, surtout si on a soin d'utiliser, en même temps, soit les radiogrammes de contrôle (fig. 180), soit des repères métalliques.

Les radiogrammes de contrôle sont des radiographies de crânes

de sujets à différents âges, sur lesquelles on a marqué l'emplacement du globe oculaire.

En comparant à ces radiogrammes de contrôle des radiogrammes de mêmes dimensions, pris dans les mêmes positions, on parvient à déterminer, avec une précision suffisante, la position du corps étranger de l'œil ou de l'orbite.

Pour obtenir mes radiogrammes de contrôle, j'ai utilisé des sujets auxquels j'avais inséré, dans le globe oculaire, une boule de verre

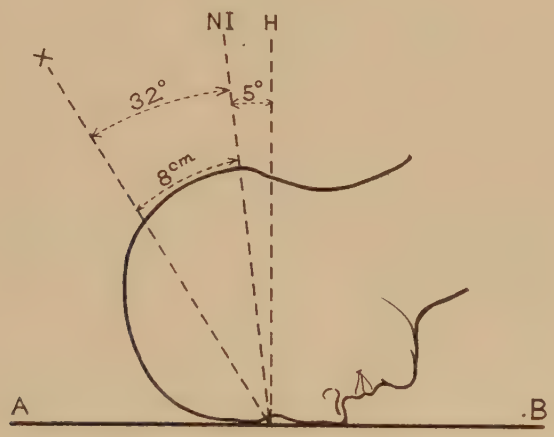

Fig. 181. — Radiographie de face des deux orbites. H, verticale à la plaque; NI, axe nasion-inion; X, direction à donner aux rayons

prothétique ; la sphère de verre, qui contient toujours des sels de plomb, venait très bien sur la plaque, où elle marquait, très exactement, l'emplacement du globe oculaire normal.

On peut encore utiliser des repères métalliques disposés en des points déterminés et calculer ensuite la distance du corps étranger aux repères. Il existe une très grande variété de repères métalliques.

Morax a combiné un blépharostat porteur d'un anneau métallique s'appliquant, exactement, sur le limbe cornéen et portant deux saillies qui correspondent aux méridiens vertical et horizontal du globe.

On peut encore d'une manière très simple, à l'exemple de Holth, fixer deux petits boutons métalliques sur la conjonctive bulbaire au voisinage du limbe.

La stéréoscopie peut être utilisée pour la localisation des corps

étrangers ; il suffit pour cela de prendre deux radiographies successives en déplaçant l'ampoule, dans le sens horizontal, de 65 millimètres, c'est-à-dire de la distance qui sépare les deux yeux l'un

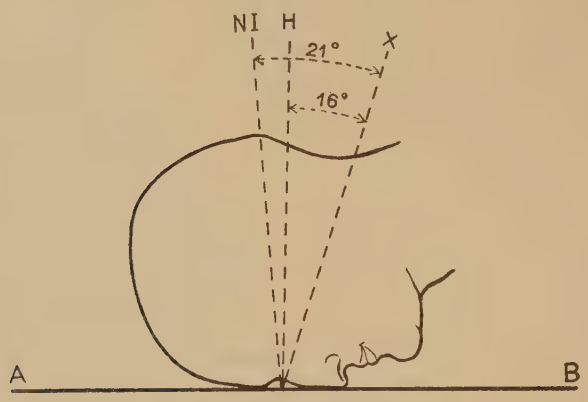

Fig. 182. — Radiographie des fentes sphéno-maxillaires et de la paroi inférieure de l'orbite. NI, axe nasion-inion ; H, verticale à la plaque : X, direction à donner aux rayons.

de l'autre. Ces deux radiographies, regardées au stéréoscope, donnent une idée nette de la position du corps étranger. La pré-

Fig. 183. — Radiographie de la fente sphénoïdale droite. H, verticale à la plaque ; NI, axe nasion-inion ; S, plan sagittal ; X, direction à donner aux rayons.

cision des renseignements fournis par la stéréoscopie, se trouve encore augmentée si on a eu soin de prendre les deux radiogrammes en utilisant des repères métalliques.

D'autres méthodes plus compliquées utilisent la géométrie pour la localisation des corps étrangers ; mais, malgré leur mérite, elles ne sont pas encore entrées dans la pratique courante.

Quand on prend des radiographies, les positions de la tête et de l'ampoule ne sont point indifférentes ; il faut éviter que des ombres épaisses produites par les os du voisinage ne viennent obscurcir le champ occupé par le globe oculaire.

Hartman (*Ann. d'oculistique*, 1922) a indiqué la manière de procéder.

Dans la radiographie de face du crâne, telle qu'on la pratique

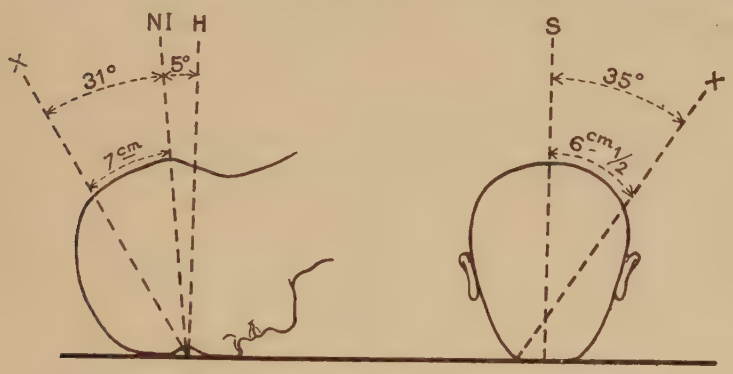

Fig. 184. — Radiographie du canal optique droit. H, verticale à la plaque ; NI, axe nasion-inion ; S, plan sagittal ; X, direction à donner aux rayons.

habituellement, la tête du malade repose sur la plaque par les arcades sourcilières et le nez, et l'ampoule est centrée à peu près sur les fosses nasales. On obtient ainsi une mauvaise vue des orbites qui sont obscurcies dans leur moitié inférieure par la projection de la base du crâne.

Pour avoir une bonne vue d'ensemble des orbites, il faut défléchir la tête, on donne une direction oblique aux rayons, en déplaçant l'ampoule vers la tête du malade. Si l'on veut étudier plus particulièrement une région de l'orbite, il y a pour chacune d'elles une direction optima des rayons.

Mieux que toutes explications, les schémas ci-joints donnent les indications nécessaires à cet égard (fig. 181, 182, 183, 184).

Traitement.

En présence d'une plaie pénétrante du globe avec corps étranger intra-oculaire, il y a deux choses à faire :

1° Soigner l'orifice de pénétration, comme toute autre plaie du globe (V. p. 379) ;

2° Extraire le corps étranger, dans les cas où cela est possible.

Au point de vue du traitement des corps étrangers intra-oculaires, il faut considérer, séparément, les corps étrangers non magnétiques et les corps étrangers magnétiques (fer et acier).

Corps étrangers non magnétiques. — Si le corps étranger est dans la chambre antérieure, on fait, à la pique, une petite incision cornéenne ; on y introduit une pince avec laquelle on saisit et enlève le corps étranger.

Le corps étranger de l'iris, souvent adhérent aux fibres iriennes, peut être difficile à extraire ; dans ce cas, on l'enlève en même temps qu'un morceau d'iris. Comme pour une iridectomie on attire l'iris au dehors et on le sectionne.

Les corps étrangers du cristallin, s'ils sont gros, peuvent être enlevés à la pince ; les petits sortent avec les masses cristalliniennes quand on fait l'extraction de la cataracte. Si le cristallin est opacifié, on en fait l'extraction en même temps que celle du corps étranger.

L'enlèvement des corps étrangers du vitré est bien plus difficile. Il faut, d'abord, repérer le corps étranger, bien établir l'emplacement où il se trouve, et aller l'y chercher à l'aide d'une pince, à travers une incision sclérale.

Le repérage du corps étranger ne peut être fait que si les milieux sont transparents. L'ophtalmoscope permet de le voir ; et quelquefois même, l'examen du champ visuel, en décelant l'existence d'un scotome, précise encore sa position sur le fond de l'œil.

Si le corps étranger est tranquille au fond de l'œil, s'il paraît inséré, enkysté dans la paroi, le mieux est encore de l'y laisser.

Si la localisation du corps étranger ne peut être faite avec précision, on se comporte d'une manière différente suivant qu'il survient ou non des accidents inflammatoires.

S'il n'y a pas d'accidents, s'il n'existe pas de réaction persistante, il faut attendre, en surveillant l'œil.

Si, dans les premiers temps, surviennent des phénomènes inflammatoires, si, plus tard, l'œil commence à s'atrophier, il faut intervenir.

On ouvre la cavité du globe par une incision analogue à l'incision de l'évidement (fig. 169 et 170). C'est une incision qui contourne la moitié supérieure de la cornée et s'étend ensuite latéralement, en pleine sclérotique, vers les angles interne et externe des paupières. Rabattant le volet ainsi taillé, on inspecte la cavité du globe.

Si le vitré est assez transparent, on voit le corps étranger et on le retire. Puis on achève l'opération comme s'il s'agissait de l'ablation habituelle du segment antérieur, en reséquant la cornée, l'iris, le corps ciliaire, et en fermant la brèche par une suture.

Si le contenu du globe est désorganisé, on fait le curetage complet de la cavité sclérale, et l'on ferme ensuite, en conservant, cette fois, le lambeau cornéen, ou mieux encore, en insérant une sphère solide dans la cavité du globe.

Si on se trouvait conduit à rechercher, par ce procédé, un corps étranger dans la cavité d'un œil peu désorganisé par le traumatisme et peu bouleversé par l'opération, on pourrait essayer de fermer, simplement, l'ouverture sclérale.

Corps étrangers magnétiques (fer et acier). — Quand ils sont dans l'iris, le cristallin ou la chambre antérieure, il faut essayer de les attirer avec l'électro-aimant ; s'ils ne viennent pas (corps étrangers trop petits ou fortement adhérents), on va les prendre directement avec une pince. Quand ils sont dans le vitré, on les attire dans la chambre antérieure et même au dehors à l'aide de l'électro-aimant.

Electro-aimants. — Les électro-aimants sont de deux sortes. Le petit électro-aimant est tenu à la main, il n'a d'action efficace que s'il vient en contact avec le corps étranger ; sa pointe, fine, doit être introduite dans la chambre antérieure, près du corps étranger qui s'y trouve déjà ou vient d'y être amené par le gros électro-aimant.

Ce petit électro-aimant est, d'ordinaire, inutile quand on a le gros à sa disposition.

Le gros électro-aimant, beaucoup plus puissant, reste en dehors de l'œil, il exerce à distance une forte attraction. Il est rendu maniable grâce à un appareil de suspension et un contrepoids qui permettent de le placer facilement dans toutes les directions. C'est un appareil volumineux mais très simple, qui peut se réaliser facilement dans tous les centres industriels.

Il faut procéder avec le même soin que pour toute opération sur le globe, avec les mêmes précautions d'asepsie que s'il s'agissait de l'extraction d'une cataracte. Le blépharostat doit être en cuivre. Les pôles, que l'on visse à l'extrémité de l'électro-aimant, doivent être stérilisés ; la partie inférieure de l'électro-aimant est entourée d'une compresse stérile. Un aide se tient à l'interrupteur, prêt à donner ou à couper le courant, suivant les indications de l'opérateur.

Un autre aide, avec un photophore, éclaire l'œil latéralement, et peut, au besoin, faire, à la loupe, l'éclairage oblique du segment antérieur du globe.

Une bonne façon de procéder, c'est de ramener le corps étranger par le même chemin qu'il a suivi pour entrer.

S'il est entré par la sclérotique, l'électro-aimant muni du pôle conique, est appliqué sur l'orifice scléral ; dès que le courant passe, le corps étranger se déplace et vient au dehors. Au moment où le corps étranger se mobilise, le blessé éprouve, en général, dans son œil, une douleur indicatrice, plus ou moins vive. Quand le corps étranger ne se mobilise pas immédiatement, il est utile de faire plusieurs interruptions successives du courant, pour essayer de le détacher des régions auxquelles il adhère.

Si le corps étranger a pénétré par la cornée, le pôle de l'aimant est appliqué sur la plaie cornéenne, soit au centre de la cornée, soit à sa périphérie, suivant le point de pénétration. Dans le premier cas, le corps étranger revient par la pupille à travers le cristallin déjà cataracté. Dans le second cas, le corps étranger passe, pour revenir, en dehors de la pupille, souvent même en dehors du cristallin, à travers la zonule, et gagne la chambre antérieure par le trou qu'il a fait, à l'aller, dans l'iris. Si le trou dans l'iris s'est rétréci et ne paraît pas suffisant, on fait, à son niveau et avant l'extraction, une iridectomie, qui dégage le chemin du retour. Quand la plaie cornéenne est recollée ou en voie de cicatrisation, on décolle ses lèvres à la spatule ou on fait à son niveau une nouvelle incision.

Le gros électro-aimant qui vient d'attirer le corps étranger du fond de l'œil dans la chambre antérieure, suffit bien pour l'amener de la chambre antérieure au dehors, sans qu'il soit nécessaire d'utiliser le petit électro-aimant. Souvent, le corps étranger sort tout d'un coup ; il passe tout droit, sans arrêt, du fond de l'œil au dehors, et vient brusquement se coller au pôle de l'aimant. S'il s'arrête dans la chambre antérieure et ne se trouve pas en face la plaie, on l'y amène en déplaçant comme il convient le pôle aimanté. Il est d'ailleurs facile de se procurer une pointe fine aimantée qui puisse pénétrer dans la chambre antérieure et prendre contact avec le corps étranger. Il suffit de mettre une pince d'acier en contact avec la pointe du pôle aimanté et d'introduire les mors dans la chambre antérieure vers le corps étranger. On pourrait, tout aussi bien, se servir d'une petite tige de fer. Mais, cette manœuvre est le plus souvent inutile.

Certains ont l'habitude de procéder autrement Le cristallin et l'iris forment entre le vitré et la chambre antérieure une barrière qui gêne le passage du corps étranger. Il faut faire en sorte de la contourner, ou, plus exactement, de passer à travers les points faibles ou les interstices qu'elle présente Pour y parvenir, le corps étranger doit suivre un trajet irrégulier : passer, d'abord, au delà de l'équateur du cristallin à travers la zonule, puis changer de direction et se diriger vers la pupille en glissant entre l'iris et le cristallin. C'est l'électro-aimant qui, judicieusement déplacé, doit régler ces déplacements du corps étranger.

Le pôle est d'abord placé près du limbe comme si on voulait attirer le corps étranger vers la périphérie de l'iris. Dès que le courant passe, le blessé éprouve dans l'œil une sensation plus ou moins douloureuse. Le corps étranger se mobilise et vient derrière l'iris qu'il soulève.

Le pôle de l'électro-aimant est alors déplacé, et porté du côté de la cornée opposé à celui où se trouve le corps étranger, à mi-chemin entre le limbe et le bord pupillaire. Le corps étranger glisse entre le cristallin et l'iris, souvent avec facilité ; il sort par la pupille et arrive dans la chambre antérieure, où il tombe, dès la rupture du courant.

On pratique alors, à la pique, une incision cornéenne par laquelle sort le corps étranger.

Cette extraction peut très bien se faire avec le gros électro-aimant, employé seul ou armé d'une tige mince (baguette de fer

ou pince), comme je l'ai indiqué. Certains préfèrent utiliser le petit électro-aimant, dont le pôle pointu pénètre dans la chambre antérieure vers le corps étranger.

Valeur de l'extraction à l'électro-aimant. — Il ne faut pas s'imaginer que l'électro-aimant, malgré sa puissance, enlève tous les corps étrangers intra-oculaires. Il n'a d'action efficace que sur les corps étrangers assez volumineux et les corps étrangers non adhérents. Si le corps étranger est très petit, l'action attractive de l'électro-aimant est très faible et ne parvient pas à faire franchir au petit morceau de fer les obstacles, même légers (corps vitré, zonule), qu'il rencontre sur son chemin. Si le corps étranger, même volumineux, est adhérent à la paroi du globe, ces adhérences ne peuvent pas toujours être rompues et le corps étranger reste en place. Pour se rendre compte de la gêne que peuvent produire des obstacles même légers, il suffit de constater que la force magnétique est insuffisante pour faire passer un corps étranger à travers une fine membrane comme l'iris.

Ce rôle des adhérences explique pourquoi l'électro-aimant est inutilisable pour l'extraction de morceaux de fer ou d'acier ayant pénétré dans les tissus du reste de l'organisme, même dans des tissus mous comme la substance cérébrale. En réalité, ce procédé d'extraction ne convient que lorsque le corps étranger se trouve dans des milieux liquides ou semi-liquides, comme le sont les milieux de l'œil.

BRULURES

Les brûlures atteignent souvent, en même temps, la face, les paupières et le globe oculaire ; il est donc préférable d'étudier toutes les brûlures de l'appareil visuel dans un chapitre commun.

Brûlure par le feu *(flamme, explosion de gaz).* — Les brûlures par le feu se localisent habituellement aux paupières ; elles n'intéressent pas la conjonctive, ni la cornée, à l'encontre de ce qui a lieu dans les brûlures par projection de substances caustiques (vitriol, acides, chaux, eau bouillante). La vue de la flamme provoque un clignement brusque, qui, souvent, protège le globe oculaire.

Si la brûlure est légère, les cils sont roussis et la peau érythémateuse. Une application d'huile d'olive sur la peau et le bord palpébral, suivie d'un pansement sec ou d'un pansement à la gaze onctueuse, suffisent à la guérison qui survient en un ou deux jours. Souvent, dans une explosion, des grains de poudre pénètrent dans l'œil, se logent dans les culs-de-sac conjonctivaux ou s'incrustent à la surface de la cornée. Avant d'appliquer le pansement, il faut donc inspecter les culs-de-sac conjonctivaux et la surface de la cornée, de façon à enlever les corps étrangers.

Quand la brûlure est plus forte, elle peut détruire l'épiderme et même atteindre le derme. On ne peut pas toujours, aussitôt après la brûlure, apprécier son étendue en profondeur et donner un avis précis sur ses conséquences. On aseptise la région brûlée, pour éviter, au moment des escarres de l'épiderme ou du derme, les infections secondaires ; et on applique un pansement à la gaze onctueuse aseptique. Il vaut mieux ne pas utiliser les pommades médicamenteuses qui sont préconisées contre les brûlures. Pour les cas où on juge utile d'employer une pommade, on se contente d'huile ou de vaseline stérilisées ; au bout de 2 ou 3 jours, si le globe oculaire n'est pas atteint bien entendu, on fait un deuxième pansement, et ainsi de suite jusqu'à la guérison.

Quatre jours après l'accident, on peut se rendre compte de la profondeur de la brûlure. Si le derme est intéressé, il faut, pour diminuer les rétractions cicatricielles, faire une suture des pau-

pières (blépharoraphie). Les déviations des paupières, les rétractions cicatricielles, sont, en effet, le grand danger des brûlures, qui atteignent le derme.

Brûlures par substances liquides (*acides, alcalis, eau bouillante*). — Les brûlures par caustiques, bien plus souvent que les brûlures par le feu, atteignent la conjonctive et le globe oculaire ; c'est de là que vient leur gravité.

Les brûlures les plus fréquentes sont produites par l'acide sulfurique, la chaux, l'acide nitrique. Leur action destructive est variable, mais elles peuvent, toutes, donner des lésions oculaires graves. L'eau bouillante elle-même, peut détruire les couches superficielles et produire une opacification complète de la cornée.

Les brûlures par caustique donnent une tuméfaction des paupières, d'abord légère, puis considérable ; en écartant les paupières, on voit la cornée déjà opacifiée ou encore transparente. La conjonctive, dans les culs-de-sac et sur le bulbe, d'abord pâle, mate, exsangue à sa surface, perd, en quelques jours, sa coloration blanche ; elle rougit et se gonfle, les escarres s'éliminent et peu à peu la réparation se fait. Plus tard, après réparation, il se produit des cicatrices rétractiles, qui déplacent les paupières, déforment les culs-de-sac conjonctivaux, et créent, entre les paupières et le globe, des adhérences qui empêchent ou gênent les mouvements de l'œil.

Brûlures accidentelles par médicaments (*teinture d'iode, nitrate d'argent en solution forte*). — Il peut arriver à tout oculiste de se trouver en présence de brûlures de l'œil accidentelles, dues à l'instillation, par erreur, de liquides caustiques.

Une des brûlures accidentelles les plus fréquentes est celle qui résulte de l'instillation de teinture d'iode qui se trouve dans toutes les familles. Elle présente, avec certains sels d'argent couramment employés en ophtalmologie (argyrol, collargol, etc.), de grandes ressemblances d'aspect qui expliquent les erreurs.

L'instillation de teinture d'iode provoque une douleur vive immédiate, l'œil rougit fortement et larmoie, la cornée est souvent exfoliée. Mais, en un jour (ou quelques jours si l'épithélium cornéen est enlevé), la guérison survient sans aucune lésion consécutive.

J'ai eu l'occasion d'observer, 4 fois, des brûlures par le nitrate

d'argent en solution trop forte : une fois par du nitrate d'argent au dixième et trois fois par du nitrate d'argent au quart. L'instillation de nitrate d'argent au quart avait été faite à 3 malades traités pour les voies lacrymales. Chez le 3e le contact du caustique avec l'œil n'a duré que quelques instants, chez le second 2 à 3 minutes, chez le premier une dizaine de minutes.

Le 2e et le 3e malades, lavés largement aussitôt l'erreur constatée, présentaient une teinte ardoisée de la conjonctive bulbaire et du cul-de-sac et quelques taches grises sur la cornée, sans douleurs vives ; rapidement, en quelques heures, l'épithélium s'exfolia au niveau des parties imprégnées de la conjonctive et des petits points pigmentés de la cornée : la guérison fut complète en quelques jours sans trouble visuel et sans aucune lésion cornéenne.

L'œil du premier malade présentait un aspect très particulier. Toute la conjonctive et la cornée étaient imprégnées de nitrate et présentaient une teinte ardoisée très foncée, la couleur de l'argent réduit ; la vision était abolie ; la douleur du début s'était vite calmée, il n'y avait pour ainsi dire aucune réaction. Une heure après se développa un chemosis accentué, et la conjonctive commença à se débarrasser de son épithélium, à reprendre la couleur rouge habituelle de la conjonctive enflammée. Le lendemain matin, la conjonctive moins tuméfiée s'était en grande partie débarrassée de son épithélium et de sa coloration. En un point de la cornée, toujours noire et mate, apparaissait une petite zone circulaire (3 mm. de diamètre) brillante et transparente. C'était la substance propre de la cornée débarrassée de l'épithélium. Dans la matinée même, l'épithélium noir tomba complètement et la cornée réapparut claire, transparente, laissant voir nettement la pupille et l'iris. Quelques jours plus tard, l'épithélium s'était reformé et le malade était guéri sans aucun trouble visuel et sans aucune cicatrice cornéenne ou conjonctivale.

Il importe de noter certaines particularités curieuses de cette observation : l'effet effrayant du nitrate sur l'œil, qui, devenu noir et aveugle, parait réellement perdu ; le calme relatif qui règne après la première douleur passée ; l'action superficielle du nitrate qui ne dépasse pas, même à cette dose, les couches épithéliales ; la guérison rapide et la prompte réparation de l'épithélium cornéen, bien qu'il ait été détruit sur toute la surface cornéenne ; le contraste entre l'aspect grave des lésions au début et leur bénignité réelle.

Brûlures par gaz caustiques (chlore, ammoniaque, ypérite, etc.). — Les vapeurs ou gaz caustiques, comme les liquides, mais à un degré bien moindre, atteignent les yeux et particulièrement la cornée.

Si le séjour dans les gaz caustiques est court, il en résulte une irritation passagère (douleur, larmoiement, rougeur des yeux), sans lésions consécutives. Mais, si les yeux sont restés plus longtemps en contact avec les gaz irritants, il se produit des lésions cornéennes superficielles, qui se guérissent plus lentement, comme toutes les kératites superficielles traumatiques.

Traitement. — Aussitôt après l'accident, on enlève, aussi vite que possible, tout ce qui peut rester de substance caustique sur les paupières et dans l'œil (culs-de-sac conjonctivaux et surface du globe). On utilise pour cela ce qu'on a sous la main (stylets, linge, papier buvard, ouate) ; il ne faut pas perdre de temps à la recherche d'une instrumentation parfaite. On fait ensuite une large irrigation à l'eau froide, une très large et très abondante irrigation, une irrigation détersive, une irrigation qui enlève mécaniquement ou dilue considérablement les substances caustiques.

En introduisant une trop petite quantité d'eau, on dissout le caustique, on en fait une solution concentrée, plus nocive que le caustique à l'état sec. Il faut enlever avec un instrument ou irriguer très largement ; ne pas humecter.

Après cela, on aseptise la région et on applique un pansement à la gaze onctueuse stérilisée. Dans l'œil, on instille une goutte d'huile stérilisée. Si l'œil est atteint, il faut renouveler le pansement et l'instillation d'huile une ou plusieurs fois par jour.

Il est difficile, au moment d'une brûlure de l'œil par caustique ou par eau bouillante, d'émettre une opinion précise sur ses conséquences.

On peut voir, aussitôt après une brûlure par acide sulfurique, la cornée garder sa transparence ; mais, le lendemain elle s'opacifie complètement et définitivement. Au contraire, la cornée peut être trouble immédiatement après projection d'eau bouillante dans l'œil et deux jours plus tard redevenir transparente. La gravité dépend de la profondeur des lésions ; si l'épithélium seul est atteint, la transparence revient ; si les lames cornéennes sont intéressées, il y aura des opacités définitives. Il faut donc être très réservé quand on porte un pronostic sur une brûlure de l'œil.

On pourrait ainsi résumer le traitement :

1. *Brûlure par le feu : a*) lavage aseptique (eau stérile, sérum) ou légèrement antiseptique (cyanure d'hydrargyre à 1/5000). *b*) Instillation d'huile stérile ou rien. *c*) Pansement à la gaze onctueuse stérilisée.

2. *Brûlure par caustiques : a*) Enlèvement des caustiques d'abord avec des instruments solides (stylets, ouate, etc.), ensuite avec une irrigation d'eau. *b*) Instillation d'huile stérile. *c*) Pansement à la gaze onctueuse stérilisée.

PLAIES PÉNÉTRANTES DE L'ORBITE

Les plaies pénétrantes de l'orbite sont produites par la pénétration dans la cavité orbitaire d'un objet pointu ou d'un projectile.

Tous les organes de la cavité orbitaire peuvent être atteints. La lésion du nerf optique (V. p. 450) donne des troubles visuels, la lésion des nerfs oculo-moteurs des paralysies, la lésion des nerfs sensitifs une anesthésie ou des névralgies, la lésion des vaisseaux une hémorragie intra-orbitaire.

Quand les parois sont atteintes, on voit apparaître les signes habituels des fractures, c'est-à-dire toutes les manifestations précédentes, auxquelles il faut ajouter : l'emphysème, les épistaxis, les complications cérébrales.

Des infections peuvent aussi survenir qui donnent lieu à des abcès ou des phlegmons de l'orbite, plus souvent à des suppurations moins sérieuses qui restent localisées au trajet de la plaie.

Le pronostic des plaies pénétrantes de l'orbite dépend de l'organe lésé et varie avec chaque cas particulier.

En présence d'une plaie de l'orbite, il faut toujours rechercher si un corps étranger n'est pas resté dans la cavité.

Le traitement consiste à appliquer sur la plaie un pansement aseptique.

Si l'on a de bonnes raisons de supposer la plaie infectée ou si elle présente des signes d'infection, il sera bon de la nettoyer, de la laver, et de la cautériser dans tout son trajet avec une solution forte de nitrate d'argent à 1/4 ou de teinture d'iode à 1 0/0.

CORPS ÉTRANGERS DE L'ORBITE

Les corps étrangers de l'orbite sont d'ordinaire des projectiles métalliques d'armes à feu : des balles, des éclats de balle, des éclats d'obus. Ce peuvent être également des débris métalliques d'armes à feu ayant explosé.

En temps de paix les balles sont plus fréquentes; en temps de guerre les éclats d'obus prennent la place prépondérante.

On peut d'ailleurs rencontrer dans l'orbite des corps étrangers extrêmement variés : des morceaux de fer ; par exemple la pointe d'un fleuret cassée dans l'orbite ; des morceaux de bois, des morceaux de verre (verre à vitre, tuyau de pipe, tubes de verres), et toute une série d'autres objets. A titre de curiosité on peut citer les trouvailles suivantes : un fragment de pierre, un crayon, un bouton d'uniforme, un pinceau, le cuir d'une queue de billard, une tête de poisson.

J'ai un jour retiré de l'orbite une plume à écrire ; l'enfant était tombé en revenant de l'école, il n'y avait qu'une très petite plaie au-dessous du sourcil, et les parents ne s'en inquiétèrent pas ; plusieurs mois après, survinrent des phénomènes inflammatoires avec une tuméfaction considérable de la paupière supérieure. Toute cette réaction disparut après l'extraction d'une plume enfoncée dans l'orbite. L'enfant était tombé sur la pointe de son porte-plume et la plume s'était cassée dans l'orbite sans léser l'œil.

Une autre fois, il s'agissait d'un enfant qui présentait une suppuration chronique de l'orbite avec fistule au-dessous du sourcil, considérée comme bacillaire. L'examen du pus montrant une flore variée et nombreuse et l'inoculation restant négative, je pensai à l'existence d'un corps étranger et retirai, en effet, un tube de verre de 7 centimètres, un de ces tubes dans lesquels on vend la poudre de coco.

Quand il s'agit d'un accident le projectile pénètre de toutes les manières ; mais s'il s'agit, comme le cas est fréquent, de tentative de suicide, la blessure est presque toujours à droite.

Symptômes. — Les corps étrangers qui pénètrent dans l'orbite lèsent les parois osseuses et les organes contenus dans la cavité.

Ils donnent les mêmes symptômes que les fractures des parois et que les plaies pénétrantes de l'orbite (voir p. 445).

Cependant, le corps étranger donne lieu à quelques manifestations particulières.

La tolérance de l'orbite pour un corps étranger peut être complète, le corps étranger ne provoquant aucune réaction immédiate ou tardive ; cette tolérance se voit particulièrement pour les projectiles d'armes à feu, si le corps étranger n'apporte avec lui aucune cause d'infection.

L'intolérance tient peut-être, dans une certaine mesure, à la nature, à la forme, au volume du corps étranger, mais elle tient, surtout sinon toujours, à l'infection apportée par le corps étranger ou venue à sa suite par la plaie.

Quand le corps étranger n'est pas toléré, une réaction plus ou moins vive se produit autour de lui.

C'est une inflammation aiguë ou chronique, qui survient soit immédiatement après son entrée, soit plus tard, à des époques variables, des semaines, des mois, des années après la blessure (réaction tardive).

L'infection orbitaire par corps étranger peut être une infection vive par germes pyogènes introduits avec le corps vulnérant et donner lieu à des symptômes analogues à ceux du phlegmon de l'orbite.

Elle peut être légère sans doute parce que les germes infectieux sont moins virulents. L'inflammation est moins vive ; elle ressemble à l'abcès orbitaire.

On observe quelquefois une réaction torpide, une sorte d'irritation chronique, sans inflammation franche ; les tissus orbitaires, tuméfiés, sont durs au toucher ; on a donné à cette réaction spéciale le nom de phlegmon ligneux.

Il est assez rare que l'inflammation soit bien franche ; c'est, plus souvent, une sorte d'irritation chronique autour du corps étranger.

Quand un corps étranger a donné lieu à une suppuration ouverte au dehors, une fistule s'établit, et persiste tant que le corps étranger n'a pas été éliminé ou enlevé.

Diagnostic. — Le corps étranger qui a pénétré dans l'orbite ne laisse souvent qu'une très petite trace de son passage, une lésion insignifiante qu'il faut rechercher avec soin.

Les commémoratifs, l'examen des instruments utilisés au moment de l'accident, peuvent préciser le diagnostic.

La radiographie, est, de tous, le meilleur moyen de diagnostic quand le corps étranger est métallique. Il y a bien aussi l'exploration à la sonde, mais elle doit être faite avec prudence et au début seulement quand la plaie est encore ouverte. On peut aussi la faire après la formation de fistules ; mais, là surtout, il faut y aller avec précaution, particulièrement dans le cas où le corps étranger occupe la paroi supérieure de l'orbite.

Traitement. — Si la blessure est récente et le corps étranger visible, tangible, facilement accessible, on l'enlève. Si la blessure est cicatrisée, le corps étranger bien toléré, on peut se dispenser d'intervenir, surtout si le corps étranger est petit ; on n'y est obligé que s'il y a menace de phlegmon. Si un abcès s'est formé et ouvert, il faut, sans hésiter, intervenir et extraire le corps étranger.

Il en est de même si des troubles fonctionnels persistent indéfiniment (exophtalmie, diplopie, etc...) ; mais, là encore, tout dépend de l'importance de ces troubles fonctionnels et des chances qu'ils ont de disparaître par l'intervention.

Quand le corps étranger est enfoncé dans la paroi supérieure de l'orbite, il y a danger à intervenir, parce que l'infection se propage facilement aux méninges. Il faut être d'une grande prudence. Et, quand on est dans l'obligation d'intervenir, il faut le faire avec la vision claire du danger qu'on fait courir au blessé. Il faut craindre toute communication avec la cavité crânienne.

Si l'œil est blessé et qu'on se trouve obligé de pratiquer l'énucléation, il faut profiter de cette occasion pour enlever en même temps le corps étranger de l'orbite.

En somme, quand l'ablation d'un corps étranger est susceptible de mettre en communication la cavité orbitaire avec le cerveau, il faut agir avec prudence et souvent s'abstenir.

Quand le corps étranger est l'origine de troubles dans l'orbite, et particulièrement quand il est la cause de suppurations persistantes, il faut l'enlever, à moins que cette extraction ne crée un orifice dans la voûte orbitaire.

Enfin, quand il existe un corps étranger absolument tranquille dans l'orbite, il est, habituellement, recommandé de l'y abandonner.

Ce n'est point mon avis, j'estime qu'à moins d'obstacles insurmontables (petitesse du corps étranger, etc.) il faut l'enlever.

En effet, avec les méthodes actuelles pour la localisation des corps étrangers, et avec une asepsie parfaite, l'extraction d'un corps étranger de l'orbite est une opération inoffensive. Mais, il faut y procéder avec une technique rigoureuse et une méthode bien déterminée.

Extraction d'un corps étranger de l'orbite. — Avant d'extraire les corps étrangers orbitaires, il convient d'en pratiquer le repérage.

Il se fait à l'aide de la radiographie. Celle-ci montre l'existence du corps étranger, indique son volume, et détermine sa localisation. Pour repérer les corps étrangers, il faut deux radiographies, l'une de face, l'autre de profil. La radiographie stéréoscopique renseigne avec précision sur la situation relative des corps étrangers. En prenant des radiographies en deux positions différentes et bien déterminées, on peut, par des calculs, préciser avec une exactitude presque absolue, la position du corps étranger.

Au moment de l'intervention, on peut encore se faire guider par des appareils spéciaux, comme le compas de Hirtz ; une pointe indique la direction et la profondeur du corps étranger.

La radioscopie peut être utilisée au cours de l'opération ; la table radioscopique permet de rechercher le corps étranger sous le contrôle permanent de la radioscopie. Cette méthode semble la meilleure et la plus sûre ; ce sera peut-être la seule employée plus tard, lorsque l'instrumentation radioscopique se sera simplifiée. En attendant il faut, d'ordinaire, se contenter, pour l'extraction des corps étrangers, de la radiographie. Voici d'ailleurs la manière dont je procède, après repérage radiographique.

L'anesthésie locale est habituellement suffisante. L'aiguille qui me sert à faire l'anesthésie est enfoncée dans la direction du corps étranger et utilisée en même temps comme sonde exploratrice. Quand elle touche le corps étranger je la laisse en place pour qu'elle me serve de guide, et j'achève l'anesthésie avec d'autres aiguilles (1).

(1) Quand la pointe de l'aiguille a rencontré un corps résistant et rugueux, on se demande souvent s'il s'agit d'un corps étranger ou d'une surface osseuse ; un bon moyen de faire la distinction, c'est d'employer la sonde téléphonique, l'aiguille sert de sonde.

Je fais ensuite une incision sur le rebord de l'orbite du côté où siège le corps étranger, en dehors, en haut ou en bas, de préférence en dehors. Pénétrant ensuite en plein tissu orbitaire je vais directement vers le corps étranger, en suivant l'aiguille-sonde qui se trouve en contact avec lui.

Dès qu'on aborde le corps étranger, on le saisit avec une pince tire-balle qui le maintient solidement, permet de le tirer en avant, de le dégager et de l'extraire.

Dans quelques cas, l'électro-aimant peut servir à l'extraction des corps étrangers magnétiques ; en mobilisant le corps étranger au fond de la plaie, il fait mieux voir son emplacement, ce qui facilite l'extraction (V. Electro-aimant).

L'idéal, au point de vue opératoire, c'est d'atteindre le corps étranger et de l'extraire par une *voie directe et étroite* ; pour cela, il faut savoir où il est exactement ; toute intervention faite à l'aveuglette est difficultueuse et quelquefois impossible ; elle peut entraîner des délabrements considérables, inutiles quand on a fait un bon repérage.

TRAUMATISMES DU NERF OPTIQUE

Les lésions traumatiques du nerf optique sont les plus importantes puisqu'elles peuvent entraîner, et entraînent habituellement, la perte de la vision. Il est donc juste de leur accorder une place spéciale.

Le nerf optique peut être atteint par le traumatisme : dans sa partie antérieure au niveau de la papille ; dans sa partie moyenne ou portion vasculaire ; enfin, et le plus souvent d'ailleurs, dans sa partie postérieure.

Lésions du nerf optique au niveau de la papille. — Elles peuvent être le résultat de *blessures directes* ; mais alors l'objet traumatisant passe à travers les milieux de l'œil et les symptômes auxquels elles donnent lieu sont ceux des autres plaies du globe. Ce sont aussi les mêmes indications thérapeutiques.

La lésion papillaire peut se produire d'une *manière indirecte*. Un objet trop mousse pour pouvoir couper (canne, perche, corne de vache, balle de revolver) atteint le nerf optique, le pousse et

l'arrache de son insertion au globe. Une déchirure partielle ou complète du nerf optique au niveau de l'anneau scléral en est la conséquence.

La vision est immédiatement abolie, si l'arrachement est complet. Il peut se produire, en même temps, une hémorragie orbitaire avec exophtalmie. A l'ophtalmoscope, on constate toujours des lésions très marquées de la papille et de son voisinage.

Souvent, une large hémorragie du pôle postérieur masque le détail des lésions ; plus tard, elle est remplacée par une plaque blanche, à la surface de laquelle on voit émerger les vaisseaux rétiniens.

D'autres fois, la place de la papille est simplement indiquée par des tronçons de vaisseaux interrompus et entourée d'une zone jaunâtre (choroïde) ou nacrée (sclérotique). Quelquefois enfin, le nerf est arraché en totalité ; à la place de la papille, on voit un trou sur les bords duquel émergent les vaisseaux.

Lésion du nerf optique dans la partie vasculaire. — La circulation rétinienne et papillaire se trouvent brusquement interrompues. L'aspect du fond de l'œil est celui de l'oblitération des vaisseaux rétiniens (vaisseaux filiformes, papille trouble, aspect œdémateux de la rétine, etc.). La vision est nulle.

Lésion avant la pénétration des vaisseaux. — Le nerf optique est atteint à proximité ou à l'intérieur du canal optique. Cette variété est bien plus fréquente que la précédente. Elle peut résulter de blessures directes et de blessures indirectes.

Les blessures directes se rencontrent encore quelquefois, et cela s'explique par la disposition même des parois orbitaires. Elle est telle qu'un objet pointu pénétrant dans l'orbite se trouve presque fatalement dirigé vers le trou optique, surtout si la pénétration se fait de dehors en dedans et de bas en haut. Des expériences faites avec des aiguilles à tricoter poussées dans l'orbite ont démontré la réalité de ce fait. La vue se perd ou diminue ; on ne constate rien de spécial à l'ophtalmoscope. Plus tard seulement l'atrophie atteint la papille qui devient blanche. Il n'est pas rare d'observer, en même temps une, hémorragie orbitaire.

Les blessures indirectes résultent d'un choc sur le crâne, et ne sont que des fêlures irradiées de la voûte à la base.

Les symptômes de ces lésions du nerf optique sont étudiées

au chapitre des fractures du crâne. On peut observer la perte complète et définitive de la vue (50 0/0), une perte momentanée avec retour partiel de la vision (15 0/0), une perte momentanée avec retour complet de la vue (4 0/0), des cécités partielles d'emblée (25 0/0) avec conservation de certaines portions du champ visuel Les lésions ophtalmoscopiques sont rares au début, elles n'apparaissent que tardivement quand l'atrophie a gagné la papille, au bout de 2 ou 3 semaines. Le seul signe précis, c'est la perte de la vision, partielle ou complète, au moment du traumatisme.

Lésion du nerf optique au niveau du chiasma. — Elle s'accompagne de troubles cérébraux graves et complexes, qui mettent la lésion optique au second plan. La cécité est d'ordinaire bilatérale, et semble avoir pour causes ou une fracture des deux canaux optiques ou une dislocation de la selle turcique avec déchirure transversale du chiasma.

A l'ophtalmoscope, on constate quelquefois une papille saillante aux bords mal limités, des veines dilatées, et des hémorragies rétiniennes péri-papillaires, une sorte de névrite avec hémorragies nombreuses.

Avec cet aspect ophtalmoscopique, on est en droit de penser à une hémorragie des gaines. Celle-ci peut provenir d'une fracture du canal optique, mais elle semble, aussi souvent, résulter d'un refoulement de sang intracrânien vers les gaines.

CHAPITRE IX

L'ŒIL ARTIFICIEL

Les yeux artificiels sont en émail ; ils ont la forme d'un segment de sphère ou d'un segment d'ellipsoïde.

La plupart de ces yeux sont à simple paroi ou à simple coque ; mais on en fait également à double paroi ou à double coque.

La prothèse oculaire est une chose simple, quand il s'agit de placer une pièce artificielle dans une cavité conjonctivale non déformée, qu'elle soit ou non munie d'un moignon mobile.

C'est plus difficile quand les cavités orbitaires ou les paupières sont déformées par des traumatismes graves. Les ocularistes, en ce cas, font subir aux pièces artificielles des déformations souvent complexes de façon à les adapter aux cavités irrégulières.

Je suis persuadé que des méthodes plus précises, analogues à celles des dentistes, permettraient de faire des yeux de verre, mieux adaptés aux cavités irrégulières, et, par suite, d'un meilleur aspect esthétique. Mais il ne semble pas que les ocularistes soient disposés à modifier leurs vieilles habitudes de fabrication.

Introduction de l'œil artificiel. — La pièce artificielle présente, dans sa conformation, certaines particularités qui permettent de distinguer l'œil droit de l'œil gauche et indiquent dans quel sens l'œil doit être placé dans la cavité orbitaire.

Sur la face convexe, à droite et à gauche de la cornée, des vaisseaux sanguins indiquent l'axe horizontal. L'extrémité nasale est plus courte que l'extrémité temporale. Enfin, l'encoche doit être placée en haut et en dedans.

L'œil étant ainsi orienté, on le prend dans le sens de son grand diamètre, entre le pouce et l'index de la main droite, la main

gauche restant libre pour mobiliser les paupières. Et on le met en place comme le montrent les figures 185 et 186.

Il faut demander au malade : *a*) de regarder en bas quand on introduit la pièce sous la paupière supérieure ; *b*) de regarder en haut quand on introduit la pièce sous la paupière inférieure.

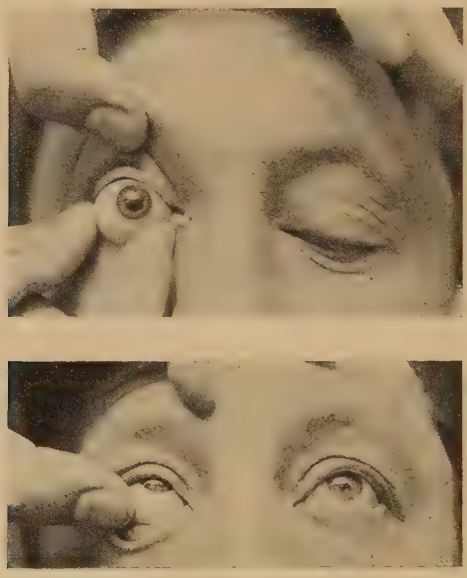

Fig. 185 et 186. — Mise en place de l'œil artificiel.

Pour éviter de briser l'œil artificiel le malade devra, au début surtout, pencher la tête sur une table garnie d'une serviette.

Extraction de la pièce. — On peut la sortir avec les doigts, mais on se sert habituellement d'une épingle ou d'un petit crochet. On dégage le bord inférieur en le tirant en avant, et aussitôt la pièce glisse dans la main de l'opérateur (fig. 187 et fig. 188).

Il faut, pour que l'extraction se fasse bien, demander au sujet : *a*) de regarder en haut quand on dégage le bord inférieur ; *b*) de regarder en bas pour dégager le bord supérieur de la pièce artificielle.

Soins à donner à l'œil artificiel. — L'œil artificiel est enlevé tous les soirs en se couchant. Certains yeux à double coque, peu-

vent être gardés la nuit. Toutefois, il convient d'enlever l'œil, au moins une fois par jour, pour le nettoyer.

Le nettoyage se fait à l'eau et on sèche avec un linge fin. Pour la nuit la pièce est mise à l'abri des poussières dans une boîte de verre ou de métal.

Fig. 187 et 188. — Enlèvement de l'œil artificiel.

L'émail de l'œil artificiel est très fragile ; il faut éviter non seulement les chocs mais encore les changements brusques de température. Le fait de mettre, immédiatement, dans l'eau froide une pièce qu'on vient d'enlever suffit souvent à la briser.

Complications. — On peut observer une inflammation de la conjonctive (rougeur, sécrétion, larmoiement), due à la pièce artificielle elle-même. Cela vient de ce que la pièce, trop vieille, a perdu son vernis superficiel et est devenue rugueuse, particulièrement sur les bords.

Au bout de quelque temps, si la pièce n'est pas changée, l'inflammation augmente, et même, la conjonctive s'ulcère dans les points où frottent les parties rugueuses de la pièce ; il peut se former de véritables bourgeons charnus au niveau des ulcéra-

tions. Ces ulcérations ont l'inconvénient de diminuer un peu les culs-de-sac conjonctivaux.

La conjonctivite simple guérit facilement par l'enlèvement de la pièce usagée et son remplacement par une pièce neuve. Des lavages à l'eau bouillie sont suffisants. Les bourgeons charnus s'enlèvent d'un coup de ciseaux.

La conjonctive du côté énucléé peut, en outre, présenter toutes les mêmes maladies que la conjonctive de l'œil sain. Elle est même plus exposée aux infections du fait des manipulations fréquentes qu'entraînent la mise en place et l'enlèvement de l'œil artificiel.

CHAPITRE X

AFFECTIONS DU SOURCIL

PLAIES ET TRAUMATISMES

La région du sourcil, à cause de sa proéminence, est exposée aux traumatismes, plus que les bords externe et inférieur du pourtour de l'orbite. Les coups de poing et les chocs de la tête contre un objet extérieur (porte, meuble), sont les causes habituelles des contusions.

Les plaies sont produites par des pointes, des lames, ou des projectiles. Cependant, une simple contusion dans la région du sourcil peut donner une plaie transversale qui ressemble à une coupure. C'est alors le rebord dur et assez mince de l'orbite qui de dedans en dehors sectionne le sourcil ; la peau du sourcil se coupe sur le rebord osseux de l'orbite.

Les contusions du sourcil peuvent, si elles sont violentes, écraser la peau sur le bord résistant de l'orbite, la déchirer, et donner une plaie contuse irrégulière, déchiquetée. Quelquefois aussi, le rebord de l'orbite coupe très nettement le sourcil et produit une plaie, qui, bien que résultant d'une contusion, semble avoir été faite par un instrument tranchant. Souvent, enfin, les contusions ne s'accompagnent pas de plaies, les téguments sont intacts ou à peine écorchés.

Elles produisent, presque toujours, un épanchement de sang sous-cutané et un œdème de la région.

L'ecchymose, souvent considérable, s'étend à la paupière supérieure et peut même gagner la conjonctive (ecchymose sous-conjonctivale).

La tuméfaction est surtout développée sur la paupière supérieure dont le tissu lâche se prête facilement à l'œdème et donne

de ce fait à une blessure légère un aspect assez inquiétant. Elle disparaît en quelques jours. L'œdème comme l'ecchymose peuvent même, dans quelques cas, gagner les paupières du côté opposé et faire croire, au premier abord, à l'existence de lésions bilatérales. Cette idée vient d'autant plus facilement que la zone intermédiaire entre les deux yeux, la racine du nez, garde un aspect normal. Les tissus plus épais de la racine du nez se laissent moins facilement distendre par l'œdème ou infiltrer par le sang que ne le fait le tissu cellulaire lâche des paupières.

Dans les traumatismes violents, le rebord de l'orbite peut se fracturer ; des traits de fracture peuvent même irradier vers les parois de l'orbite. Il faut toujours penser à la possibilité de ces lésions osseuses (V. Fractures de l'orbite), qui peuvent intéresser les sinus aériens, la cavité orbitaire, et même la cavité crânienne.

Les plaies par lames, sont en général peu profondes, parce que l'instrument se trouve arrêté par le plan osseux résistant que forme le rebord orbitaire. Les pointes, s'arrêtent aussi, d'ordinaire, sur le plan osseux ; mais elles peuvent s'engager dans la cavité orbitaire et léser son contenu ; nous aurons l'occasion d'en parler au chapitre des plaies de l'orbite. Il faut toujours penser à la pénétration possible dans l'orbite.

Les projectiles brisent presque toujours le rebord de l'orbite ; ils peuvent pénétrer soit dans la cavité orbitaire, soit dans la cavité crânienne. La blessure du sourcil s'accompagne alors d'une des nombreuses complications des fractures de l'orbite. L'œdème et l'ecchymose, sont des manifestations fréquentes dans les plaies du sourcil comme dans les contusions. Les hémorragies, quelquefois abondantes, sont sans gravité. Le pansement compressif suffit à les arrêter.

Complications. — Les blessures du sourcil n'ont pas de complications graves, si les parois de l'orbite ne sont pas brisées, et si les organes contenus dans sa cavité ne sont pas atteints (V. Traum. de l'orbite).

La section des nerfs frontaux peut donner une anesthésie dans la zone de distribution des nerfs lésés ; leur irritation, s'ils sont pris dans une cicatrice, peut produire au contraire des douleurs névralgiques.

Je ne crois pas à l'existence de troubles visuels réflexes par

irritation du nerf trijumeau. En tout cas, ces troubles réflexes n'ont aucune gravité ; ils paraissent avoir pour origine l'ébranlement nerveux produit par l'accident, une sorte de névrose traumatique. Chaque fois qu'à la suite d'un choc sur le sourcil on constate une lésion organique du nerf optique (névrite, atrophie), c'est que le nerf optique a été matériellement atteint par une fêlure du bord de l'orbite irradiée à son sommet, jusqu'au canal optique. Les contusions violentes du rebord de l'orbite peuvent déterminer des hémorragies choriorétiniennes (V. Contusions du globe).

Les seules complications consécutives aux plaies localisées du sourcil sont des complications infectieuses. Elles sont signalées par l'apparition d'un œdème souvent considérable de la région et surtout de la paupière correspondante ; la région devient douloureuse ; un suintement purulent se fait sur les bords de la plaie.

Si la plaie est recouverte par des croûtes adhérentes, le pus s'accumule dans le tissu cellulaire sous cutané, et y forme un véritable abcès. Il suffit d'enlever les croûtes oblitérantes et d'écarter les lèvres de la plaie pour que le pus s'échappe en abondance et que l'œdème disparaisse rapidement.

Il ne faut pas trop s'effrayer des œdèmes souvent considérables qui suivent les blessures des paupières. La laxité du tissu cellulaire des paupières est telle qu'une infection même légère donne un gonflement considérable en disproportion avec l'importance de l'infection. Celle-ci est généralement bénigne et disparaît rapidement dès qu'on a ouvert et vidé l'abcès.

Traitement. — On savonne la région du sourcil et on lave à l'aide d'une solution antiseptique (cyanure d'hydrargyre à 1 p 5.000). Si la plaie est souillée, il convient d'enlever toutes les souillures mécaniquement, avec une compresse et sous un filet de la solution antiseptique. On assèche ensuite la région lavée avec des compresses stériles.

On peut ajouter, si on veut, un badigeonnage léger de la peau au voisinage de la plaie avec de la teinture d'iode au centième, mais sans toucher à la plaie.

On fait ensuite des points de suture si les bords de la plaie sont écartés ; et on termine par un pansement aseptique sec ou onctueux.

Si la plaie est ancienne et paraît infectée, pas de sutures. Nettoyage et asepsie à la solution antiseptique. Assèchement à la

compresse, badigeonnage à l'iode, non seulement des bords de la plaie mais de la plaie elle-même et pansement aseptique, sec ou onctueux. Ce pansement sera fait tous les jours.

S'il s'agit d'une plaie par projectile, il faut penser à l'existence possible d'un corps étranger, et le rechercher doucement avec un stylet, au besoin par la radiographie. S'il est superficiel, à portée d'instrument, on l'enlève de suite. S'il est profond et que la porte d'entrée se trouve refermée sans inflammation, on peut retarder l'ablation. Enfin, si le corps étranger, même profond, amène de la réaction et paraît la cause d'une inflammation fistuleuse persistante, il faut faire l'extraction immédiate. En somme, on doit toujours enlever les corps étrangers superficiels et ceux qui sont la cause d'une inflammation persistante. Certains hésitent à faire l'extraction de corps étrangers tranquilles et profonds. Je crois, au contraire, qu'il vaut mieux les enlever quand cette extraction est possible et sans danger pour l'œil ou le cerveau.

MALADIES DE LA PEAU DU SOURCIL

Un grand nombre d'affections cutanées peuvent atteindre la peau et les poils du sourcil. Leurs caractères ne diffèrent d'ailleurs pas de ceux qu'elles présentent dans d'autres régions pileuses de l'organisme ; il suffit donc de les signaler sommairement.

ALOPÉCIES

La densité des poils du sourcil est très variable chez les sujets normaux et sains. Mais souvent aussi, la rareté des poils ou même leur absence complète est le résultat d'un état pathologique.

Alopécies cicatricielles. — Les cicatrices de la région du sourcil sont dépourvues de poils. Si la cicatrice est linéaire, les poils voisins la recouvrent et le sourcil garde son aspect. C'est pour cette raison, pour masquer la cicatrice, qu'on conseille de pratiquer les incisions de préférence au milieu des poils du sourcil. Les cicatrices étendues, irrégulières, particulièrement celles qui suivent les inflammations, donnent des zones d'alopécie plus étendues et visibles.

Les cicatrices se voient à la suite de plaies, de brûlures, et, en général, de toutes lésions ulcéreuses assez profondes pour atteindre

les bulbes pileux et les détruire. C'est ainsi que des alopécies localisées peuvent être la marque persistante, non seulement de plaies et de brûlures, mais encore de certaines lésions ulcéreuses ou nécrosantes comme le charbon, la variole, la vaccine, le zona et la syphilis ulcéreuse.

Alopécie peladique. — La pelade du sourcil est presque toujours accompagnée de pelade du cuir chevelu ou de la barbe. Elle ne prend qu'une partie du sourcil ; il se forme une petite zone circulaire au niveau de laquelle les poils font complètement défaut. Au bout d'un temps variable mais toujours long, les poils repoussent et le sourcil se reforme entièrement.

Alopécie syphilitique. – Elle est analogue à celle du cuir chevelu. La chute des poils est irrégulièrement distribuée, et les poils restants, eux mêmes malades, ont un aspect et une disposition anormales.

Dans quelques cas, des zones plus clairsemées alternent avec des zones plus fournies en poils, le sourcil semble présenter des interruptions (sourcil brisé) ; ce qui est l'analogue de l'alopécie en clairière du cuir chevelu.

Le plus souvent, on ne retrouve pas cette disposition en clairière ; l'éclaircissement du sourcil se fait d'une manière diffuse, et, comme en même temps les poils restants sont altérés et irrégulièrement disposés, le sourcil (lisse et nettement limité avant la maladie) prend un aspect terne et hirsute (sourcil broussailleux). Cette alopécie guérit toujours ; elle est, en général, accompagnée d'une alopécie semblable du cuir chevelu.

Alopécie lépreuse. — Presque tous les lépreux atteints à la face perdent les poils des sourcils. Ceux-ci se font rares d'abord à la partie externe, temporale des sourcils ; mais, la chute des poils est souvent généralisée à toute l'étendue des sourcils. Les cils, d'ailleurs, font ordinairement défaut. La chute des poils se fait d'une façon lente ou assez rapide. La peau peut présenter des lésions lépreuses accentuées, maculaires ou tuberculeuses ou bien n'être le siège d'aucune modification appréciable. Cette alopécie est définitive. On trouve dans le derme le bacille de Hansen.

Alopécie par kératose pilaire. — L'alopécie peut résulter d'une affection congénitale, la kératose pilaire, caractérisée par une

diminution généralisée des poils du sourcil et par un érythème rugueux de la peau.

Autres causes d'alopécie. — Ce ne sont pas là les seules causes d'alopécie. Elle peut venir, comme la chute des cheveux, à la suite de *maladies générales graves* comme la fièvre typhoïde. Il existe une curieuse affection dénommée *trichomanie*, ou trichotillomanie, dans laquelle, le malade, atteint d'une véritable manie, s'arrache un à un tous les poils du sourcil et ceux d'autres régions pilaires du corps. Quelquefois, par suite de *démangeaisons*, certaines personnes se grattent si souvent et si vigoureusement les sourcils qu'elles finissent par enlever une grande partie ou la totalité des poils.

Sous le nom d'*agénésie pilaire*, Jacquet a décrit une alopécie qui survient au voisinage de la puberté.

Avant de conclure à la nature pathologique d'une alopécie sourcilière, il importe de se rappeler qu'à l'état normal, les poils du sourcil sont extrêmement variables dans leur nombre et leur disposition suivant les individus.

INFECTIONS PARASITAIRES

La trichophytie et le favus ne sont pas des affections fréquentes du sourcil ; il est exceptionnel qu'elles s'y développent primitivement ; elles sont presque toujours précédées de lésions dans la barbe ou les cheveux.

Le favus, au début, se présente sous l'aspect d'une zone rouge érythémateuse, qui bientôt desquame en certains points. Des croûtes plus volumineuses remplacent les petites squames du début et prennent une disposition morphologique spéciale, le godet favique. Ces lésions ont aussi une odeur particulière (odeur de souris) qui aide à les reconnaître. Mais, le diagnostic s'établit surtout par l'examen microscopique, qui permet de voir dans les squames le parasite du favus, l'*Achorion Shœnleini*. L'examen microscopique permet encore de constater qu'à l'encontre de ce qui a lieu dans la trichophytie, les poils ne sont pas envahis.

Dans la trichophytie, il existe également, comme au début du favus, des taches érythémateuses et de petites squames, mais les croûtes sont moins épaisses, on ne retrouve pas le godet caractéristique, les poils sont raréfiés et fragmentés.

Mais ici encore, c'est par la recherche microscopique du trichophyton dans les squames et dans les poils, qu'on établit le diagnostic. Si on veut distinguer les unes des autres les diverses variétés de trichophyton, il faut recourir à l'ensemencement sur gélose sucrée.

Pour faire l'examen microscopique, les squames et les poils sont placés entre deux lames de verre et on les traite par la potasse caustique à 40 0/0. Les graisses sont dissoutes par la potasse, mais les spores ainsi que le mycélium résistent et se voient facilement au microscope. On peut d'ailleurs les colorer au carmin ou au violet de gentiane.

Traitement. — On enlève les croûtes à l'aide de compresses humides ; on épile la région malade et on applique de la teinture d'iode au vingtième. On fait le même traitement tous les cinq jours jusqu'à ce que la guérison soit obtenue.

FURONCLE DU SOURCIL

Comme toutes les régions pileuses, le sourcil peut être le siège de furoncles, qui présentent dans cette région des caractères particuliers.

La douleur locale, si accentuée dans le furoncle du cou, est souvent légère dans le furoncle du sourcil. Mais, la paupière gonfle rapidement, et cet œdème très accusé donne souvent des alarmes exagérées parce qu'il fait craindre une lésion grave de l'œil ou de l'orbite. En examinant de près le sourcil, on découvre le furoncle. Il existe un point douloureux localisé. En écartant les poils, on trouve à ce niveau une zone plus rouge, plus épaisse, plus dure, mais rien qui ressemble à la saillie acuminée du furoncle habituel. Plus tard, au milieu de la zone enflammée, se forme une croûte, au-dessous de laquelle on trouve une ulcération. Dans le fond de l'ulcération, apparaît une substance blanchâtre qui est le bourbillon.

La réaction inflammatoire et l'œdème augmentent à mesure que le furoncle se développe et ne diminuent que le jour où le pus collecté s'évacue au dehors, du cinquième au huitième jour. En même temps que le furoncle, il existe une adénopathie préauriculaire, souvent accentuée et douloureuse.

L'état général n'est point altéré, il n'y a de fièvre que dans les

furoncles volumineux. Bien qu'on ait, dans des cas exceptionnels, constaté une thrombophlébite de la veine ophtalmique, cette grave complication est une rareté, et on doit considérer le furoncle du sourcil comme une affection bénigne. Les caractères particuliers du furoncle dans cette région tiennent à la laxité du tissu cellu-

Fig. 189. — Furoncle de la région temporale produisant l'œdème et l'occlusion des paupières.

laire palpébral ; de là proviennent le développement marqué du furoncle, son peu de douleur, et l'œdème accentué des paupières (fig. 189).

Traitement. — Il convient de laisser évoluer le furoncle et d'attendre, pour l'évacuer, que le pus se soit collecté ; toute tentative chirurgicale précoce (incision, cautérisation du bourbillon) n'aura pour résultat que de faire souffrir davantage le malade sans raccourcir la durée du mal. L'incision n'est pas toujours nécessaire, en tout cas, elle ne doit servir qu'à aider l'évacuation spontanée du furoncle ramolli.

En attendant l'ouverture, si la douleur est vive, on applique des compresses humides chaudes, en évitant de faire macérer la peau.

Quand le pus s'écoule il faut, par des pansements et des lavages répétés, éviter la dissémination du pus dans les régions voisines, et prévenir ainsi la migration des germes et l'apparition de nouveaux furoncles.

Je ne pense pas que la ponction précoce des furoncles au galvano-cautère soit capable d'arrêter l'évolution d'un furoncle véritable.

AFFECTIONS PROFONDES DU SOURCIL

OSTÉO-PÉRIOSTITE DE L'ORBITE. PÉRIOSTITE DU BORD ORBITAIRE

Les inflammations du rebord de l'orbite varient dans leur aspect clinique et leur évolution suivant la nature étiologique des lésions périostées.

Il y a des périostites aiguës, subaiguës et chroniques. Je décrirai successivement l'ostéo-périostite aiguë staphylococcique, l'ostéo-périostite subaiguë syphilitique et l'ostéo-périostite chronique tuberculeuse.

Il ne faut pas croire cependant que les O.-P. aiguës soient toujours produites par le staphylocoque, les O.-P. subaiguës par la syphilis et les O.-P. chroniques par la tuberculose. Ce sont là leurs formes cliniques habituelles. Mais, l'infection staphylococcique peut, dans quelques cas, s'accompagner de réaction modérée ; la syphilis peut donner des périostites chroniques et aiguës ; la tuberculose peut aussi quelquefois produire une inflammation assez vive.

De plus, il existe des O.-P. autres que celles qui sont dues au staphylocoque, à la syphilis, à la tuberculose ; mais ces formes, auxquelles il faut toujours penser, sont plus rares. Parmi elles, on doit signaler : la sporotrichose qui se voit quelquefois, l'actinomycose qui est exceptionnelle, et d'autres infections dont la nature n'est pas encore élucidée.

OSTÉO-PÉRISOTITE AIGUE STAPHYLOCOCCIQUE

Elle se développe chez les enfants ou les jeunes gens, à l'âge où se montre l'ostéo-myélite, avec laquelle elle a d'ailleurs les plus grandes analogies.

Elle peut survenir sans cause apparente, mais très souvent elle apparaît à la suite d'un traumatisme, d'une simple contusion du rebord de l'orbite. Elle siège sur le bord supérieur de l'orbite dans sa partie externe temporale (fig. 190 et 191).

La queue du sourcil gonfle et se déforme, la paupière se

tuméfie considérablement, l'œil ne peut plus s'ouvrir ; la tuméfaction s'étend souvent assez loin dans la région temporale. La pression sur le rebord orbitaire provoque une douleur vive ; la peau rougit et s'enflamme. Quelques symptômes généraux (fièvre, inappétence, malaises), l'accompagnent presque toujours. Bientôt, le pus se collecte et forme un véritable abcès sous-périosté. On sent très bien, d'ailleurs, à la palpation à travers les tissus gonflés de la région, une déformation et un épaississement du rebord de

Fig. 190. — Périostite staphylococcique du rebord de l'orbite dans la région du sourcil.

l'orbite. Si on n'intervient pas, la peau se ramollit, s'ulcère, et le pus s'écoule au dehors.

La douleur et la tuméfaction, qui s'atténuent déjà au moment où le pus se collecte, disparaissent rapidement après l'ouverture de l'abcès.

La guérison se fait en deux ou trois semaines sans laisser de suppurations persistantes, ni de nécroses, ni de fistules prolongées.

Etiologie. — Cette affection ressemble beaucoup à l'ostéo-périostite des jeunes gens ; elle survient au même âge et elle est pro-

duite par le même agent infectieux, le staphylocoque. Il existe d'ailleurs toujours dans le pus de l'abcès.

Le traumatisme est certainement une cause prédisposante. On le retrouve très souvent, mais pas toujours, à l'origine de ces périostites.

Le pronostic n'est pas grave puisque les fistules, les séquestres,

Fig. 191 — Périostite staphylococcique du rebord de l'orbite dans la région du sourcil.

les lésions osseuses étendues, ne se voient pas à la suite de cette affection.

Traitement. — Dès que le pus est collecté il faut l'évacuer par une incision et un drainage.

L'incision doit se diriger vers le rebord de l'orbite et non vers la cavité orbitaire. En arrivant sur le rebord orbitaire, on incise l'aponévrose dans une longue étendue. On abandonne alors le bistouri et, à l'aide d'une sonde cannelée, on va chercher la collec-

tion purulente. Quand elle est évacuée, on place un drain pendant 8, 10 ou 15 jours, jusqu'à ce que la suppuration soit terminée.

OSTÉO-PÉRIOSTITE SUBAIGUE SYPHILITIQUE

Elle siège, habituellement, dans les parties antérieures de la cavité orbitaire, sur le rebord ou au voisinage du rebord orbitaire, et particulièrement en haut, dans la région du sourcil.

C'est une affection fréquente à laquelle il faut penser d'abord, quand on se trouve en présence d'une tuméfaction inflammatoire de la région du sourcil (fig. 192).

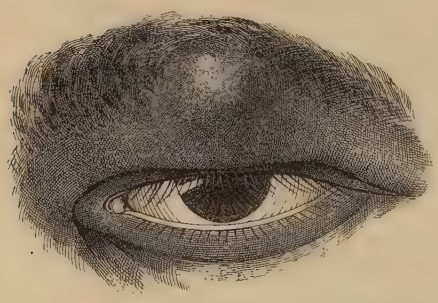

Fig. 192. — Gomme syphilitique du rebord de l'orbite dans la région du sourcil.

Une tuméfaction apparaît sur le rebord orbitaire ; elle se développe lentement, progressivement. Au début elle est peu perceptible à la vue, mais le doigt la sent bien, sous forme d'un nodule isolé ou d'une tuméfaction diffuse du rebord de l'orbite. Les téguments voisins (sourcil, paupières) sont peu ou modérément tuméfiés suivant l'intensité de la réaction. Lentement, la peau rougit ; la tuméfaction profonde se ramollit, elle devient fluctuante, et finalement s'ouvre au dehors. La douleur existe assez vive à la pression, mais le malade se plaint aussi de douleurs spontanées qui s'exagèrent souvent le soir ou la nuit. Ces douleurs viennent de la périostite orbitaire ; mais, souvent aussi, elles sont la conséquence de lésions périostiques de même nature en développement ailleurs, soit à la surface extérieure, soit à la surface intérieure du crâne. Lorsqu'il existe des douleurs diffuses, des céphalées étendues, il faut craindre l'existence de lésions disséminées de périostite.

La ponction de l'abcès donne un liquide de couleur variable en général plus clair que le pus des suppurations habituelles.

Après l'ouverture de la collection, la suppuration continue, il se forme une fistule persistante. L'exploration au stylet dénote au fond du trajet la présence d'os dénudés, quelquefois nécrosés,

qui peuvent plus tard former des séquestres. L'ouverture spontanée, la formation de fistules et de séquestres, ne se produisent d'ailleurs que dans le cas où un traitement convenable n'a pas été appliqué.

Si la guérison ne survient qu'après le développement de lésions osseuses accentuées, des traces de l'ostéo-périostite peuvent persister sous forme de cicatrices adhérentes et de déformations sourcilières ou palpébrales.

L'ostéo-périostite syphilitique peut se développer dans des régions variées de l'orbite. Si son siège de prédilection est le rebord orbitaire supérieur et la région du sourcil, on la rencontre sur d'autres points du rebord de l'orbite. Elle peut même, rarement d'ailleurs, prendre son origine sur les parois de l'orbite.

Le diagnostic de cette ostéo-périostite des parois est plus difficile, parce que, souvent, on ne peut, à la palpation, percevoir le gonflement sous-périosté. Il faut avoir soin, en pareil cas, non seulement de palper le rebord orbitaire mais d'introduire son doigt aussi profondément que possible dans l'orbite en arrière du rebord. Souvent on perçoit, surtout par comparaison avec le côté sain, une déformation de la paroi, une saillie douloureuse à la pression. Si la lésion est trop profonde, le doigt ne sent rien, et le diagnostic ne peut être fermement posé que le jour où la collection purulente vient faire saillie en avant le long du rebord orbitaire. Quand la collection purulente s'est ouverte, l'exploration au stylet permet de constater l'existence, au fond de la cavité, d'une paroi osseuse dénudée.

Ces ostéo-périostites syphilitiques des parois orbitaires sont plus fréquentes qu'on ne le pense d'ordinaire. Elles ne vont pas toujours jusqu'à former des collections purulentes, elles ne se présentent pas toujours sous la forme d'abcès de l'orbite. Elles peuvent ne se manifester que par une légère exophtalmie avec paralysies oculaires ou même par de simples paralysies oculaires.

Diagnostic. — La fréquence des ostéo-périostites syphilitiques de l'orbite, surtout au rebord supérieur, est si grande, comparée aux périostites d'autre nature, que le seul fait de constater une ostéo-périostite de cette région doit faire penser à la syphilis. En cas de doute sur l'origine véritable de la lésion osseuse, c'est contre elle qu'il faut instituer le traitement. On recherchera s'il

n'existe pas, en même temps, d'autres lésions syphilitiques analogues du crâne (gommes déformant la surface extérieure du crâne ou gommes de la surface interne donnant des céphalées) ou de toute autre partie de l'organisme.

Traitement. — Il ne faut jamais appliquer de traitement chirurgical car le traitement médical suffit à guérir les ostéo-périostites syphilitiques.

Ce traitement doit être fait sans retard et avec énergie. Les injections mercurielles de cyanure d'hydrargyre se montrent en général très efficaces ; dès la troisième ou quatrième injection, les douleurs de tête diminuent puis disparaissent progressivement, la tuméfaction s'en va.

Cependant, il faut reconnaître que, dans certains cas, exceptionnels d'ailleurs, le traitement mercuriel si rapidement efficace dans la plupart des affections de l'œil (iritis, paralysies d'origine méningée, etc.) agit lentement sur les lésions osseuses. Dans ces cas exceptionnels, si, au bout d'une semaine, les lésions ne sont pas en régression marquée, il faut recourir aux sels arsenicaux. L'arsénobenzol agit très bien dans les lésions osseuses syphilitiques. Il n'est guère de lésions osseuses de l'orbite qui résistent à l'un ou l'autre de ces traitements antisyphilitiques. En cas d'insuccès, les sels de bismuth sont à notre disposition.

OSTÉO-PÉRIOSTITE CHRONIQUE TUBERCULEUSE

Bien plus rare que l'ostéo-périostite syphilitique, elle siège de préférence sur le rebord orbitaire, dans ses parties externe, supéro-externe ou inféro-externe.

Une tuméfaction sans réaction inflammatoire, se montre en un point du rebord orbitaire, adhérente à l'os. D'abord dure, cette tuméfaction se ramollit, devient fluctuante. Une ponction ramène du pus peu consistant dans lequel on ne trouve en général aucun germe, mais qui, inoculé sous la peau du cobaye, lui donne des ganglions tuberculeux. Peu à peu la peau rougit, s'amincit, s'ulcère et laisse couler un pus séro-caséeux.

L'exploration au stylet dénote l'existence d'un os dénudé ; la carie osseuse est habituelle, elle entraîne la formation d'une fistule qui persiste des mois ou des années. La lésion, quand elle

guérit, laisse toujours des cicatrices adhérentes qui déforment plus ou moins la région.

Traitement. — Ouvrir l'abcès tuberculeux et le cureter. Appliquer le traitement général de la tuberculose, particulièrement la cure d'altitude, l'exposition au grand air et au soleil.

AUTRES VARIÉTÉS D'OSTÉO-PÉRIOSTITES

Les ostéo-périostites précédentes sont celles qu'on rencontre le plus fréquemment, mais ce ne sont pas les seules qui puissent se développer dans la région. Exceptionnellement, on y voit des ostéo-périostites dues à la sporotrichose, à l'actinomycose ; elles ont une évolution chronique qui les rapproche, au point de vue clinique, de la tuberculose. Le diagnostic ne peut en être fait que par l'examen bactériologique au microscope ou par l'ensemencement.

D'autres ostéo-périostites restent indéterminées dans leurs causes. A ce groupe appartient une variété assez curieuse, qu'on rencontre encore de temps en temps, et caractérisée surtout par sa localisation bilatérale à la partie inféro-externe des orbites. Après guérison, elle laisse deux cicatrices adhérentes qui déforment les paupières inférieures. Dans certains cas, ces ostéo-périostites se sont développées à la suite d'une périostite d'origine dentaire.

KYSTES DERMOIDES DU SOURCIL

Cette affection, congénitale, est quelquefois visible dès le premier âge ; mais souvent aussi, c'est à la puberté seulement qu'elle se montre d'une manière ostensible. Le kyste existait bien dès la naissance, mais il était petit, imperceptible.

Le kyste forme, à la queue du sourcil, plus rarement à la tête, une saillie nodulaire, sans modification de la peau qui la recouvre (V. fig. aux Tumeurs de l'orbite).

A la palpation c'est une masse arrondie, assez résistante, très mobile sous la peau, mobile aussi mais moins sur le plan osseux auquel elle est légèrement rattachée. Elle est grosse comme un pois, une noisette, une noix, et produit une déformation marquée, souvent très disgracieuse de la région sourcilière.

Le kyste peut rester stationnaire, mais souvent il grossit, particulièrement à l'époque de la puberté ; son développement est toujours lent ; jamais il ne devient envahissant.

Le principal caractère du kyste dermoïde c'est son origine congénitale. C'est là un élément de diagnostic qui diminue considérablement les incertitudes. Il faut y ajouter sa localisation à la queue du sourcil, sa mobilité sous la peau et sur le plan osseux profond.

Ces caractères permettent de le distinguer des collections ou néoformations d'origine osseuse, des lipomes du tissu conjonctif sous-cutané, des kystes sébacés de la peau.

L'ablation est le seul traitement qui convienne ; il faut se rappeler que le kyste est souvent plus profond qu'on ne pense, et que des prolongements postérieurs peuvent aller loin dans l'orbite.

Lésions. — Le kyste dermoïde est formé par une paroi conjonctive fasciculée, d'épaisseur variable. Sa surface interne est tapissée par un épithélium stratifié, dont la couche profonde est formée de cellules régulièrement cylindriques.

Dans l'épaisseur de la paroi conjonctive, on trouve habituellement des formations épithéliales qui rappellent les glandes sudoripares, les glandes sébacées, les follicules pileux. La structure de la paroi du kyste est analogue à celle de la peau.

A l'intérieur du kyste, on trouve, d'ordinaire, une masse solide ou pâteuse, jaunâtre ou blanchâtre, opaque, contenant souvent des formations épidermiques et en particulier des poils. Quelquefois, le contenu du kyste est liquide, formé par une matière grasse, transparente comme de l'huile (kystes huileux).

Traitement. — Si le kyste est très petit, invisible ou peu visible, on peut le laisser en place ; mais, s'il est volumineux au point de produire une difformité, il faut l'enlever.

L'anesthésie locale est suffisante. Après avoir incisé la peau et le tissu cellulaire, on arrive sur la paroi jaunâtre du kyste, on le dissèque et on l'enlève.

Cette intervention, qui paraît très simple, peut, dans quelques circonstances, présenter des difficultés. Celles-ci viennent de ce que, souvent, le kyste s'étend en profondeur plus qu'on ne le suppose. Il importe donc de procéder méthodiquement à son ablation.

L'incision doit être large ; il faut faire l'hémostase avec soin ; les lèvres de la plaie seront largement écartées par un aide ou par un écarteur mécanique ; le kyste sera accroché avec une érigne et tiré au dehors par de légères tractions en évitant de le déchirer; toutes ces précautions facilitent la dissection du kyste et permettent de le détacher en entier des parties profondes. Quelques points de suture ferment la plaie.

SINUSITE FRONTALE

La plupart des sinusites frontales ne donnent lieu à aucune manifestation objective du côté de l'œil et de la région sourcilière.

Quelquefois cependant, l'oculiste est consulté pour des névralgies frontales, dont la cause ne se trouve pas dans l'œil et qui sont dus à de la sinusite.

D'autres fois, bien plus rarement, la sinusite frontale se manifeste par des signes objectifs dans la partie supéro-interne de l'orbite.

Une saillie apparaît dans le tiers interne de la région du sourcil ; elle est douloureuse à la pression et surtout à la percussion (V. fig. aux Tumeurs de l'orbite) ; l'inflammation sinusienne se propage au tissu cellulaire et donne une tuméfaction inflammatoire, un empâtement de la région correspondante du sourcil.

Il y a quelquefois des symptômes généraux : de la fièvre, des nausées, des vomissements, de l'inappétence. On retrouve également certains symptômes qui ont précédé ou accompagnent la sinusite : du coryza, un écoulement purulent par le nez.

La sinusite frontale se manifeste, en somme, par une : *tuméfaction inflammatoire* de la partie interne du sourcil ; une *douleur* particulièrement vive à la percussion ; enfin, des *troubles concomitants du côté du nez et des sinus*. L'examen du nez et des sinus permettra de préciser un diagnostic incertain.

Les périostites et les affections des voies lacrymales sont les maladies avec lesquelles on confond le plus souvent les sinusites.

Le traitement relève de la rhinologie. L'ophtalmologiste n'intervient chirurgicalement que dans le cas où la sinusite a produit une suppuration dans l'orbite. Il convient alors d'évacuer le pus de l'orbite, mais, ensuite, pour obtenir la guérison définitive, il faut agir sur le sinus.

MÉNINGO-ENCÉPHALOCÈLE

Cette affection, congénitale, est une hernie de la dure-mère, avec ou sans substance cérébrale, à travers la suture fronto-ethmoïdale. Elle a été étudiée ailleurs, avec les tumeurs de l'orbite.

C'est une maladie très rare, très spéciale, congénitale, accompagnée d'autres malformations congénitales, facile à reconnaître, et qui n'entre pas dans le diagnostic usuel des affections du sourcil.

Le diagnostic ne présente de difficultés qu'avec le kyste dermoïde, quand la communication du méningocèle avec le cerveau est fermée. Dans ces conditions, il est souvent même impossible.

Cependant, cette incertitude ne gêne pas le traitement car l'extirpation peut être pratiquée dans l'un et l'autre cas.

TUMEURS PROFONDES DU SOURCIL

Les tumeurs de l'orbite se développent soit sur le rebord, soit, plus profondément, dans la cavité même de l'orbite. Mais, ces dernières, à une période de leur évolution, viennent faire saillie le long du rebord orbitaire, souvent dans la région du sourcil.

Il en résulte que presque toutes les tumeurs de l'orbite peuvent constituer des tumeurs profondes du sourcil. Il suffit donc, pour l'étude des tumeurs profondes du sourcil, de se reporter au chapitre des tumeurs de l'orbite.

Quelques-unes cependant, parmi ces tumeurs, appartiennent plus spécialement au rebord orbitaire et à la région du sourcil. Tels sont le sarcome et l'ostéome.

Le ***sarcome***, quand il débute sur le rebord orbitaire, forme une tuméfaction circonscrite adhérente à l'os, sans aucun signe de réaction inflammatoire. Il grossit rapidement et adhère bientôt aux téguments eux-mêmes.

Son développement rapide constitue une de ses caractéristiques. En quelques semaines il atteint le volume d'une noix et en quelques mois celui d'une pomme. La peau est envahie et s'ulcère. Les hémorragies sont fréquentes quand la tumeur devient volumineuse. Avant que la peau ne soit ulcérée, on voit se produire des ecchymoses, et, quand il y a ulcération, des hémorragies en nappes. Le traitement est celui des tumeurs de l'orbite.

L'***ostéome***, peut également commencer par le rebord orbitaire ou dans son voisinage. Il a fréquemment son point de départ dans l'os frontal et quelquefois dans le sinus frontal. Il se manifeste, au début, par une déformation du rebord de l'orbite, une saillie dure, à développement très lent. Sa consistance est très dure, osseuse, comme celle de l'ivoire, mais on peut observer des ostéomes spongieux ou cartilagineux.

Cette affection, d'ailleurs très rare, se développe si lentement que pendant longtemps elle ne nécessite aucune intervention.

Quand la saillie devient volumineuse, on l'enlève par une intervention chirurgicale. Il faut, avant d'intervenir, se rappeler que l'ostéome est extrêmement dur et difficile à enlever. Enfin, il vaut mieux laisser une partie de l'ostéome que de créer une communication entre la cavité orbitaire et la cavité crânienne.

DIAGNOSTIC GÉNÉRAL DES AFFECTIONS PROFONDES DU SOURCIL

Les affections habituelles de la région profonde du sourcil sont peu nombreuses ; la meilleure méthode, pour arriver à un diagnostic précis, c'est de les passer toutes en revue, en commençant par les plus fréquentes : périostite, sinusite, dermoïde, tumeurs, etc...

Périostite. — Le plus souvent, une affection profonde du sourcil sera une *périostite*, presque toujours une périostite syphilitique, quelquefois une périostite staphylococcique ou une périostite tuberculeuse.

La périostite syphilitique est subaiguë, son siège de prédilection est le rebord orbitaire supérieur, elle s'accompagne de céphalées étendues, et cède en général très rapidement au traitement antisyphilitique. C'est de beaucoup la plus fréquente ; en cas d'hésitation, c'est elle qu'il faudra traiter.

La périostite tuberculeuse est chronique, elle siège en des points divers du rebord orbitaire, elle ne donne pas de céphalées, le traitement antisyphilitique est sans influence ; enfin, l'inoculation tuberculise le cobaye. Si on ne fait pas l'épreuve du traitement spécifique, c'est souvent par l'inoculation seule qu'on pourra établir un diagnostic précis.

La périostite à staphylocoque est aiguë, franchement aiguë, souvent consécutive à un choc sur le rebord orbitaire ; son évolu-

tion est rapide, et, dans le pus ponctionné, on trouve le staphylocoque.

La périostite aiguë, par la tuméfaction considérable qu'elle développe dans les paupières, peut se cacher sous l'œdème et faire croire un moment à l'existence d'une affection des paupières, ou même à une affection grave du globe oculaire. Il suffit, pour dissiper l'hésitation, d'examiner les paupières qui n'ont rien, le globe oculaire qui est intact, et d'explorer avec le doigt le rebord orbitaire.

Quand le doigt est au niveau de la périostite, la pression produit une vive douleur qui suffit au diagnostic. D'ailleurs, même dans les cas de tuméfaction accentuée, il est presque toujours possible de palper le rebord de l'orbite et de percevoir sa déformation.

Une affection susceptible de simuler l'ostéo-périostite aiguë de la partie supéro-externe de l'orbite, c'est la dacryo-adénite aiguë. Mais celle-ci est d'ordinaire bilatérale, et la palpation montre que la douleur et la tuméfaction profonde ne siègent pas sur le rebord de l'orbite, mais au-dessous du rebord. Dans la paupière, existe un sillon entre le rebord orbitaire et la glande tuméfiée.

Sinusite. — La sinusite frontale, a une localisation spéciale à la partie supéro-interne de la cavité orbitaire, elle a été précédée par des troubles du côté du nez et souvent par des décharges purulentes dans les fosses nasales. L'examen du nez et l'éclairage des sinus complètent le diagnostic.

Il faut toujours penser à la sinusite en présence d'une tuméfaction inflammatoire de la partie supéro-interne de l'orbite.

Dermoïde. — Le dermoïde, qui siège d'ordinaire à la queue du sourcil mais peut exister en d'autres points, est une affection congénitale, sans aucune réaction inflammatoire. D'ailleurs, il ne présente avec l'os aucune adhérence ou des adhérences très faibles, il est, au contraire, très mobile.

Tumeurs. — Le sarcome, a une évolution progressive et rapide, sans réaction inflammatoire ; il n'y a pas de fluctuation, comme on en rencontre souvent dans les périostites qui se sont collectées. Néanmoins, si on a des craintes sur l'existence d'un sarcome, il vaudra mieux ne pas s'en fier à ces seuls caractères et pratiquer une ponction ou incision exploratrice. La ponction avec une

aiguille ordinaire ne donne pas de pus, elle ne ramène rien ou seulement du sang. L'incision exploratrice permet de prélever une parcelle de substance dont on fait l'examen histologique.

Au lieu de faire l'incision exploratrice au bistouri on peut se servir de l'aiguille ou du trocard de Mauté, qui permet de prélever un petit cylindre du tissu néoplasique.

L'ostéome, est une rareté, d'évolution très lente, dont la radiographie permet souvent de constater l'existence et de mesurer l'étendue.

Abcès du sourcil. — Les abcès du sourcil sont consécutifs à une lésion du tégument (plaies, impétigo, etc...), qui permettent d'en préciser l'origine.

Quant au mucocèle, au méningo-encéphalocèle, ce sont des affections très rares, qu'on retrouve rarement dans la pratique courante et qui présentent des caractères assez particuliers, pour qu'on ne puisse éprouver de réelles difficultés dans le diagnostic.

CHAPITRE XI

AFFECTIONS DE LA RÉGION DES PAUPIÈRES

TRAUMATISMES DES PAUPIÈRES

PLAIES DES PAUPIÈRES

Les plaies des paupières se présentent sous des aspects divers suivant l'agent vulnérant qui les a produites : pointe piquante, lame coupante, crochet qui arrache, projectile qui déchire. Les sections transversales, superficielles ou profondes, n'entraînent pas de déformations de la paupière ; les sections verticales n'en donnent pas non plus ou n'en donnent guère, si la paupière n'est pas coupée dans toute son épaisseur ; mais, si le tarse et le bord palpébral sont sectionnés, les lèvres de la plaie s'écartent, et il se forme une brèche angulaire sans tendance à se combler spontanément. La disposition des paupières en replis membraneux libres, facilite les déchirements, les arrachements et la dispersion des lambeaux.

Les grands délabrements palpébraux sont en général produits par les projectiles, qui, en même temps, atteignent le globe oculaire et les régions voisines. Les paupières sont quelquefois complètement détruites par le projectile, mais, plus souvent, les lambeaux se retrouvent, dispersés dans la plaie. L'existence et la préservation de ces débris palpébraux, particulièrement du bord palpébral, ont une grande importance. On peut toujours, soit immédiatement quand cela est possible, soit tardivement après cicatrisation, les

retrouver, les réunir, et s'en servir pour reconstituer un bord palpébral.

Il est, en effet, toujours possible de reconstituer une paupière lorsqu'il reste un bord palpébral ou qu'on peut aller, même au loin, rechercher les éléments nécessaires à sa reconstitution. Au contraire, sans bord palpébral, on ne refait pas facilement une paupière.

Les plaies des paupières, même petites, présentent un intérêt particulier lorsqu'elles siègent dans la partie interne des bords palpébraux, où se trouvent les canalicules lacrymaux. La section des canalicules perpendiculairement à leur direction, entraîne, en effet, leur oblitération définitive.

L'arrachement des couches superficielles cutanées ne détériore que modérément les paupières, la réparation de lésions même étendues étant toujours facile, quand la charpente (tarse et bord palpébral) n'est pas détruite.

Les blessures par projectiles sont souvent accompagnées de corps étrangers occupant la base des paupières ou les couches antérieures de l'orbite. Avant de procéder à la réparation, il faut rechercher ces corps étrangers et en pratiquer l'extraction.

Complications. — Blessures du globe. — Les paupières étant en contact immédiat avec le globe oculaire, celui-ci est très fréquemment atteint par le corps vulnérant qui a lésé les paupières (instrument piquant, projectile). L'œil peut être simplement écorché (érosion cornéenne, déchirure de la conjonctive), ou perforé (plaie pénétrante), ou complètement brisé par un projectile d'arme à feu (destruction du globe).

Il faut toujours, en présence d'une plaie des paupières, si légère qu'elle soit en apparence, regarder le globe de l'œil, car c'est de sa blessure ou de son intégrité que dépend la gravité du traumatisme palpébral (Voir : Plaies du globe oculaire).

Lésions de l'orbite. — Les paupières se trouvent protégées par le rebord osseux de l'orbite ; presque tous les corps qui viennent obliquement rencontrent le pourtour orbitaire et plus particulièrement l'arcade sourcillière. Il n'est donc pas étonnant que beaucoup de blessures des paupières s'accompagnent de lésions du rebord orbitaire.

D'autre part, le corps vulnérant qui a touché les paupières peut

atteindre la cavité orbitaire et léser les différents organes qu'elle contient.

Toutes ces complications orbitaires (ecchymoses, emphysème, diplopie, diminution de la vue, etc.), sont étudiées avec les lésions de l'orbite.

Infections. — Les infections peuvent se produire aux paupières comme ailleurs. Rien ne les distingue des infections dans d'autres régions. Leur gravité dépend de la septicité de l'agent vulnérant, mais aussi, du soin avec lequel sont faits le nettoyage du début et les premiers pansements. Les infections palpébrales s'accompagnent très souvent d'un œdème considérable.

Déformations palpébrales — Les déformations et les défigurations sont fréquentes à la suite de blessures des paupières Ce sont, en général, des brèches béantes au milieu des paupières, des désinsertions des extrémités, des encoches sur le bord palpébral, des ectropions légers ou énormes, des déviations dans la direction de la fente palpébrale. Toutes ces déformations demandent des soins méticuleux et doivent être réparées. Elles seront étudiées, soit au traitement des plaies de l'œil, soit au chapitre des déviations cicatricielles des paupières.

Traitement. — Le traitement est tout différent suivant que la plaie est récente et non infectée, ou bien déjà ancienne (plus de deux jours) et infectée.

En présence d'une plaie récente, il faut, sans hésitation, procéder à la réparation de la paupière. Après un lavage pour débarrasser la plaie des débris ou impuretés qui la souillent, suivi de l'asséchement avec des compresses stériles, on reconstitue la paupière à l'aide de sutures.

Si la blessure est ancienne (2 ou 3 jours), on fait, avec plus de soin encore, le nettoyage et l'aseptisation de la plaie et des lambeaux, on avive les bords à coapter et on pratique la restauration palpébrale à l'aide de sutures.

Je sais bien qu'en pareil cas la cicatrisation parfaite reste incertaine, mais cela n'empêche pas de la tenter. D'ailleurs, si certains points de suture menacent de lâcher, il est facile de les enlever ; d'autres persistent en général qui maintiennent les lambeaux en contact ou les rapprochent. Grâce à cette coaptation partielle et à ce rapprochement, la cicatrisation se fait dans de meilleures conditions topographiques. Cela vaut mieux que de laisser les lam-

beaux écartés ou épars; l'intervention réparatrice définitive s'en trouvera grandement facilitée.

Enfin, si la plaie est ancienne, franchement infectée, il est préférable d'attendre la cicatrisation définitive avant d'intervenir. C'est alors, quand la plaie est bien cicatrisée et débarrassée de toute infection, qu'on procède à la reconstitution complète des paupières à l'aide de libérations, de déplacements, de sutures, et, au besoin, d'autoplasties.

Les plaies des paupières se traitent de la même façon que toutes les plaies, c'est-à-dire par l'application, après aseptisation, d'un pansement aseptique sec ou onctueux.

On peut, pour les plaies des paupières, utiliser la teinture d'iode mais une teinture d'iode faible, car la peau des paupières s'irrite avec une grande facilité.

Il ne faut jamais reséquer des lambeaux de paupières, si délabrés qu'ils soient ; quand on ne peut en faire la suture, on les laisse appliqués sur les surfaces cruentées de la plaie. On les y retrouvera plus tard, pour les utiliser, au moment de la restauration autoplastique (Voir : Cicatrices des paupières).

BLÉPHARITES

Le nom de blépharite est réservé aux inflammations du bord libre des paupières.

Les blépharites, malgré leur fréquence, ne sont pas encore assez connues dans leur origine pour qu'on puisse les classer en groupes étiologiques. Je donnerai d'abord une description symptomatique des blépharites en général, des blépharites usuelles, de celles qu'on rencontre journellement dans la pratique, et, plus loin, je reviendrai avec quelques détails sur les variétés étiologiques déjà connues.

Symptômes

Suivant l'aspect des lésions, on décrit diverses formes de blépharites : érythémateuse, pelliculeuse, ulcéreuse. La blépharite *érythémateuse*, est caractérisée par la rougeur du bord palpébral ou de son voisinage. Elle ne donne ni sécrétions, ni ulcérations. La blé-

pharite *pelliculeuse*, est marquée par l'apparition sur le bord palpébral, à la base d'implantation des cils et dans leur intervalle, de pellicules sèches, tantôt fines, furfuracées, analogues aux pellicules de la séborrhée (B. furfuracée), tantôt plus épaisses et plus larges, formant de véritables squames (B. squameuse). Ces pellicules s'enlèvent assez facilement par grattage et laissent voir au-dessous d'elles le bord palpébral intact c'est-à-dire sans ulcération. Ces pellicules ne sont pas des exsudats à la surface de lésions ulcéreuses, mais plutôt des sécrétions concrétées des glandes palpébrales. Enlevées par grattage ou lavage, elles se reproduisent vite et facilement, du moins pendant les périodes d'acuité de la blépharite.

La *blépharite ulcéreuse*, diffère des formes précédentes. Le bord palpébral est en général recouvert de croûtes, de plaques épaisses très différentes des fines lamelles furfuracées ou squameuses. Au-dessous de ces croûtes, on trouve des ulcérations du bord palpébral, souvent enflammées et suppurantes. Ces croûtes sont formées par les exsudats desséchés, des lésions inflammatoires ulcéreuses du bord ciliaire des paupières.

D'ailleurs, en examinant toute l'étendue des bords palpébraux, tandis qu'en certains points on constate une accumulation de croûtes épaisses, en d'autres on rencontre, à diverses étapes de son évolution, la lésion palpébrale qui produit les croûtes. En un point du bord palpébral, on voit se former une petite saillie rouge formant un petit dôme au sommet souvent surmonté d'un cil. Bientôt, ce point rouge jaunit, suppure et s'ouvre. Des croûtes se forment à son niveau et dans son voisinage ; elles recouvrent la lésion, qui apparaît si on soulève ces croûtes accumulées. C'est alors qu'on voit la lésion ulcéreuse avec ses caractères particuliers. A l'emplacement du petit bouton blanc, on trouve une ulcération, un cratère, au fond duquel une substance blanche d'aspect semblable au bourbillon du furoncle et de l'orgelet.

Peu à peu, le petit cratère se vide, l'ulcération se comble, les croûtes cessent de se reformer et la cicatrisation se fait. Ce sont des inflammations des follicules pileux, de véritables folliculites ou périfolliculites des cils Dans le pus de ces folliculites, on retrouve d'ailleurs le staphylocoque doré. Tandis qu'une folliculite se guérit en un point, souvent une autre apparaît dans le voisinage et évolue de la même façon. Ces folliculites sont rebelles, en ce sens qu'elles se reproduisent sans fin en des points divers du bord palpébral.

C'est un des caractères de cette blépharite d'être très rebelle à la thérapeutique la plus soigneusement appliquée.

Le bord palpébral, toujours enflammé et ulcéré, finit par se déformer, les cils tombent et peuvent disparaître, ou bien ils se réduisent à quelques touffes isolées ; ils peuvent se déplacer et produire du trichiasis ; les bords palpébraux, atteints dans toute leur étendue par des lésions actuelles ou cicatricielles, dépourvus de cils, déformés, dévastés, restent rouges, irritables et constituent une véritable difformité.

Toutes les blépharites ulcéreuses et croûteuses ne sont peut-être pas des folliculites, mais la plupart d'entre elles ont cette origine.

Les blépharites s'accompagnent de sensations désagréables, picotements, démangeaisons, brûlures ; souvent même, dans les formes vives, l'œil est irrité, larmoyant, la lumière gêne et le travail devient pénible.

Ce sont, en général, des affections longues, persistantes, évoluant par poussées successives, avec des alternatives d'inflammation vive et de calme presque complet. Pendant des mois et même des années, on observe des récidives. Bien que guéri en apparence, le malade n'est pas à l'abri des récidives brusques et imprévues.

Complications

Les blépharites peuvent produire quelques complications. Sur les bords palpébraux enflammés, se greffent quelquefois des *infections secondaires*, qui changent l'aspect primitif de la blépharite. Les petites vésicules purulentes et les petits abcès du bord palpébral (folliculites, orgelets) qui accompagnent la forme ulcéreuse, et dans lesquelles on retrouve le staphylocoque, ne sont peut-être que le résultat d'infections secondaires.

L'inflammation du bord palpébral, en s'étendant de proche en proche, peut s'étendre à la face interne des paupières et donner une conjonctivite.

Les cils, souvent atteints, tombent, se reproduisent mal, ou ne repoussent plus. On aboutit ainsi à la *raréfaction ou la chute complète des cils*. Certaines blépharites, ayant leur siège dans les follicules pileux, ne guérissent même qu'après la chute des derniers cils.

La *déviation des cils*, est la conséquence des blépharites graves ; les lésions profondes du bord palpébral bouleversent la zone

d'implantation des cils, dévient les follicules, et les cils, au lieu de se diriger parallèlement les uns aux autres, poussent dans des directions diverses. Leur déviation en avant n'a pas d'inconvénients. Il en est autrement de leur déviation en arrière. Ils sont alors tournés vers la cornée, qu'ils irritent et ulcèrent par leur contact perpétuel. Aussi, est-il très important, dans toute blépharite, d'examiner soigneusement la position des cils.

L'*ectropion* de la paupière inférieure et, en même temps, l'*éversion* du point lacrymal inférieur, avec le larmoiement qui en résulte, sont encore parmi les conséquences des blépharites graves et persistantes. Ces dernières complications s'accompagnent d'un épaississement inflammatoire de la conjonctive palpébrale inférieure au voisinage du bord palpébral ; elle forme, en ce point, un bourrelet rouge, qui semble écarter du globe le bord palpébral et le point lacrymal (V. fig. à l'Ectropion).

Variétés étiologiques.

Blépharites indéterminées. — L'étiologie des blépharites est encore imparfaitement connue. Les formes de blépharites qui viennent d'être signalées et étudiées au point de vue symptomatique (érythémateuse, pelliculeuse, ulcéreuse, etc.), ont, en réalité, des causes différentes mais encore *indéterminées*. Certaines ont une grande analogie avec les *dermatoses*, comme le pytiriasis simple, la séborrhée, l'eczéma, l'acné, l'impétigo. D'ailleurs, elles coexistent souvent avec ces affections cutanées.

La blépharite furfuracée à fines pellicules est analogue avec la séborrhée sèche ; la blépharite squameuse ressemble au contraire à la séborrhée huileuse, dont la sécrétion desséchée et concrétée, forme de plus larges squames.

Les blépharites ulcéreuses et suppurantes, qui s'accompagnent de points de suppuration à la base des cils, s'identifient presque avec la folliculite, avec l'acné.

Beaucoup de blépharites surviennent chez des eczémateux, atteints en même temps d'eczéma de la face ou d'autres parties du corps.

L'impétigo de la face ou de la conjonctive, est très souvent accompagné d'impétigo des paupières.

Il n'y a rien d'étonnant, d'ailleurs, à ce qu'il existe une grande analogie entre ces blépharites indéterminées et les affections de la

peau. Le bord des paupières n'est-il pas, par sa constitution même, par ses glandes nombreuses et volumineuses, par ses poils gros et abondants, par la réunion en une petite région de tous les éléments qu'on retrouve ailleurs sur le tégument en général, prédisposé à toutes les affections cutanées ?

On a coutume d'attribuer à l'*état général* un rôle important dans la production des blépharites. Il semble, en effet, qu'elles se développent de préférence chez les personnes dont l'état de santé est défectueux (enfants chétifs, lymphatiques). Il semble aussi que l'amélioration de l'état général ait une heureuse influence sur la marche de ces blépharites. Mais, ce rôle de l'état général reste encore bien mal défini.

Un fait établi, c'est que certaines maladies générales infectieuses éruptives, au premier rang desquelles il faut placer la rougeole, sont une cause fréquente de blépharites chez les enfants.

Blépharites déterminées. — A côté de ces blépharites dont la nature reste souvent imprécise, il en est d'autres bien connues.

Blépharites secondaires. — Elles surviennent à la suite d'une *conjonctivite* chronique ou d'une affection des voies lacrymales. Les sécrétions des conjonctivites chroniques, les attouchements continuels des malades en s'essuyant les yeux, finissent par irriter et enflammer les bords palpébraux, et déterminent de véritables blépharites.

Les *affections des voies lacrymales*, agissent de la même façon. En présence d'une blépharite, et particulièrement d'une blépharite unilatérale, il faut toujours examiner les voies lacrymales. Il suffit de les rendre perméables, largement perméables, pour voir disparaître, en même temps que le larmoiement, les lésions palpébrales. Le traitement de la conjonctivite agit de même sur les blépharites qui en sont la conséquence.

Blépharites parasitaires. — Les *blépharites pédiculaires* se rencontrent de temps en temps. Elles peuvent être dues au pou de la tête, mais, plus souvent, elles sont produites par le pou du pubis.

Pour reconnaître le pou du pubis, il suffit d'y penser, de regarder d'un peu près à l'œil nu ou mieux à la loupe. On voit alors, à la base des poils, les poux, collés sur le bord palpébral, la tête enfoncée et accrochée dans l'orifice du follicule. D'ailleurs, si on gratte les petites taches brunes formées par le pou, on aperçoit

les pattes en mouvement. Il est encore plus facile de voir les lentes, attachées, collées aux cils par leurs liens chitineux. Une fine poussière grisâtre, excrément du pou, se trouve aussi répandue sur le bord palpébral.

La réaction, nulle d'ordinaire, peut s'accentuer dans quelques cas et présenter les signes d'une véritable blépharite. Les symptômes subjectifs n'existent pas en général ; cependant les démangeaisons peuvent être vives.

Le pou de la tête est plus rare et se diagnostique de la même manière, par la recherche, à l'œil nu ou à la loupe, du pou ou de ses lentes.

Ces blépharites sont vite guéries par l'application d'onguent napolitain.

Le *favus* et la *trichophytie*, affections dues à deux cryptogames l'Achorion Schœnleini et le trichophyton, sont rares, exceptionnelles, et ne semblent pas avoir été rencontrées à l'état isolé, sans qu'il existe ailleurs du favus ou de la trichophytie (Voir Affections du sourcil). Cette blépharite guérit seule, à la longue, mais le traitement (épilation, attouchement à la teinture d'iode) accélère la guérison.

Dans des cas exceptionnels, on a vu la gale se localiser aux paupières. On y a rencontré et extrait des filaires.

Le Demodex folliculorum se montre assez souvent dans diverses blépharites et aussi à l'état normal. Cependant, certains admettent qu'il peut, par sa seule présence, donner une blépharite.

Blépharite syphilitique. — C'est une blépharite ulcéreuse qui ronge et déforme le bord palpébral. Elle peut rester localisée au bord palpébral ou s'étendre dans le voisinage en produisant sur la peau des paupières des ulcérations creuses disséminées. L'ulcération s'étend aux deux bords palpébraux, les entame irrégulièrement, et si on n'intervient pas rapidement, laisse, après cicatrisation, des déformations définitives. Une des particularités de cette variété de blépharite, c'est d'amener rapidement la chute complète des cils. Le traitement spécifique la guérit, mais, en général, son action est moins rapide que sur beaucoup d'autres manifestations syphilitiques ; le bord palpébral ne se guérit que lentement.

Cette blépharite syphilitique n'est pas extrêmement rare ; nous devons penser à son existence en présence de toute blépharite ulcéreuse. Il ne faut pas éliminer toute idée de syphilis parce que,

sur les ulcérations, on trouve des germes variés (streptocoque, staphylocoque, etc.). Ce sont des infections secondaires.

Blépharite lépreuse. — Elle est caractérisée par des infiltrations nodulaires ou diffuses dans le bord palpébral. Souvent aussi, elle occasionne la chute complète des cils. D'ailleurs, il existe toujours des lésions lépreuses concomitantes.

Traitement.

Les blépharites pédiculaires, disparaissent après quelques applications de pommade mercurielle ; on peut aussi employer une solution forte de sublimé et d'acide acétique.

Sublimé.	0 gr 25
Vinaigre.	100 gr.

La pommade mercurielle, comme la solution acide de sublimé, doivent être appliquées avec précaution, sans qu'il en pénètre à l'intérieur de l'œil.

Les blépharites consécutives à une conjonctivite, à une affection des voies lacrymales, disparaissent avec la conjonctivite ou après le rétablissement de la perméabilité des voies lacrymales.

Si la syphilis paraît en cause, il convient d'instituer un traitement spécifique énergique.

Il est plus difficile d'appliquer un traitement logique au groupe si nombreux des conjonctivites de cause indéterminée.

Blépharite légère sans ulcérations. — Lavages deux fois par jour avec une solution de carbonate de soude à 1 0/0.

Application, le soir, sur le bord palpébral, d'un peu de la pommade :

Ichtyol	0 gr. 50
Oxyde de zinc. . . .	1 gr.
Vaseline	*āā* 5 gr.
Lanoline	*āā* 5 gr.

Blépharite avec croûtes épaisses. — Il faut commencer par appliquer sur les yeux des compresses humides imbibées d'eau bouillie tiède, pour ramollir et décoller les croûtes palpébrales.

Quand le bord palpébral est bien nettoyé, on applique le traitement précédent.

Blépharite ulcéreuse. — Compresses humides pour détacher les croûtes et déterger le bord palpébral.

Lotions au sulfate de cuivre à 1 pour 1.000 ou au cyanure d'hydrargyre à 1 pour 5.000, dans le but d'exercer une action sur les germes d'infection secondaire, si fréquente dans cette forme de blépharite.

Appliquer ensuite la pommade précédente à l'ichtyol et oxyde de zinc.

Contre certaines blépharites rebelles, il est quelquefois nécessaire de cautériser les bords palpébraux avec du nitrate d'argent en solution forte (2 à 4 0/0). Cette application doit être faite par le médecin lui-même.

DERMATOSES DES PAUPIÈRES

Presque toutes les affections cutanées peuvent se développer sur la peau des paupières.

L'***herpès*** y est fréquent. Il se présente sous l'aspect de petites plaques rouges, érythémateuses, couvertes de vésicules transparentes, petites comme des têtes d'épingle, qui bientôt jaunissent, puis crèvent et se dessèchent, en formant, au bout de 2 ou 3 jours, de petites croûtes. L'éruption s'accompagne de démangeaisons, d'hyperesthésie cutanée et, quelquefois, de douleurs névralgiques.

L'œdème palpébral est quelquefois très marqué, les ganglions préauriculaires et sous-maxillaires peuvent être modérément engorgés. Il est rare qu'on constate des phénomènes généraux, même légers. Ces éruptions d'herpès surviennent souvent sans aucun trouble appréciable de la santé générale, mais on les voit aussi apparaître à la fin de certaines affections fébriles (grippe, angine, coryza, bronchite, etc.).

Il est facile de le distinguer du zona ophtalmique dont l'éruption présente une certaine analogie avec celle de l'herpès. En présence d'un œdème palpébral, il faut toujours penser à l'herpès et rechercher l'existence des vésicules.

L'*eczéma* se montre aux paupières sous des aspects différents suivant qu'il est chronique ou aigu. L'eczéma chronique ou eczéma sec, ne s'accompagne pas de réaction vive, d'œdème palpébral ; la peau est rude, rêche au toucher, sans souplesse, comme parcheminée, les plis en sont plus accentués et la coloration plus foncée ; les démangeaisons sont fréquentes.

Dans l'eczéma aigu, la peau est rouge et se recouvre de petites vésicules, qui disparaissent vite et sont remplacées par des croûtes fines ; les paupières sont tuméfiées, œdémateuses, enflammées, souvent suintantes ; des fissures peuvent se produire surtout aux plis et aux commissures. Il y a des démangeaisons et souvent une sensation vive de brûlure.

L'eczéma peut rester localisé aux paupières d'un seul côté ou s'étendre aux deux yeux (eczéma en lunettes). Souvent aussi, l'eczéma s'étend à la face, au nez, aux pommettes.

Les yeux peuvent participer à l'inflammation et présenter les signes de blépharite et de conjonctivite eczémateuses.

L'eczéma peut être d'origine interne, et, dans ce cas, des poussées d'eczéma dans d'autres points du tégument accompagnent ou ont précédé l'éruption palpébrale.

Avant de mettre l'eczéma sur le compte de l'état général, il faut rechercher s'il n'est pas dû à une action locale. Un grand nombre de substances peuvent déterminer l'apparition d'un eczéma artificiel : teintures pour les cheveux, particulièrement les teintures noires, certains fards caustiques, beaucoup de solutions antiseptiques trop concentrées (sublimé, cyanure de mercure, teinture d'iode, etc.), vapeurs dans les usines de produits chimiques, poussières irritantes, etc. C'est seulement après avoir éliminé ces causes accidentelles de l'eczéma artificiel qu'on pourra conclure à l'origine interne de l'eczéma palpébral.

Dans tout œdème palpébral il faudra penser à l'eczéma et à ses variétés diverses.

Au point de vue thérapeutique la première chose à faire, si on la trouve, c'est de supprimer la cause locale de l'eczéma (teinture, applications chimiques, etc...). S'il s'agit d'un eczéma d'origine interne, on mettra le malade au régime habituel des eczémateux dont le lait et les légumes forment la base. Localement, on s'abstiendra de toute application irritante. On retirera d'heureux effets calmants des douches de vapeur, des compresses à l'eau chaude ou à l'eau de camomille.

Quand la période d'irritation vive sera passée, on fera des applications de pommade à l'oxyde de zinc au dixième ou de la pommade à l'ichtyol et oxyde de zinc. Si ce traitement n'est pas suffisant, s'il existe des excoriations et un suintement abondant, on emploiera avec précaution les badigeonnages avec une solution de nitrate d'argent à 2 0/0.

Erythème. — L'érythème palpébral ou rougeur diffuse des paupières sans altération évidente de la peau, est un symptôme commun à de nombreuses affections des paupières et des yeux Il est souvent suivi d'une légère desquamation. Il se montre à la suite de brûlures superficielles par la flamme ou le soleil (coup de soleil) et dans les inflammations vives des paupières et de la conjonctive quand l'inflammation se transmet à la peau.

Autres dermatoses. — L'*érythème polymorphe*, le *psoriasis*, sont assez rares aux paupières et se présentent avec les mêmes caractères que dans les autres parties du tégument. Le *pemphigus* est étudié avec les affections de la conjonctive.

On y rencontre aussi l'*impetigo* (voir : Conjonctivite impétigineuse), l'*ecthyma*, le *lichen*, le *vitiligo*, mais ces affections n'ont ici rien de particulier.

L'*urticaire*, en se localisant aux paupières, donne un œdème brusque, volumineux et passager, avec de vives démangeaisons.

Le *favus* et la *trichophytie*, sont étudiés avec les affections du sourcil.

D'autres affections des paupières trouvent leur place au chapitre des maladies du bord palpébral.

AFFECTIONS DES CILS

Chute des cils. — La chute des cils survient souvent sans aucune lésion apparente du bord ciliaire. Elle ne donne aucune gêne mais préoccupe beaucoup les personnes qui attachent une grande importance à l'esthétique de leurs yeux.

Dans d'autres circonstances, la chute des cils survient au cours de lésions évidentes du bord palpébral ; leur disparition n'est souvent qu'un symptôme accessoire au cours de l'affection palpébrale.

La chute des cils se produit dans les mêmes conditions que les alopécies du sourcil (V. Alopécies du sourcil, p. 460). Il existe, pour les cils comme pour le sourcil : des *alopécies cicatricielles* à la suite de plaies, de brûlures, de lésions ulcéreuses du bord palpébral ; des *alopécies peladiques*, qui sont passagères ; des *alopécies syphilitiques*, au moment de la roséole ou dans la blépharite ulcéreuse ; des *alopécies lépreuses*, souvent accompagnées d'une infiltration nodulaire ou diffuse du bord palpébral. On en voit aussi à la suite de certaines *maladies graves*, comme la typhoïde. Dans la *trichomanie* ou manie de s'arracher les poils, le malade s'arrache les cils comme les autres poils. Dans l'*agénésie* pilaire, les poils s'arrêtent dans leur développement.

Enfin, les affections inflammatoires des paupières, les *blépharites chroniques*, sont encore la cause la plus fréquente de la chute des cils ; mais ici, comme pour le sourcil, il faut, avant d'admettre la nature pathologique d'une alopécie, se rappeler qu'à l'état normal les cils varient beaucoup en nombre et en volume suivant les individus.

Développement exagéré. Décoloration. Déformation des cils. — On constate quelquefois un *développement exagéré des cils* en nombre et en volume. Mais ce n'est pas toujours le fait d'une altération pathologique. L'hypertrichose ciliaire est fréquente chez les habitants des pays chauds (Algérie, etc.).

La *décoloration des cils ou canitie*, se voit de temps en temps. Elle est congénitale chez les albinos. Elle ne se voit qu'exceptionnellement chez les vieillards, même quand les cheveux et la barbe sont devenus blancs ; mais elle peut survenir chez des sujets jeu-

nes ou d'âge moyen. Elle est alors la conséquence de certaines affections cutanées et particulièrement du vitiligo ; elle survient aussi à la suite de maladies générales graves et d'émotions violentes.

La déformation ou altération des cils est fréquente ; elle peut exister sans lésions évidentes du bord palpébral, mais elle se produit en général au cours des blépharites.

Les cils peuvent devenir très fins ou très courts ; perdre leur courbe régulière, se briser (trichoptilose), éclater, présenter des irrégularités de calibre, des nodosités (monilothrix). Toutes ces modifications témoignent d'un état maladif des cils.

Déviations des cils. — Les cils sont très souvent déviés au cours ou à la suite des maladies du bord palpébral, particulièrement à la suite des lésions ulcéreuses de ce bord et des follicules pileux. Ce sont en général des cicatrices, qui, en même temps, déforment le bord ciliaire et changent la direction des cils.

Les cils déviés se portent en avant, en arrière ou latéralement. Les déviations en arrière vers le globe oculaire sont les plus importantes (trichiasis). Les cils ainsi déviés se portent vers le globe oculaire et frottent sur la cornée qu'elles irritent et ulcèrent (V. Trichiasis).

On donne le nom de distichiasis à une anomalie congénitale dans la disposition des cils sur une paupière. Les cils forment deux rangées : l'une antérieure, d'aspect normal qui se dirige en avant, l'autre postérieure, en général moins développée qui se dirige en arrière.

ORGELET

L'affection qu'on appelle communément orgelet, est une *inflammation aiguë* des glandes du bord libre des paupières, le plus souvent des petites glandes pilo-sébacées de Zeiss, mais quelquefois aussi des grosses glandes sébacées tarsiennes de Meibomius. D'ailleurs, l'aspect clinique diffère pour l'un et l'autre de ces deux

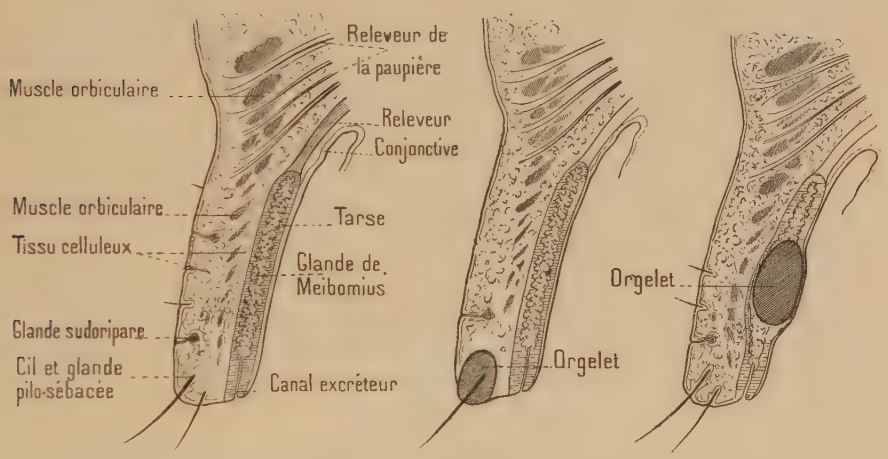

Fig. 193, 194 et 195. — Orgelet. Paupière normale. Orgelet externe des glandes pilo-sébacées. Orgelet interne des glandes de Meibomius.

orgelets ; et cette différence tient précisément à la situation anatomique différente des deux variétés de glandes, dont l'une est *superficielle* et l'autre *interstitielle*, emprisonnée dans le tarse (fig. **193, 194, 195**).

Symptômes. — L'*orgelet externe*, *superficiel*, des glandes pilo-sébacées, le plus habituel, débute d'ordinaire par une tuméfaction de la paupière modérée ou très accentuée, pouvant même s'étendre à la conjonctive du cul-de-sac et du bulbe. En examinant avec soin le bord palpébral, avec le doigt, une petite baguette de verre ou un stylet, on trouve un point plus nettement douloureux au contact. C'est là que va se développer l'orgelet.

Le lendemain, l'orgelet apparaît plus nettement, la peau rougit,

s'élève légèrement; puis, elle jaunit, et le petit abcès s'ouvre à l'extérieur, laissant échapper un pus épais et quelquefois un bourbillon. Les douleurs, souvent vives au début, disparaissent au moment de l'ouverture. L'ulcération se répare facilement. En huit jours, l'orgelet est guéri.

Il existe toujours une adénopathie préauriculaire.

L'*orgelet interne*, *interstitiel*, des glandes de Meibomius, présente, au début, des symptômes analogues : tuméfaction palpébrale et douleur à la pression en un point localisé de la paupière. Mais, il a aussi des différences.

Emprisonné dans le tarse, l'abcès trouve plus difficilement son chemin au dehors, l'évolution est plus longue. L'ouverture se fait, en général, par la conjonctive ou l'orifice glandulaire, exceptionnellement à la peau.

Pour voir l'abcès meibomien, il ne faut pas chercher le long du bord ciliaire ; il faut retourner la paupière, et, à travers la conjonctive transparente, on voit, dans le tarse, une zone rouge, ou jaune si le pus est collecté, qui est l'abcès meibomien.

Il faut bien connaître cet abcès interstitiel, dont le diagnostic est souvent difficile et le traitement différent de celui de l'orgelet superficiel pilo-sébacé.

Les orgelets sont sujets à récidive. Ils se développent souvent par séries de trois ou quatre.

Etiologie. — L'orgelet, externe ou interne, est une inflammation aiguë suppurée des glandes sébacées de la paupière, sous l'action d'un des agents de la suppuration, le staphylocoque. Ce microbe se retrouve constamment dans le pus des orgelets.

Comme l'acné de la peau, l'orgelet prend les glandes sébacées ; c'est pour cette raison qu'on donne quelquefois aux orgelets les noms d'acné ciliaire et d'acné meibomienne. On peut aussi comparer l'orgelet au furoncle.

On ignore les causes qui facilitent l'infection staphylococcique des glandes sébacées palpébrales. Il est certain que les blépharites facilitent l'apparition des orgelets ; mais, beaucoup de blépharites graves évoluent sans donner d'orgelets, et, par contre, des paupières, parfaitement saines en apparence, en sont souvent le siège.

Traitement. — Contre les douleurs du début, les applications de compresses imbibées d'eau chaude réussissent assez bien.

Dès qu'un orgelet externe prend une teinte jaune, on en facilite l'évacuation par une incision.

S'il s'agit d'un orgelet interne, l'incision est plus utile encore que dans le précédent, en raison des difficultés qu'éprouve le pus, emprisonné dans le tarse, à se faire jour au dehors. Dès que l'abcès prend une teinte jaune, on fait une incision du côté de la conjonctive.

Si la cause des orgelets est une blépharite, c'est contre cette dernière qu'il faut instituer le traitement.

Lorsque les orgelets se reproduisent souvent, au point de constituer une véritable furonculose des paupières, il y a lieu d'appliquer les traitements généraux préconisés contre la furonculose : ingestion de levure de bière, vaccination antistaphylococcique.

CHALAZION

Le chalazion est une inflammation chronique des glandes de Meibomius, donnant lieu à la production d'une petite tumeur, une nodosité, dans l'épaisseur des paupières.

Symptômes. — Il se présente sous l'aspect d'un petit nodule (fig. 196, 197 et 198), non inflammatoire, gros comme un pois ou une fève, qui se développe, insidieusement et lentement, dans l'épaisseur de la paupière. Ces caractères principaux, peuvent présenter des variations suivant le siège du chalazion vers la peau, la conjonctive, ou le bord palpébral.

Le *chalazion à proéminence sous-cutanée* (fig. 196 et 199), se voit très bien à la face cutanée de la paupière et se palpe facilement.

Le *chalazion à proéminence conjonctivale* (fig. 198 et 200), se voit moins bien à la face cutanée, mais se sent facilement à la palpation. On l'aperçoit quand la paupière est retournée : conjonctive rouge, épaissie, légèrement bombée, dans la région correspondante au chalazion ; quelquefois grise, jaunâtre, laissant voir par transparence la substance ramollie du chalazion. D'autres fois, lorsque le chalazion s'est déjà ouvert, la conjonctive correspondante présente une saillie végétante fongueuse, plus ou moins accentuée.

Quelquefois, le *chalazion descend jusqu'au bord palpébral*,



Fig. 196. — Chalazion de la paupière supérieure. Le malade ferme l'œil volontairement.

pousse un prolongement vers l'orifice de la glande de Meibomius. On constate, alors, de la rougeur et une petite saillie dans la portion correspondante du bord palpébral.

Fig. 197. — Chalazions de la paupière supérieure à proéminence cutanée.

Les *chalazions de la région lacrymale*, situés dans la partie interne du bord palpébral, au niveau des points et canalicules lacrymaux, peuvent comprimer ces conduits et gêner l'écoulement des larmes. Ils demandent, lorsqu'on les enlève, une attention particulière.

Des *chalazions multiples*, infiltrent assez souvent la paupière, qui s'épaissit dans son ensemble ou présente une forme bosselée multinodulaire (fig. 197).

Evolution. — Le début, est, en général, très insidieux ; cependant, il peut être marqué par l'engorgement inflammatoire d'une

glande de Meibomius ; dans quelques cas, il fait suite à un véritable orgelet interne ou à un infarctus meibomien aigu.

Le chalazion devient ensuite tranquille ; il grossit progressivement et lentement, sans réaction. Il peut rester longtemps stationnaire.

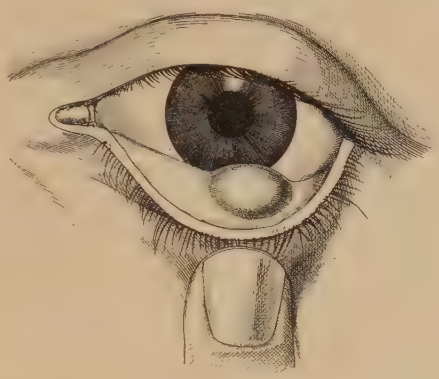

Fig. 198. — Chalazion de la paupière inférieure à proéminence conjonctivale.

Certains chalazions persistent indéfiniment, avec des oscillations de volume insignifiantes.

D'autres se transforment. Le chalazion peut se résorber et disparaître, comme il est venu, tout doucement, c'est rare ; il peut se ramollir, prendre une teinte jaunâtre, visible sur la face conjonctivale de la paupière, et se résorber. Il peut s'enflammer et s'ouvrir à l'extérieur, par la conjonctive, bien rarement à la peau. Les chalazions

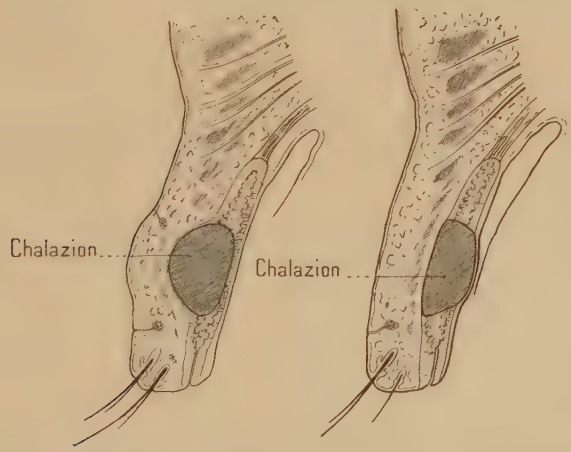

Fig. 199 et 200. — Chalazion à proéminence cutanée et Chalazion à proéminence conjonctivale.

qui s'ouvrent le plus facilement sont ceux qui proéminent vers la conjonctive. Après ouverture, le chalazion guérit ou se reforme. Il n'évacue jamais qu'une partie, la partie liquide, de son contenu.

En résumé, quelle que soit sa situation, le chalazion une fois développé, évolue de diverses façons. Il se résorbe simplement et lentement, s'en va comme il est venu. Il se ramollit, s'enflamme et s'ouvre, presque toujours du côté de la conjonctive. Il persiste indéfiniment ou se reforme après ouverture spontanée.

Lésions. — Le chalazion présente, au point de vue anatomo-pathologique, les caractères d'une inflammation chronique. Il est essentiellement constitué par une infiltration leucocytaire ; on y trouve, en même temps que des lymphocytes, des cellules épithéliales, et, quelquefois, des cellules géantes. On peut aussi comparer le chalazion au tissu de granulations qui forme les bourgeons charnus.

Souvent, la paroi du chalazion est très mince ; d'autres fois, elle présente une notable épaisseur, il s'est fait autour de lui une véritable capsule fibreuse.

Le tarse s'est aminci ou même a disparu complètement au niveau du nodule.

Le contenu du chalazion, est, habituellement, formé par une masse molle jaunâtre ayant une consistance analogue à celle du bourgeon charnu. D'autres fois, le chalazion contient un liquide jaunâtre qui le fait ressembler à un kyste.

On n'a pu retrouver aucun germe dans le chalazion et toutes les inoculations ont été négatives.

Etiologie. — Le chalazion se développe dans les glandes de Meibomius. C'est une inflammation chronique dont l'agent infectieux nous est inconnu.

On sait seulement que certains chalazions, d'ailleurs rares, sont consécutifs à des orgelets internes. Il ne semble pas que les blépharites y prédisposent beaucoup ; ils surviennent aussi bien sur des paupières en apparence saines que sur des paupières malades. En tout cas, il semble certain que les agents habituels de la suppuration (staphylocoques, etc.) ne sont pour rien dans le chalazion.

Diagnostic. — Certains épithéliomas, débutant par les glandes de Meibomius, ressemblent, au début, à un chalazion. La tarsite syphilitique donne des infiltrations diffuses ou nodulaires des paupières qui peuvent simuler le chalazion. Mais, en dehors de ces affections exceptionnelles, le diagnostic de chalazion est, en général, des plus faciles à établir.

Traitement. — La guérison spontanée peut se produire par régression progressive ou ouverture spontanée. Les applications de pommades iodurées ou hydrargyriques, aident, peut-être, à cette régression ; on peut en essayer.

Si les chalazions ne s'en vont pas seuls ou résistent au traitement médical, il faut pratiquer l'ablation ou le curetage.

Il y a deux façons d'enlever le chalazion : par la conjonctive ou par la peau. Le choix de l'une ou l'autre méthode dépend de la situation des chalazions dans l'épaisseur des paupières. Ceux qui proéminent du côté de la muqueuse sont enlevés par la conjonctive, ceux qui font saillie sous la peau sont enlevés par la face cutanée. Presque tous les chalazions des paupières peuvent s'enlever par la muqueuse ; toutefois, lorsqu'ils sont très proéminents en dehors, il vaut mieux les extirper à travers la peau.

Ablation du chalazion par la peau. — Instillation de cocaïne dans le sac conjonctival, toilette habituelle des paupières ; injec-

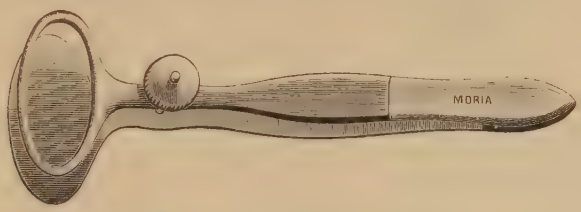

Fig. 201. — Pince à chalazion.

tion anesthésique de novocaïne adrénalinée à 1/100 ou 1/200 ; en quelques instants l'anesthésie est obtenue et l'opération peut être commencée.

Une pince hémostatique spéciale (fig. 201 et 202) est mise en place ; la branche pleine s'engage sous la paupière supérieure tandis que la branche fenêtrée s'avance sur la peau. Dès que le chalazion se trouve au milieu de la fenêtre, la pince est fermée, serrée de façon à ce que par compression elle fasse l'hémostase dans le champ ovalaire limité par le bord de la fenêtre.

Une incision parallèle au bord palpébral, de longueur variable suivant le volume du chalazion, coupe successivement : la peau, le tissu celluleux souvent infiltré par le liquide d'injection, puis les fibres de l'orbiculaire, en couche mince, directement appliquées sur le tarse et le chalazion. Ces fibres sont écartées en haut et en bas avec les lèvres cutanées de l'incision. Celles-ci

peuvent être tenues et écartées par deux pinces fixatrices à verrou couchées sur le champ opératoire ou confiées à l'aide, s'il y en a un. Il faut avoir soin de prendre dans ces pinces, non la peau qu'on peut déchirer, mais les plans sous-jacents de tissu conjonctif et musculaire.

En quelques coups de bistouri, la tumeur est circonscrite. Elle est saisie avec une pince ou une érigne et sectionnée au ras du tarse, de façon à enlever toute sa partie antérieure saillante, la moitié proéminente du chalazion ; la partie profonde restante est évacuée par quelques coups de curette tranchante. A l'emplacement occupé par le chalazion, se montre une cavité dont

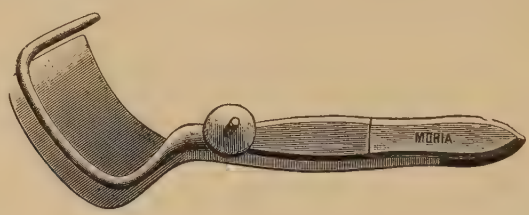

Fig. 202. — Pince à chalazion.

le fond n'est d'ordinaire séparé de la branche pleine de la pince hémostatique que par une mince pellicule conjonctivale.

La pince hémostatique est enlevée et un pansement sec compressif appliqué sur l'œil. Au bout de 2 jours, les bords de la plaie sont sinon cicatrisés du moins assez solidement accolés pour qu'on puisse découvrir l'œil. En mettant un fil sur la plaie le pansement peut être enlevé dès le lendemain.

Il ne faut pas chercher à enlever le chalazion tout d'une pièce comme on le ferait pour une petite tumeur bien enkystée. Le chalazion n'est facile à isoler qu'en avant ; en arrière, du côté du tarse, il est très difficile de le séparer au couteau des tissus environnants ; il est habituel, quand on veut poursuivre cette dissection, de crever la mince paroi formée par la conjonctive. Bien que cette section ou excision de la conjonctive n'ait pas grande importance, il vaut mieux l'éviter, en pratiquant, comme je l'ai dit, d'abord l'excision au couteau de la partie antérieure du chalazion, puis l'enlèvement à la curette des parties restantes.

Ablation du chalazion par la conjonctive. — Après anesthésie comme dans le cas précédent, le chalazion est pris dans la pince hémostatique spéciale, mais la branche fenêtrée est glissée sous la

paupière tandis que la branche pleine reste sur la peau. Quand la pince est serrée on la fait basculer de façon à retourner la paupière; le poids de la pince suffit à maintenir la paupière retournée face conjonctivale en dehors. On peut, si on le veut, après une incision parallèle au bord palpébral, disséquer la conjonctive et enlever le chalazion comme dans l'ablation cutanée; mais, toutes ces précautions sont inutiles, il suffit d'inciser largement le chalazion et d'en cureter avec soin la cavité, toujours remplie de masses molles.

La pince étant enlevée, on applique un pansement pendant un jour, ou seulement une heure, jusqu'à ce que le sang ne coule plus.

L'application de la pince hémostatique n'est pas indispensable; la paupière retournée peut être tenue entre le pouce et l'index de la main gauche, tandis que la main droite incise et curette la cavité.

Les petits chalazions sont plus difficiles à enlever que les gros; ils se perdent souvent dans les tissus infiltrés par le liquide d'injection ; il importe donc, avant de commencer l'intervention, de bien repérer l'endroit où ils se trouvent.

Assez rarement, des chalazions occupent le bord libre de la paupière. Le mieux est de les évacuer par la voie conjonctivale, mais on peut aussi les vider au moyen d'une incision dans le sillon intermarginal suivie d'un curetage.

AFFECTIONS DES GLANDES DE MEIBOMIUS

Les plus importantes, parmi les affections des glandes de Meibomius, sont l'orgelet interne et le chalazion que nous avons étudiés. Cependant, on rencontre encore, journellement, une série d'affections des glandes de Meibomius qui ne sont ni l'orgelet interne classique, ni le chalazion typique.

Meibomite aiguë. — La glande est le siège d'une inflammation aiguë, mais sans formation de kyste suppuré comme dans l'orgelet interne. Il se produit bien un peu de pus à l'intérieur de la glande, mais ce pus, peu abondant, ne se collecte pas en abcès;

il reste même en communication avec l'extérieur et peut s'échapper de la glande comprimée par l'orifice glandulaire. La réaction est légère autour de la glande. Celle-ci, vue par la face conjonctivale de la paupière, forme une traînée rouge inflammatoire, et, sur le bord palpébral, autour de l'orifice glandulaire existe une petite zone rouge quelquefois surélevée. C'est au niveau de cette saillie rouge que s'échappe par l'orifice glandulaire une gouttelette de pus, quand on comprime la glande enflammée.

La guérison peut survenir en quelques jours, mais elle peut aussi tarder longtemps, des périodes de calme alternant avec des périodes d'acuité. Quand l'inflammation persiste, la guérison s'obtient par incision de la glande dans toute sa longueur (glande et canal), suivie d'un curetage avec la pointe du couteau ou avec une aiguille.

Canaliculite meibomienne. — L'inflammation aiguë précédente peut être localisée au canal excréteur et présenter sensiblement les mêmes symptômes.

Engorgement meibomien. — On réserve ce nom aux inflammations plus torpides de la glande ou de son canal excréteur. Cet engorgement encore appelé infarctus ne donne guère de symptômes réactionnels. En retournant la paupière de façon à voir la glande du côté de la conjonctive, on la trouve à peine enflammée, mais sa cavité (ou celle du canal excréteur) est occupée par une masse blanchâtre allongée dans le sens de la glande. La glande est engorgée par cette production blanchâtre qui occupe sa cavité.

Cet état persiste fort longtemps, sans tendance à la disparition spontanée, mais guérit facilement par incision et curetage de la glande.

Concrétions des glandes de Meibomius. — Les glandes de Meibomius contiennent quelquefois des concrétions franchement dures, qui crient sous la pointe du couteau et s'enlèvent tout d'une pièce. Ces pierres glandulaires ou dacryolithes sont formés de sels calcaires et particulièrement de carbonate de chaux. L'enlèvement est le seul traitement à appliquer.

Aux paupières, comme ailleurs, on peut distinguer deux types cliniques de phlegmons : le phlegmon diffus et le phlegmon circonscrit.

La caractéristique principale du phlegmon diffus, c'est sa diffusion, son extension rapide au delà de la région palpébrale ; il s'étend en largeur sous la peau de la face, particulièrement du côté de la tempe, et quelquefois en profondeur, vers la cavité orbitaire. La virulence de l'infection est grande et la réaction

Fig. 203. — Phlegmon streptococcique bilatéral des paupières. Le phlegmon vient de s'ouvrir des deux côtés.

inflammatoire vive, des phénomènes généraux accompagnent les manifestations locales (fig. 203).

Le phlegmon circonscrit, reste localisé à la paupière et finit par former en ce point une poche de pus ovoïde et fluctuante. La virulence de l'infection est bien moindre que dans le phlegmon diffus, la réaction inflammatoire modérée, les phénomènes généraux nuls ou sans importance. A ce phlegmon circonscrit, on donne aussi quelquefois le nom d'abcès des paupières. Une simple incision suffit à guérir le phlegmon circonscrit, quand il est localisé à la paupière ; tandis que le phlegmon diffus, même largement incisé, est suivi d'une plus longue suppuration.

Le phlegmon diffus a, en effet, une tendance gangréneuse, destructive ; des portions de tissu conjonctif et même d'autres tissus

se mortifient et sont éliminés peu à peu après l'ouverture du phlegmon (fig. 204).

Diagnostic. — Le phlegmon, dont le caractère principal est le gonflement palpébral, peut, au début de son développement, être confondu avec tous les œdèmes inflammatoires des paupières (V. Œdèmes des paupières). Quelques affections lui ressemblent davantage.

Fig. 204. — Destruction des téguments de la paupière inférieure par phlegmon streptococcique. L'affection est récente, sa cicatrisation va se faire en produisant un ectropion cicatriciel considérable.

L'inflammation aiguë et suppurée des glandes sébacées tarsiennes (orgelet interne), donne de véritables petits abcès des paupières ; il suffit de retourner la paupière pour apercevoir, sous la conjonctive tarsienne, l'abcès meibomien.

Certains *orgelets externes*, particulièrement ceux de l'angle externe, peuvent se cacher sous l'œdème et faire croire à un phlegmon. La recherche de l'orgelet ou la détermination d'un point douloureux bien localisé le long du bord palpébral, permettent la distinction.

La *péricystite lacrymale*, se distingue par un aspect spécial, une douleur vive à la pression bien localisée au niveau du sac lacrymal, un larmoiement antérieur.

L'érysipèle, s'en distingue par l'aspect de sa tuméfaction limitée par un bourrelet, son apparition brusque, et son évolution sans tendance à la suppuration. Il faut se rappeler cependant que l'érysipèle peut avoir pour conséquence la formation d'une suppuration palpébrale.

L'œdème malin, avant l'escharre, ressemble au phlegmon ; mais il s'en distingue facilement par l'aspect particulier de la pustule, l'escharre consécutive, et la présence à son niveau de la bactéridie charbonneuse.

A côté de ces affections développées dans les paupières, il est d'autres *inflammations situées dans le voisinage des paupières*, et qui peuvent néanmoins, par leur extension aux paupières, simuler le phlegmon. Il en est ainsi pour les lésions inflammatoires du sourcil, du rebord osseux de l'orbite, de la cavité orbitaire, et même pour certains furoncles ou anthrax du cuir chevelu.

Etiologie. — Les phlegmons de la paupière peuvent avoir une origine *cutanée*, et résulter d'une infection par piqûre, écorchure ou plaie de la peau des paupières. La solution de continuité par où se fait l'infection peut être traumatique, accidentelle ; mais elle peut aussi résulter d'une maladie des paupières (blépharites, impétigo, ecthyma, varicelle, etc.). L'agent infectieux, variable, est souvent le streptocoque.

Le phlegmon peut avoir une origine profonde et venir d'une propagation à la paupière d'un phlegmon de l'orbite ; d'une ostéopériostite aiguë staphylococcique ; d'une ostéopériostite syphilitique, tuberculeuse ou autre ; d'une sinusite frontale, maxillaire ou ethmoïdale ; plus rarement d'une affection lacrymale ou dentaire.

Dans les blessures de la région, il témoigne souvent de l'existence, dans l'orbite ou dans les paupières, d'un corps étranger (projectile, séquestre).

C'est une complication fréquente à la suite des blessures par arme à feu : on la rencontrait fréquemment au cours de la dernière guerre.

Enfin, dans des cas bien rares, le phlegmon palpébral peut avoir une origine *métastatique*. Mais ce mode de production ne se voit guère que pour les phlegmons de l'orbite.

Traitement. — Le phlegmon se traite aux paupières comme ailleurs.

Le phlegmon diffus, doit être ouvert, et en plusieurs endroits ; drainé largement, lavé souvent, irrigué avec une solution antiseptique, par exemple le cyanure à 1/5.000. Le phlegmon circonscrit, aussitôt collecté, sera incisé et vidé. Les incisions doivent être faites parallèlement au bord palpébral.

Si le phlegmon a son origine en dehors des paupières, il faudra, bien entendu, soigner la périostite, traiter la sinusite, enlever le corps étranger de l'orbite qui entretient la suppuration.

PUSTULE MALIGNE

L'infection charbonneuse des paupières est désignée sous les noms de pustule maligne ou d'œdème malin. C'est une affection rare, qu'on rencontre surtout dans les professions qui mettent l'homme en contact habituel avec les animaux ou les peaux d'animaux : équarrisseurs, bouchers, palefreniers, vétérinaires. Elle est due à l'infection charbonneuse, l'inoculation bactérienne se produisant dans le point même où apparaît la pustule.

Symptômes. — La pustule maligne est essentiellement caractérisée par l'apparition d'un œdème volumineux, au centre duquel on voit, d'abord une macule, puis une vésicule, et enfin une escharre.

Au début, sur la paupière déjà tuméfiée, apparaît une petite tache rouge, une macule rosée, bientôt remplacée par une vésicule. Celle-ci, vite rompue ou écorchée par le malade, est remplacée par une petite ulcération.

L'œdème augmente et s'étend au delà des paupières, tandis que l'ulcération noircit et se transforme en une escharre ronde ou ovale, souvent entourée d'une couronne de vésicules (aréole vésiculaire). Les phénomènes généraux sont encore peu accentués ou même insignifiants. Puis, l'escharre grandit, s'étend en surface, souvent à toute la paupière ; l'œdème envahit le tissu cellulaire, il devient énorme, les ganglions se tuméfient ; les phénomènes généraux s'accusent, la douleur est vive.

Enfin, tandis que les symptômes généraux s'aggravent et attei-

gnent une grande intensité, l'escharre se détache, et, sous elle, on voit seulement, de la sérosité et des débris gangréneux.

Dans les cas graves, la mort survient en 3 à 15 jours, par infection générale (1/3 des cas) ; dans les cas heureux, vers le 10e jour quand l'escharre est tombée, les phénomènes généraux s'améliorent, la plaie palpébrale bourgeonne et se répare, en laissant toujours à sa place des cicatrices étendues (V. fig. à Ectropion).

Variations symptomatiques. — On ne constate pas toujours l'existence d'un élément pustuleux nettement localisé sur la paupière. Assez souvent, le symptôme prédominant est l'œdème, un œdème volumineux, considérable, rapide, qui s'étend à toute la face et même au cou. Sur les paupières tuméfiées apparaissent quelques vésicules séreuses, il peut même s'en montrer sur les joues et les tempes. Les symptômes généraux surviennent vite et sont très accentués, plus accentués que dans la forme habituelle. C'est l'œdème malin. La mort est fréquente par infection générale ; quand la guérison survient, on observe encore des escharres et des déformations cicatricielles des paupières.

Bactériologie et anatomie pathologique. — La pustule maligne est due à la bactéridie charbonneuse, qu'on retrouve d'ailleurs dans la sérosité et dans le sang qui s'écoulent au niveau de l'escharre.

A l'autopsie, on la trouve encore dans les vaisseaux et ganglions lymphatiques. On la rencontre aussi, le plus souvent, dans le sang, où elle n'apparaîtrait que peu de temps avant la mort. Le liquide de la vésicule ne contient pas toujours des bactéries.

La bactéridie charbonneuse a une forme caractéristique, qui permet de la reconnaître directement au microscope, sans avoir besoin de recourir aux cultures.

Diagnostic. — L'existence d'une escharre noirâtre au milieu d'un œdème volumineux, caractérise assez nettement la pustule maligne.

Mais ces caractères n'existent pas au début de la pustule maligne, ni dans l'œdème malin où l'œdème est le premier et, pendant quelque temps, le seul symptôme. Il faudra penser à *tous les œdèmes des paupières* pour les éliminer les uns après les autres (V. Œdème des paupières). Il faut aussi se rappeler que l'érysi-

pèle donne quelquefois des vésicules (érysipèle phlycténoïde), même de la gangrène (érysipèle gangréneux) ; et que l'escharre palpébrale peut se rencontrer en dehors du charbon dans certaines gangrènes palpébrales de nature encore mal déterminée.

Une erreur de diagnostic sera d'ailleurs toujours inexcusable ; car, il suffit de faire l'examen bactériologique de la sérosité ou du sang au niveau de la pustule, pour y rencontrer la bactéridie charbonneuse.

Traitement. — Il faut agir énergiquement. On pratiquera une cautérisation ignée au niveau de l'escharre et des régions sous-cutanées voisines.

A ce traitement on joindra des injections antiseptiques dans le tissu cellulaire des paupières. Ces injections sont faites avec divers produits : eau phéniquée au vingtième, solution iodo-iodurée au centième.

Cette affection est si grave qu'il convient de mettre tout en action contre elle et, en particulier, les traitements généraux par la sérothérapie ou la toxine pyocyanique, qui semblent avoir eu d'heureux effets.

Le sérum anticharbonneux s'injecte à la dose de 40 à 60 centimètres cubes par la voie sous-cutanée. On répète les injections tous les jours, jusqu'à ce qu'il se produise une amélioration locale.

Le traitement par la toxine pyocyanique se fait en injectant 10 centimètres cubes de culture pyocyanique stérilisée par la chaleur. On fait une ou deux injections.

Plus tard, après cicatrisation des lésions, on répare les paupières en ectropion à l'aide d'une autoplastie à pédicule.

NÉCROSE DES PAUPIÈRES

La nécrose ou destruction des paupières se présente sous des formes et dans des conditions étiologiques diverses. C'est en raison de ces faits qu'on emploie pour la désigner, des dénominations différentes : nécrose, sphacèle, gangrène, nécrose putride.

Dans tous les cas, il y a destruction, nécrose, d'une plus ou moins grande partie des paupières ; mais, à ce fait constant, viennent

s'adjoindre des manifestations ou lésions variables suivant les formes étiologiques de la nécrose.

La nécrose peut être une *simple mortification des tissus*, un trouble de nutrition. C'est la nécrose des lambeaux à pédicule trop étroit ou trop mince qu'ils soient taillés par le chirurgien ou qu'ils résultent d'un arrachement accidentel ; c'est la nécrose des tissus violemment écrasés par contusion ; c'est la nécrose qui survient à la suite de l'application prolongée de certains agents physiques, le froid par exemple. Cette nécrose se réduit à la mortification simple des tissus lésés, sans infection surajoutée.

La nécrose peut au contraire survenir à la suite de maladies infectieuses ; ce sont des *nécroses inflammatoires*.

Presque toutes les infections palpébrales locales (V. Phlegmons, p. 503), sont susceptibles de produire des plaques de sphacèle plus ou moins étendues. L'érysipèle et les fièvres éruptives se retrouvent, avec une fréquence particulière, à l'origine des nécroses inflammatoires. L'infection charbonneuse, donne, constamment, une plaque de sphacèle, qui constitue un de ses principaux caractères cliniques. Il semble que, dans la plupart de ces nécroses inflammatoires, on rencontre le streptocoque.

A côté de ces nécroses inflammatoires non putrides, il convient d'en signaler une autre variété, une forme putride, à laquelle on réserve plus volontiers le nom de gangrène. Cette *nécrose putride*, assez rare d'ailleurs, est le résultat d'infections anaérobies ; Morax et Veillon en ont rapporté un cas à la suite de péricystite lacrymale ; Römer un autre cas, chez un enfant atteint de varicelle.

La nécrose des paupières (nécrose inflammatoire) n'est pas grave ; elle guérit et se répare bien, mais en laissant des cicatrices, qui peuvent déformer les paupières, quand la zone de sphacèle est étendue.

ÉRYSIPÈLE

Symptômes. — En même temps que surviennent des symptômes généraux graves (frisson violent, température élevée), les paupières se tuméfient. Cette tuméfaction qui commence d'ordinaire au grand angle de l'œil (du côté des voies lacrymales) ou au niveau d'une petite plaie ou excoriation cutanée, devient rapide-

ment considérable. Les paupières sont très gonflées et d'une coloration rouge uniforme ; à la périphérie de la tuméfaction, on sent avec le doigt un bourrelet légèrement saillant, une des caractéristiques de l'érysipèle. La tuméfaction est telle que l'œil ne peut plus s'ouvrir. Les ganglions préauriculaires et sous-maxillaires sont tuméfiés et sensibles dès le début de l'éruption.

La tuméfaction, dans les cas légers, se localise aux paupières et à leur voisinage ; mais, souvent, elle s'étend à toute la face, ce qui donne au visage un aspect caractéristique (magot chinois).

Dans les formes graves, avec phénomènes généraux intenses, le rein peut être atteint ; l'albuminurie apparaît.

L'érysipèle, localisé aux paupières, ne dure qu'une semaine ; il se termine brusquement, comme tous les érysipèles, par un arrêt brusque des symptômes généraux et un affaissement de la tuméfaction.

Complications. — Elles sont rares. L'érysipèle des paupières guérit, presque toujours, complètement, sans porter atteinte ni à l'œil ni à l'état général.

Cependant, certaines complications peuvent se produire : le phlegmon des paupières, la nécrose palpébrale, la phlébite de la veine ophtalmique, la généralisation de l'infection streptococcique, sont parmi les plus graves ou les plus fréquentes de ces complications. On peut aussi observer, à la suite de l'érysipèle, des névrites optiques et des atrophies papillaires.

On a quelquefois fait remarquer les heureux effets de l'érysipèle sur certaines affections comme le trachome, le lupus, la lèpre, l'épithéliome, et même certaines lésions cornéennes.

Variétés cliniques. — A côté de l'érysipèle habituel, on observe un érysipèle phlycténoïde avec soulèvements phlycténulaires de l'épiderme, un érysipèle gangréneux avec sphacèle de la peau, un érysipèle phlegmoneux avec phlegmon sous-cutané.

Tous les érysipèles n'ont pas la même intensité. Certains, par leurs manifestations locales aussi bien que par leurs symptômes généraux, sont très atténués. Le gonflement est modéré, la rougeur légère, la température insignifiante ou nulle. Ces *érysipèles atténués* se voient surtout dans les *formes récidivantes*, les poussées érysipélateuses diminuant progressivement d'intensité. Ce sont ces formes atténuées de l'érysipèle, qui, par leur fréquente

reproduction, finissent par laisser une tuméfaction permanente des paupières, un œdème chronique, une sorte d'éléphantiasis palpébral.

Diagnostic. — Toutes les affections inflammatoires du globe, des paupières ou de l'orbite, susceptibles d'amener un œdème rouge des paupières, peuvent ressembler à l'érysipèle ; mais, en réalité, les maladies qui peuvent, à leur début, simuler l'érysipèle sont peu nombreuses.

D'ordinaire, le diagnostic est à faire avec le zona ophtalmique, la péricystite lacrymale ; bien plus rarement, avec l'œdème malin ; quelquefois, avec certains œdèmes dus à des applications médicamenteuses.

Le *zona ophtalmique*, s'en distingue par sa localisation précise à la zone de l'ophtalmique, par son éruption qui est exceptionnelle dans l'érysipèle, par l'absence de bourrelet, et le défaut de symptômes généraux graves.

La *péricystite*, qui peut, un moment, faire penser à l'érysipèle, a pour caractéristique l'existence d'un point douloureux, vivement douloureux, à la pression sur le sac lacrymal. Elle a été précédée de larmoiement et de distension du sac lacrymal. Les symptômes généraux sont nuls ou modérés. D'ailleurs, comme dans le zona, l'œdème inflammatoire est distribué d'une manière spéciale à la péricystite.

L'*œdème malin*, affection rare, forme une escharre au point d'inoculation, une escharre dans laquelle on trouve la bactéridie charbonneuse.

Il faut toujours penser aux *applications médicamenteuses* irritantes (teintures de cheveux, médicaments, etc.), qui donnent quelquefois lieu à des tuméfactions rouges considérables, mais sans phénomènes généraux.

Des *poussées eczémateuses*, des poussées d'urticaire peuvent aussi, par leurs manifestations locales, faire croire un moment à un érysipèle qui commence, mais le diagnostic se fait vite avec un peu d'attention.

D'ailleurs, pour la distinction entre les divers œdèmes palpébraux, il faut se reporter au chapitre spécial sur la séméiologie de l'œdème palpébral.

Etiologie. — L'érysipèle est une infection aiguë de la peau, une dermite septique, une dermite diffuse due au streptocoque. On

peut, d'ailleurs, retrouver le streptocoque dans le sang prélevé au niveau de l'érysipèle.

La pénétration du germe infectieux se fait, soit par la peau, soit par les muqueuses du voisinage, le plus souvent la muqueuse nasale et celle des voies lacrymales.

Souvent, il existe sur la peau ou sur les muqueuses des lésions évidentes, des solutions de continuité, par où le germe a pénétré dans la peau. Mais, souvent aussi, on ne constate aucune lésion apparente et l'érysipèle semble spontané. Les érysipèles dits spontanés, ont leur origine, comme les autres, dans une érosion légère ou invisible de la peau ou plutôt des muqueuses.

Certaines affections persistantes des muqueuses nasale ou lacrymale, s'accompagnent d'érysipèles récidivants souvent atténués, d'érysipèles à répétition. C'est que le streptocoque règne en permanence sur ces muqueuses, et profite des moindres effractions pour passer sous les téguments. D'ailleurs, on le retrouve facilement dans les sécrétions de ces muqueuses.

Les érysipèles à répétition doivent attirer l'attention sur la muqueuse des fosses nasales ou des voies lacrymales. Le traitement du nez ou des voies lacrymales (même si elles ne sont pas oblitérées), suffit à arrêter les récidives.

Traitement. — La thérapeutique a peu d'influence sur l'érysipèle déclaré. Le sérum et les vaccins antistreptococciques n'ont pas encore une efficacité démonstrative. Les applications antiseptiques sur la peau ne semblent pas modifier l'évolution de l'érysipèle; contre les douleurs, on peut cependant recommander les compresses émollientes chaudes, les pulvérisations tièdes, ou les applications froides.

Comme dans toute maladie infectieuse grave, on se préoccupera de l'état général, et particulièrement de l'état des reins.

Si nous pouvons peu de chose contre l'érysipèle constitué, nous avons au contraire des moyens d'action très efficaces pour prévenir son apparition. L'asepsie chirurgicale a fait disparaître l'érysipèle dans les services chirurgicaux où elle est bien appliquée; le traitement aseptique ou antiseptique des plaies accidentelles aboutit au même résultat. Si l'origine des érysipèles se trouve dans les muqueuses, le traitement des lésions nasales ou des lésions lacrymales suffit à en prévenir le retour.

SYPHILIS DES PAUPIÈRES

La syphilis des paupières est assez rare ; elle peut atteindre toutes les parties des paupières : la conjonctive (voir : Syphilis de la conjonctive), la peau, le tarse, les bords et les angles palpébraux.

Elle s'y présente sous les formes les plus variées : chancre infectant, taches de roséole, papules, nodules gommeux, infiltration diffuse, ulcérations. La plupart de ces manifestations n'ont pas, aux paupières, de caractères qui les distinguent des manifestations habituelles de la syphilis. Il n'y a donc lieu d'insister ici que sur les caractères spéciaux qu'elles prennent du fait de leur localisation aux paupières.

Le traitement général est le même pour toutes ces variétés. Il n'y a de différence que dans la façon dont il faut se comporter, localement, vis-à-vis des ulcérations.

Chancre syphilitique. — Le chancre syphilitique des paupières se développe presque toujours par la conjonctive ou le bord palpébral, dans les régions où la fragilité des tissus facilite la pénétration de l'agent infectieux. Cependant, il peut se montrer sur la face antérieure, cutanée, des paupières.

Ses caractères sont ceux du chancre de la conjonctive (voir p. 170). Les considérations étiologiques et le traitement sont aussi les mêmes.

Eruptions secondaires. — On rencontre également, aux paupières, toutes les éruptions secondaires de la peau, les taches de roséole et les papules.

Productions nodulaires (gommes). — Assez souvent, des nodules syphilitiques se développent sur les paupières ou dans leur épaisseur, dans la peau des paupières ou plus profondément dans le tarse.

Ces nodules, gros comme un pois, ressemblent au chalazion. Ils sont d'ordinaire indolores et ne provoquent qu'une réaction légère. Leur volume peut augmenter et atteindre celui d'une cerise, d'une amande. Puis ils se ramollissent, se vident, et mon-

trent à leur place une ulcération cratériforme dont le fond est déchiqueté et les bords irréguliers. Si la gomme est sur le bord palpébral, il se produit une ulcération en encoche, une brèche dans le bord palpébral.

Les gommes peuvent être uniques ou multiples, exister sur une seule ou sur les deux paupières. Quand les gommes sont multiples, les ulcérations qu'elles produisent peuvent se réunir les unes aux autres et former une vaste perte de substance aux bords irrégulièrement découpés. L'ulcération peut alors s'étendre en largeur et en profondeur jusqu'à amener le ramollissement, l'ulcération et la destruction complète des paupieres. Quand la gomme guérit, elle laisse à sa place une cicatrice, sans inconvénient si l'ulcération était petite, mais déformante (ectropion) si l'ulcération était grande. Quand les bords palpébraux ont été entamés, il reste, après cicatrisation, des encoches plus ou moins étendues.

Les gommes n'aboutissent pas toujours à l'ulcération ; si le traitement est appliqué à temps la gomme régresse et disparaît sans laisser de traces. Il n'existe pas d'adénopathies marquées.

Infiltration diffuse. Tarsite syphilitique. — Quelquefois, il se fait une infiltration diffuse, un épaississement diffus du tarse, dans une ou dans plusieurs paupières. La paupière est épaissie, la peau qui la recouvre modérément œdémateuse et enflammée. La palpation de la paupière entre les doigts montre l'épaississement du tarse.

Ulcérations syphilitiques. — Les lésions gommeuses peuvent être suivies d'ulcérations, qui ont la forme de cratères si elles siègent en pleine paupière et de brèches si elles occupent le bord palpébral.

En dehors de ces ulcérations à la suite de gommes, on observe parfois une forme particulière de blépharite, caractérisée par des ulcérations marginales, des pertes de substance du bord palpébral et la chute des cils, tout au moins au niveau des lésions ulcéreuses du bord libre. Dans cette blépharite on ne voit pas de lésions nodulaires précéder les ulcérations.

TUBERCULOSE DES PAUPIÈRES

La tuberculose palpébrale ne se développe qu'exceptionnellement sur les paupières ; elle est toujours consécutive à une lésion du voisinage, le plus souvent de la conjonctive. Elle peut aussi provenir d'une tuberculose osseuse ouverte à la peau et fistulisée au voisinage des paupières. La lésion tuberculeuse s'étend de proche en proche autour de la fistule (Voir : Tuberculose conjonctivale, p. 165).

EMPHYSÈME DES PAUPIÈRES

L'emphysème des paupières est causé par l'infiltration d'air dans le tissu cellulaire des paupières. Il est, d'ordinaire, consécutif à une contusion de la région orbitaire, mais peut se produire sans traumatisme. La pénétration d'air se fait en général au moment où le sujet se mouche.

Symptômes. — Brusquement, l'une des paupières ou les deux paupières, se gonflent au point d'empêcher l'ouverture de la fente palpébrale. C'est un gonflement sans réaction inflammatoire, sans douleur, mais qui effraye le malade par son apparition brusque et son volume (fig. 205).

La peau des paupières a d'ordinaire conservé sa couleur normale, à moins qu'une ecchymose traumatique ne se soit produite en même temps. Le gonflement est assez régulier, quelquefois bosselé.

A la palpation, le doigt perçoit une crépitation caractéristique ; en malaxant la paupière, on peut déplacer l'air sous-cutané et le voir glisser, en crépitant, sous la peau mince des paupières. La percussion en chiquenaude de la tuméfaction rend un son tympanique, également caractéristique.

Rien n'est plus simple, en somme, que de constater, par la palpation, l'existence de l'air au-dessous de la peau des paupières.

La tuméfaction varie beaucoup en degré ; elle diminue par la

compression ou simplement du fait que le malade reste tranquille ; mais, elle augmente brusquement dès qu'il se mouche.

L'emphysème peut s'étendre au delà des paupières, aux régions voisines de la face et à la cavité orbitaire. Dans les cas accentués, le globe oculaire est déplacé et projeté en exophtalmie ; on peut, aussi, constater du chemosis gazeux de la conjonctive bulbaire. Cependant, l'emphysème de l'orbite, plus rare que le palpébral,

Fig. 205. — Emphysème des paupières et de la face (coup de poing).

suit rarement l'emphysème des paupières. Il se produit d'ordinaire directement, le premier, et s'étend ensuite aux paupières.

L'emphysème, si le malade évite de se moucher, disparaît d'ordinaire en quelques jours. C'est une affection presque toujours sans gravité.

Etiologie. Pathogénie. — L'emphysème peut être spontané, ou faire suite à un traumatisme même léger de la région orbitaire.

Qu'il soit spontané ou traumatique, l'emphysème ne se produit

qu'à la faveur d'une communication entre les cavités aériennes et le tissu cellulaire de l'orbite ; il faut qu'une fissure existe dans la paroi de l'orbite, à travers laquelle l'air des cavités aériennes (fosses nasales ou sinus) passe dans le tissu cellulaire de l'orbite.

Cette fissure, dans l'emphysème traumatique, résulte du choc sur l'orbite, et, dans l'emphysème spontané, provient d'une lésion pathologique des os.

On ne connaît pas encore avec précision le siège habituel des fissures traumatiques par simple choc sur le front ou la région orbitaire. Il semble qu'elles occupent les parties antérieures de la paroi interne de l'orbite, l'unguis ou son voisinage.

Le siège, habituellement palpébral (et non orbitaire), de l'emphysème au début, et aussi, comme je l'ai constaté plusieurs fois, l'existence d'un point douloureux et même d'une ecchymose dans la région de l'unguis, viennent à l'appui de cette opinion.

Quant au mécanisme par lequel se produit la rupture osseuse, il est très mal connu. Certains pensent qu'un choc sur le rebord osseux de l'orbite suffit à produire une fissure à distance; d'autres, comme Fuchs, admettent que la rupture osseuse de la paroi interne de l'orbite, plus fragile que les autres, est le résultat de la propulsion brusque contre elle du globe oculaire.

Dans les traumatismes violents avec fractures très nettes des parois orbitaires et dans les plaies pénétrantes de l'orbite par pointes ou projectiles, l'emphysème s'explique facilement.

Il semble qu'une lésion osseuse ne soit pas toujours nécessaire pour expliquer l'emphysème palpébral. L'air des fosses nasales pourrait, dans certains cas, remonter par le canal nasal dans le sac lacrymal et gagner le tissu cellulaire sous-cutané à la faveur d'une solution de continuité dans la paroi du sac lacrymal.

On s'explique facilement pourquoi, en se mouchant, l'emphysème apparaît ou augmente. En effet, l'air, à ce moment-là, se trouve sous pression dans les fosses nasales et passe avec facilité à travers la fissure osseuse. L'action de se moucher joue un rôle important dans la production de l'emphysème aussi bien traumatique que spontané.

Traitement. — Il faut s'opposer au passage de l'air dans le tissu cellulaire. Pour cela, on applique sur l'œil un pansement compressif et on recommande au malade d'éviter de se moucher.

EMPHYSÈME ORBITAIRE

L'emphysème de l'orbite ou pénétration d'air dans le tissu cellulaire de l'orbite, se produit par le même mécanisme que l'emphysème palpébral. Notons, cependant, que l'emphysème de l'orbite survient de préférence quand la communication avec les cavités aériennes est postérieure, tandis que l'emphysème palpébral résulte des ruptures antérieures. Celles-ci étant les plus fréquentes, l'emphysème palpébral se rencontre plus souvent que l'emphysème orbitaire.

D'ailleurs, l'emphysème orbitaire peut gagner les paupières et l'emphysème palpébral peut s'étendre à l'orbite. Souvent, ces deux emphysèmes coexistent, et l'infiltration aérienne des paupières facilite beaucoup le diagnostic.

Quand l'emphysème est exclusivement orbitaire ses caractères sont assez spéciaux.

Le globe oculaire est repoussé en avant, ainsi que le septum orbitaire. Les paupières, saillantes, sont, comme le globe, poussées en avant et l'une contre l'autre. Elles recouvrent le globe oculaire, tandis que dans l'exophtalmie habituelle, le globe saillant écarte les paupières. Il est difficile, à ce moment, de percevoir, par la palpation la crépitation aérienne ; mais cela devient facile, quand l'air, traversant le septum, gagne le tissu cellulaire et donne un emphysème palpébral.

DÉFORMATIONS OU MALFORMATIONS

Certaines malformations des paupières sont rares et ne méritent qu'une simple définition. D'autres sont fréquentes, elles tiennent une place importante en pathologie oculaire, elles auront une description complète. Beaucoup de déformations palpébrales sont des malformations congénitales.

L'ablépharie ou absence de paupières, est une malformation congénitale toujours accompagnée d'un vice de développement du globe oculaire.

La cryptophtalmie, est caractérisée par l'absence de globe oculaire. En réalité, celui-ci n'est pas tout à fait absent ; il est atrophié, réduit à un tout petit moignon, caché derrière les paupières soudées. La peau passe, directement, sans interruption, en avant de l'orbite. C'est à peine s'il existe un petit sillon transversal dans l'emplacement habituel de la fente palpébrale.

L'ankyloblépharon, est une affection congénitale caractérisée par la soudure bord à bord des paupières. Le globe est toujours réduit de volume ou atrophié.

L'ankyloblépharon peut être acquis. Il se produit à la suite d'ulcérations des bords palpébraux (plaies, brûlures, ulcérations pathologiques). Les bords, avivés et mis en contact, se soudent l'un à l'autre au moment de la cicatrisation, comme cela a lieu dans la blépharoraphie. Il est partiel ou total, et entraîne, suivant le cas, la fermeture incomplète ou complète de la fente palpébrale. Souvent, il est accompagné de symblépharon, c'est-à-dire de la soudure de la conjonctive palpébrale à la conjonctive bulbaire. Cela se voit, surtout à la suite des brûlures par caustiques, quand elles atteignent à la fois les paupières et le cul-de-sac conjonctival.

Le traitement se trouve aux chapitres des brûlures et des cicatrices palpébrales.

Le blépharophimosis ou étroitesse de la fente palpébrale, est, d'ordinaire une affection congénitale. Cependant, le rétrécissement de la fente palpébrale peut se faire pendant la vie. Les yeux sont petits, du moins ils paraissent petits. On a, en effet, l'habitude, au point de vue esthétique, d'apprécier la grandeur des yeux, non par les dimensions des globes qui ne sont guère variables, mais par celles, beaucoup plus changeantes, des ouvertures palpébrales.

Si beaucoup de personnes ont, de naissance, les yeux petits, ou plus exactement, les ouvertures palpébrales petites, beaucoup d'autres, sans l'intervention d'aucune cause pathologique importante, voient avec l'âge les fentes palpébrales diminuer, « les yeux se rapetisser ».

Dans certains cas, le rétrécissement de la fente palpébrale est causé par des lésions pathologiques. Le trachome et ses cicatrices, les conjonctivites chroniques, certaines blépharites ancien-

nes, quelques inflammations chroniques de la peau des paupières avec rétraction et durcissement du tégument, les œdèmes persistants, produisent des rétrécissements pathologiques des fentes palpébrales.

Le rétrécissement porte, en général, sur toute la longueur de la fente palpébrale. Quelquefois cependant, la diminution de la fente palpébrale n'existe que dans une partie de son étendue, aux extrémités. C'est ainsi qu'assez souvent, par suite d'une altération de la peau, un pli cutané se forme dans l'angle externe de l'œil ; il s'avance vers la commissure externe et la recouvre plus

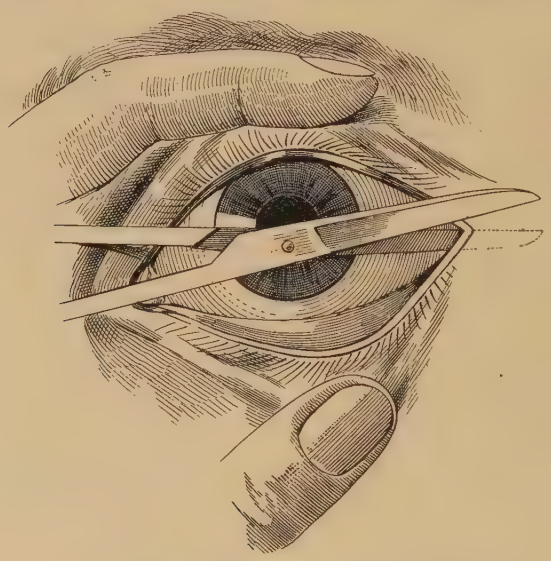

Fig. 206. — Canthoplastie. Premier temps de la canthoplastie, section de la commissure externe (canthotomie).

ou moins, diminuant ainsi l'étendue transversale de la fente palpébrale. Ce pli s'efface et disparaît quand on fait une traction sur la peau de la région temporale.

Cette variété de blépharo-phimosis se rencontre, quelquefois, chez des personnes dont la peau est saine en apparence et les yeux normaux. Plus souvent, elle survient à la suite d'inflammations chroniques de la conjonctive ou des paupières, qui provoquent des irritations cutanées persistantes et des contractions spasmodiques fréquentes de l'orbiculaire. Elle serait due, dans certains cas, à un raccourcissement, à un rétrécissement de la peau irritée, comme certaines variétés d'ectropion.

Le traitement consiste à faire une canthotomie suivie de canthoplastie.

Canthotomie (fig. 206). — Après anesthésie locale avec des ciseaux droits, on sectionne la commissure externe des paupières. Il faut avoir soin d'engager à fond la branche du cul-de-sac de façon à sectionner l'angle externe le plus loin possible. Le résultat immédiat de cette opération, c'est d'augmenter les dimensions de la fente palpébrale ; mais, peu à peu, la cicatrisation se fait et l'ouverture, des paupières diminue de nouveau. Elle ne convient donc que pour certains cas de rétrécissement passager de la fente

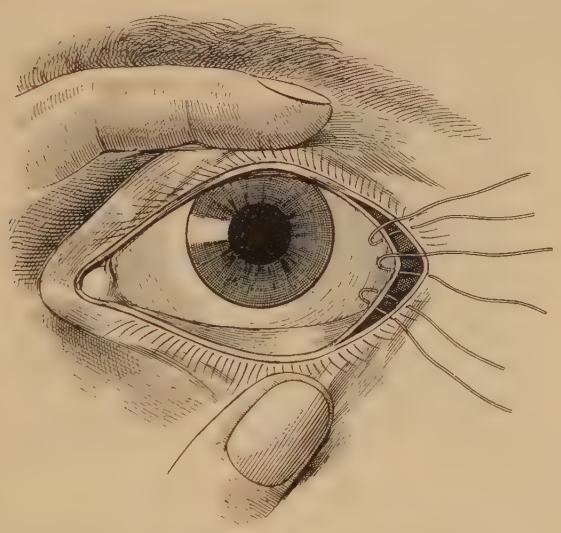

Fig. 207. — Canthoplastie. Mise en place des fils.

palpébrale comme on en voit dans les blépharospasmes qui accompagnent les affections irritantes de l'œil, particulièrement certaines kératites éruptives. Quand on veut obtenir un résultat durable, il faut compléter l'opération précédente par une canthoplastie.

Canthoplastie (fig. 207). — La canthotomie produit une surface cruentée, limitée par une lèvre externe cutanée et une lèvre interne conjonctivale. En plaçant trois points de suture pour fixer la lèvre conjonctivale à la lèvre cutanée, on règle la cicatrisation, on atténue les rétractions consécutives, et on obtient un agrandissement permanent de la fente palpébrale.

LÈPRE DES PAUPIÈRES

Sous toutes ses formes (tuberculeuse, maculeuse, nerveuse, etc.), la lèpre peut atteindre les paupières et la région du sourcil. Souvent, en même temps, la conjonctive et le globe oculaire sont envahis.

La participation de l'œil et de ses annexes est même relativement fréquente, puisque 60 0/0 environ des lépreux présentent des troubles oculaires.

Dans la *forme tuberculeuse*, les paupières et les sourcils sont le siège de nodosités séparées par des sillons verticaux ou obli-

Fig. 208. — Lèpre tuberculeuse des paupières et de la face.

ques. La déformation qui en résulte prend souvent un aspect très particulier (fig. 208). Cet état nodulaire persiste des années, jusqu'à ce que les nodules lépreux s'ulcèrent. Les ulcérations, en se cicatrisant, peuvent amener des déformations palpébrales, du trichiasis, de l'ectropion, etc.).

La *forme nerveuse*, ne donne aucun changement d'aspect des paupières. On constate seulement au début, dans la région, des douleurs persistantes, des zones d'anesthésie, des atrophies musculaires et, particulièrement, une atrophie de l'orbiculaire qui peut produire une lagophtalmie. On voit aussi survenir des troubles trophiques, une modification atrophique de la peau et de la conjonctive. A ce moment, le globe oculaire est presque toujours atteint (Voir p. 328).

Le diagnostic est, en général, facile pour la forme papuleuse ou tuberculeuse, plus difficile pour la forme nerveuse. Il faut rechercher, en dehors de l'œil, d'autres signes de lèpre, et, au besoin, faire un prélèvement de tissus dans lequel on trouvera le bacille de Hansen.

COLOBOME PALPÉBRAL

Le colobome congénital, est une encoche palpébrale en forme de V dont l'ouverture correspond au bord libre. Il siège, en général, à la paupière supérieure. Il est souvent accompagné d'autres malformations congénitales (dermoïde de la cornée, bec de lièvre, etc.).

Le colobome acquis, résulte d'une plaie sectionnant la paupière dans toute son épaisseur. Sous la traction de l'orbiculaire, les deux bords de la plaie s'écartent et laissent une brèche béante en forme de V. Dans certains cas, une ulcération destructive du bord palpébral, peut, en se cicatrisant, laisser une perte de substance ressemblant au colobome (syphilis; tuberculose).

Traitement.

Colobome congénital.

Le traitement du colobome congénital relève de la chirurgie. Il a pour but de rapprocher et de souder ensemble les deux lèvres de la brèche palpébrale (fig. 209, 210 et 211).

Dans un premier temps, on avive, avec des ciseaux, les bords du colobome en ayant bien soin d'aller d'une part, jusqu'au sommet de la brèche, d'autre part, jusqu'au bord palpébral.

Dans un second temps, on place les sutures destinées au rapprochement des lèvres du colobome. L'une d'elles, faite avec un fil plus fin, est réservée à la suture et à l'affrontement exact du bord libre.

Dans un troisième temps, on ferme la brèche en nouant les fils.

Si le colobome est très large, il faut faciliter la mobilisation des portions palpébrales à l'aide de deux incisions horizontales.

Fig. 209, 210 et 211. — Opération du colobome congénital. On voit successivement : l'avivement des bords du colobome et des bords palpébraux, ainsi que la mise en place des fils sur les bords du colobome (fig. 209) ; le nouage des fils qui ferment le colobome et la mise en place des fils de la blépharoraphie (fig. 210) ; le nouage des fils de la blépharoraphie (fig. 211).

Il est bon, pour assurer la bonne coaptation et la cicatrisation des lèvres de la plaie, de faire, en même temps, une blépharoraphie momentanée.

Colobomes acquis.

Dans toute plaie palpébrale, il convient d'intervenir au plus vite, et de remettre en place, exactement ou approximativement, à l'aide de sutures, les lambeaux épars.

Cette intervention est importante. Elle permet quelquefois (plaies légères sans perte étendue de substance) de reconstituer immédiatement la paupière. D'autres fois, le plus souvent même (plaies graves avec large perte de substance), la coaptation des lambeaux ne peut se faire ; il faut alors se contenter de les disposer dans de bonnes directions, ce qui, plus tard, après cicatrisation, facilitera grandement la restauration palpébrale tardive.

En effet, les déformations immédiates de la blessure se modifient dans la cicatrisation spontanée, et, toujours en mal.

a) Dans la simple section palpébrale, les lèvres de la plaie s'écartent davantage et augmentent la brèche du colobome ; de plus, la plaie elle-même, par suite de la cicatrisation, se rétracte et produit dans la paupière des plissements et des déformations qu'il est plus tard difficile de corriger.

b) Dans les plaies palpébrales graves, avec lésions sous-jacentes de l'orbite et plus particulièrement des rebords orbitaires, les déformations cicatricielles deviennent considérables. Aux rétractions, plissements et déformations qui se font au niveau même de la plaie palpébrale, se joignent des déplacements considérables, le plus souvent excentriques, vers le rebord de l'orbite. En effet, la plaie sous-jacente, en se cicatrisant, attire vers elle, et les y maintient solidement fixés, tous les lambeaux cutanés voisins, et en particulier les paupières. Ainsi s'explique, pourquoi la paupière supérieure sectionnée se trouve attirée en haut vers le rebord orbitaire supérieur.

Les colobomes palpébraux cicatriciels anciens doivent, au point de vue du traitement, être divisés en deux groupes :

1° Les colobomes par simple section palpébrale, sans perte de substance notable et sans rétraction considérable vers le rebord orbitaire.

2° Les colobomes par destruction partielle de la paupière, avec

large perte de substance et rétraction considérable vers le rebord orbitaire.

Les premiers peuvent être réparés sans apport autoplastique ; les seconds ont besoin d'un apport de tissus nouveaux pris dans le voisinage.

a) Réparation des petits colobomes (fig. 212, 213, 214). — Pour faire mieux comprendre la technique de la réparation des colo-

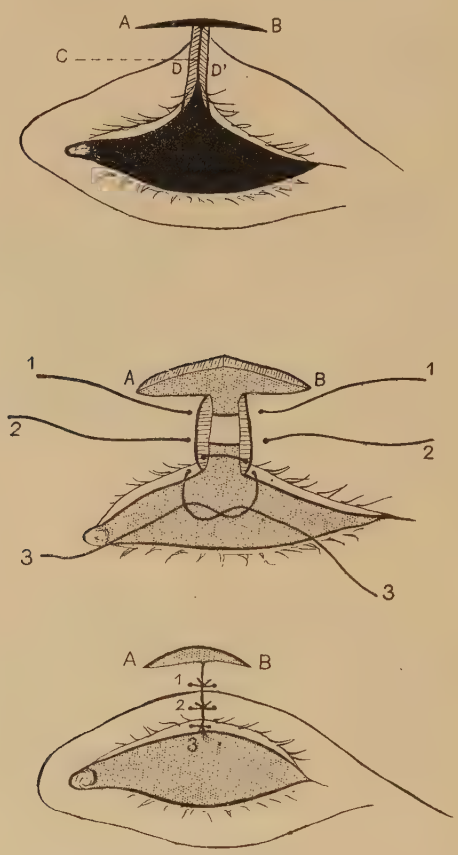

Fig. 212, 213 et 214. — Opération du colobome sans autoplastie. AB, incision transversale ; C, section verticale ; D, D', avivement des bords de la section verticale ; 1, 2, 3, fils mis en place puis noués.

bomes, je prends comme exemple un colobome de la paupière supérieure et je divise l'opération en temps successifs :

1° *Sections palpébrales ayant pour but de mobiliser les deux portions séparées de la paupière* (fig. **212**) :

Fig. 215. — Opération du colobome cicatriciel de la paupière sans autoplastie Colobome cicatriciel avec kératite consécutive à la déformation palpébrale.

Fig. 216 — Opération du colobome cicatriciel de la paupière, sans autoplastie. La kératite a disparu très vite après l'opération.

On fait, avec les ciseaux, une première section verticale (C) qui prolonge, en haut le sommet du colobome.

Perpendiculairement à cette section, on pratique, toujours aux

ciseaux, une section transversale, passant par la partie supérieure de l'incision verticale (A B).

Ces sections, qui intéressent la paupière dans toute son épaisseur, ont, dans leur ensemble, la forme d'un T.

La paupière se trouve, ainsi, formée de *deux lambeaux* mobiles à base externe, l'un *temporal*, l'autre *nasal*, se regardant par leur extrémité libre (D et D').

2° *Déplissement et étalement des lambeaux de façon à permettre la mise en ligne du bord palpébral.*

Les lambeaux résultant de la section en T sont habituellement déformés ; le tarse est plissé, rétracté, recroquevillé en haut vers le sommet du colobome ; le bord palpébral n'est plus en ligne ; il se recourbe, en haut, vers le sommet du colobome, formant ainsi, dans une étendue variable, les bords de la brèche palpébrale.

Pour remettre le bord palpébral en ligne (la première chose et la plus importante à réaliser), il convient de *déplisser* l'extrémité libre des lambeaux palpébraux, de *libérer les adhérences cicatricielles*, de *sectionner* et d'*étaler* les replis cicatriciels du tarse.

Quand cette opération de déplissement et d'étalement des lambeaux est faite et bien faite, les deux parties écartées du bord palpébral peuvent être remises en ligne.

3° *Avivement de l'extrémité libre des deux lambeaux.*

Il ne suffit pas d'avoir refait, au mieux possible, les deux moitiés de la paupière sectionnée ; il faut les *réunir l'une à l'autre*, et d'une manière solide. La condition indispensable, c'est un bon avivement de l'extrémité des deux lambeaux, dans toute l'étendue où l'on se propose d'obtenir l'adhérence. Il ne faut pas hésiter à sacrifier 1 à 2 millimètres de tissu palpébral, si cela est indispensable à un bon avivement. Celui-ci doit descendre jusqu'au bord palpébral.

4° *Sutures* (fig. 214, 1, 2, 3).

Il faut veiller, dans les sutures, à ce que les surfaces avivées se trouvent bien en contact. Il importe, au plus haut point, que le bord palpébral soit fixé, non seulement avec solidité, mais encore avec précision. La manière de placer les sutures est suffisamment indiqué dans les figures. Quand la suture est faite, il reste dans la paupière une brèche, ou plutôt une simple fente transversale, correspondant à la section transversale de la paupière. *On la laisse se cicatriser seule.* Il ne serait utile de la combler que si

elle était très étendue comme c'est le cas dans les grands colobomes.

b) Réparation des grands colobomes (fig. 217 à 226). — Les grands colobomes avec perte de substance étendue, ne se réparent

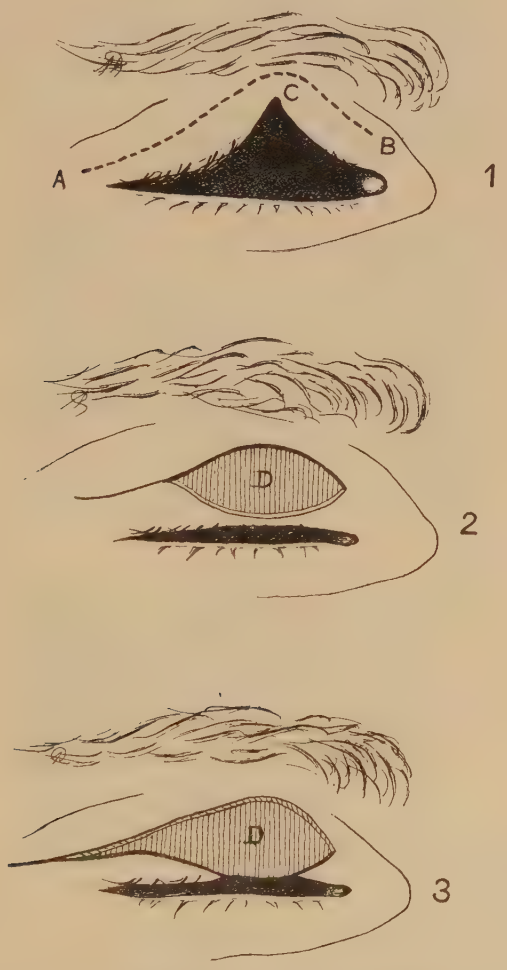

Fig. 217, 218 et 219. — Opération du colobome palpébral avec autoplastie. 1. Colobome cicatriciel avec rétraction considérable de la paupière. AB, incision des téguments contournant à distance le sommet C du colobome, 2. Le bord palpébral est remis en ligne sans que la lèvre inférieure de l'incision ait atteint le niveau normal de la fente palpébrale. En D, brèche à combler par autoplastie 3. Le bord palpébral est remis en ligne mais, la lèvre inférieure de l'incision AB a atteint le bord palpébral ; D, brèche à combler (V. fig. 220 à 221).

pas de la même manière que les petits colobomes par simple section de la paupière.

Dans les grands colobomes, l'étoffe nécessaire à la réfection de la paupière est insuffisante ou manque entièrement ; il faut en emprunter dans le voisinage, au moyen d'une autoplastie.

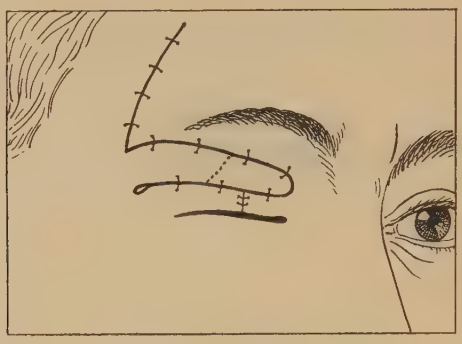

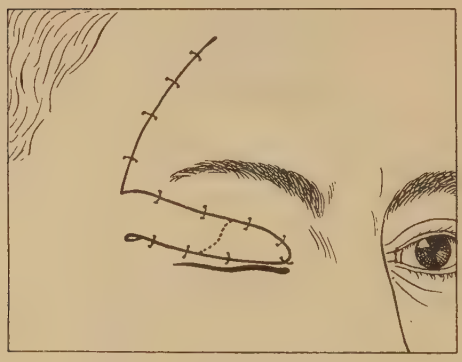

Fig. 220 et 221. — Opération du colobome palpébral avec autoplastie. Des lambeaux temporaux comblant la brèche des figures 218 et 219.

Il semble que l'on puisse, en pareil cas, employer une technique analogue à la précédente : mobiliser et étaler les lambeaux, remettre en ligne le bord palpébral, appliquer les sutures, et ensuite, combler avec un lambeau autoplastique la brèche palpébrale sous-jacente.

Cette manière de faire est séduisante, et semble réalisable, si l'on s'en rapporte aux théories classiques.



A

B

C

Fig. 222, 223 et 224. — Opération du colobome palpébral avec autoplastie : A, colobome cicatriciel à réparer. Destruction complète de la partie moyenne de la paupière. Adhérence cicatricielle au rebord orbitaire. B, autoplastie à lambeau frontal. Le lambeau a été pris au front, par nécessité (brûlure des téguments temporaux). Il en est résulté une élévation de la queue du sourcil. L'intervention est récente ; on voit les limites du lambeau et son emplacement à la région frontale. Le pédicule du lambeau a été repris et remis à sa place primitive, de façon à faire descendre la queue du sourcil à sa hauteur normale. On voit encore la pièce autoplastique palpébrale, séparée de son pédicule renvoyée à la région frontale.

En pratique, c'est une méthode défectueuse que je remplace par la suivante :

1° *Incision.*

Dans toute ou presque toute la longueur de la paupière, on fait une incision qui suit le bord palpébral, à 6 millimètres de distance environ. Cette incision contourne le colobome, en se tenant toujours, si possible, à 6 millimètres de son sommet et de ses bords.

Fig. 225. — Opération du colobome cicatriciel de la paupière avec autoplastie. Colobome cicatriciel de la paupière inférieure. Adhérence au rebord orbitaire. Leucome cicatriciel de la cornée.

Elle prend ainsi la forme d'un arc ou plutôt d'un accent circonflexe. Elle n'intéresse que *les couches superficielles de la paupière ;* ce n'est donc pas une section de cette paupière dans toute son épaisseur (fig. 217).

2° *Dissection des couches superficielles de la paupière.*

Elle a pour but de mettre le sommet et les bords du colobome en ligne avec le reste du bord palpébral.

On dissèque avec soin la lèvre inférieure de l'incision, tout autour du colobome et jusqu'à ses bords, de façon à dédoubler la paupière en deux feuillets.

Quand la dissection est faite, on rabat, en bas vers le bord palpé-

bral, le feuillet superficiel, face cruentée en avant, jusqu'à ce qu'il se trouve en ligne avec le bord palpébral normal (fig. 218 et 219).

A ce moment, il existe une large surface cruentée correspondant à l'emplacement primitif du colobome. Cette surface cruentée est limitée, en haut par la lèvre supérieure de l'incision restée en place, en bas par la lèvre inférieure de l'incision fortement abaissée ; le fond est formé, en haut par ce qui reste des couches profondes de la paupière, en bas par la lèvre inférieure de l'inci-

Fig. 226. — Opération du colobome cicatriciel de la paupière inférieure avec autoplastie. Lambeau jugal mis en place.

sion déroulée et retournée de façon telle que sa partie primitivement antérieure et superficielle est devenue postérieure et profonde. Elle forme maintenant la face postérieure de la paupière et regarde le sac conjonctival.

Quand le bord palpébral est ainsi remis en ligne, il ne reste plus qu'à combler la brèche sus-jacente.

3° *Oblitération de la brèche à l'aide d'un lambeau autoplastique.*

On emprunte, alors, un lambeau cutané, dans le voisinage, à la tempe ou à la joue, et on le place sur la brèche. Il n'a pas seulement pour fonction de combler une surface cruentée, mais aussi de *maintenir* en place, c'est-à-dire en bas, la partie moyenne du bord palpébral remis en ligne (fig. 220 et 221).

Cette manière de procéder ne donne pas toujours, immédiatement, un bord palpébral parfaitement régulier ; il existe souvent, sur ce bord, au niveau de l'ancien colobome, des plis et des sinuosités, qu'on fait disparaître, plus tard, par de simples retouches.

L'avantage de cette technique, c'est qu'elle permet de refaire, au niveau du colobome, un bord palpébral, par simple glissement en bas des téguments superficiels du colobome (fig. 222 à 224).

En somme, le bord palpébral manquant au niveau du colobome, se trouve reconstitué à l'aide des téguments superficiels qui entourent la brèche palpébrale. On les a, simplement, fait glisser en bas, pour qu'ils viennent faire le raccord entre deux portions restantes du bord palpébral normal.

Enfin, ces mêmes téguments, par suite de leur glissement en bas, et leur déroulement, contribuent à former le cul-de-sac conjonctival ou à l'agrandir s'il existe déjà.

ÉPICANTHUS

L'épicanthus est un repli cutané en forme de croissant, qui, partant du nez, s'avance vers l'angle interne de l'œil (canthus),

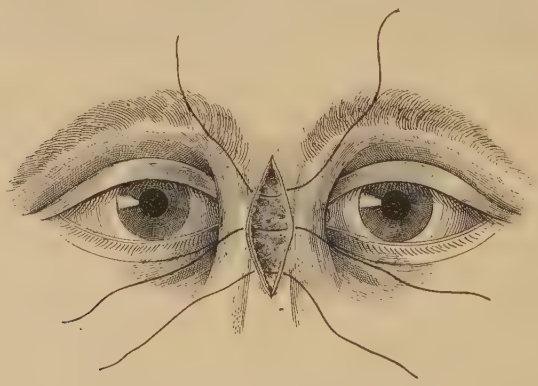

Fig. 227. — Opération de l'épicanthus. Ablation d'un lambeau de peau en forme de losange. Mise en place des fils.

qu'il recouvre. Il coïncide d'ordinaire avec une dépression de la racine du nez, conséquence d'un arrêt de développement ou d'un effondrement pathologique. Il donne à la figure une expression

particulière analogue à celle des Mongols, chez lesquels un certain degré d'épicanthus existe normalement. Si, avec les doigts, on prend la peau de la racine du nez et qu'on la soulève en formant un pli, l'épicanthus s'efface et disparaît.

Traitement. — S'il s'agit d'un enfant, on peut attendre le développement plus complet des os du nez. Autrement, on fait disparaître l'épicanthus par une intervention chirurgicale.

On y parvient en excisant un lambeau cutané de forme losangique à la face dorsale et médiane du nez et en suturant ensuite les lèvres de la plaie (fig. 227).

On peut également faire une excision cutanée bilatérale au niveau de chaque pli. Cette excision est faite de telle façon que, au moment des sutures, on soit obligé, pour combler la perte de substance, de tirer en dedans la peau qui ferme le repli, de la déplisser, et, par suite, de faire disparaître l'épicanthus.

Une autre façon de guérir certains épicanthus avec dépression de la racine du nez, c'est de réparer la déformation nasale, en comblant la dépression.

DÉFORMATIONS OU DÉVIATIONS DU BORD PALPÉBRAL

TRICHIASIS

Le trichiasis est une déviation des cils, qui, au lieu de se porter normalement en avant, se dirigent en arrière vers le globe oculaire, de façon à entrer en contact avec la cornée (fig. 64, 65, 228, 229).

Cette mauvaise direction des cils peut être la conséquence d'un entropion, c'est-à-dire du renversement en arrière de tout le bord palpébral, mais il n'en est pas toujours ainsi. Bien souvent, le bord palpébral restant en place, les cils se dévient néanmoins en arrière vers le globe oculaire.

Ce trichiasis sans entropion, ne porte, en général, que sur une partie ou même un petit nombre de cils. Quelquefois même, un seul cil est dévié. Cette déviation résulte d'une lésion du sol ciliaire amenant un déplacement des follicules pileux. Le follicule pileux étant dévié en arrière, le cil qui en sort se trouve dirigé en

arrière. Tandis que les follicules déviés poussent des cils en arrière vers le globe, les follicules normaux donnent des cils dirigés en avant. Souvent, dans cette variété de trichiasis, les cils déviés sont malades, chétifs, déformés, ce qui s'explique par l'altération de leurs follicules. Les cils déviés en trichiasis sont quelquefois isolés, plus souvent ils forment de petits groupes.

On peut observer ce trichiasis à la suite de toute espèce d'alté-

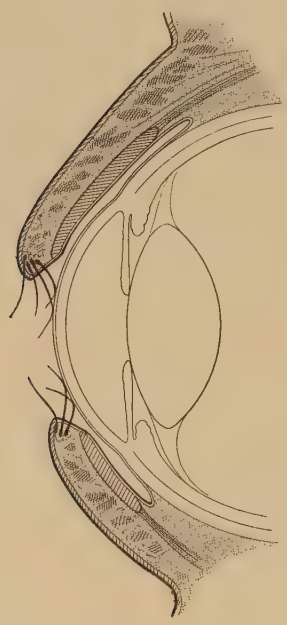

Fig. 228. — Déviation des cils. Trichiasis. Les cils se portent en arrière vers le globe et la cornée. La déviation résulte d'une incurvation cicatricielle du tarse (trachome), entraînant tout le sol ciliaire.

Fig. 229. — Déviation des cils. Trichiasis. Les cils déviés se portent vers la cornée. La déviation résulte d'altérations cicatricielles du bord palpébral (blépharites chroniques) et non d'une incurvation du tarse comme dans le trachome.

ration du bord palpébral : blépharites chroniques ulcéreuses, cicatrices, brûlures, opérations sur le bord palpébral.

Le trichiasis pouvant être localisé en un tout petit point du bord palpébral, ou même à un seul cil, son existence se trouve méconnue si on n'y prête attention. Dans toute irritation de l'œil, dans toute lésion cornéenne, surtout inférieure, il faut rechercher

sur le bord palpébral des cils déviés ou même un seul cil dévié. Cette recherche est quelquefois rendue difficile par la ténuité des cils déviés et malades.

Sous le nom de *distichiasis*, on désigne une affection congénitale dans laquelle on trouve sur le bord palpébral, d'ailleurs normalement constitué, deux rangs de cils, l'un antérieur, de direction normale, l'autre postérieur, souvent moins vigoureux, qui se dirige en arrière vers le globe oculaire (fig. 230).

Il est d'usage de ne pas employer le mot distichiasis pour désigner certaines formes de trichiasis acquis dans lesquelles les cils se divisent plus ou moins en deux rangs, mais de le réserver pour la déviation congénitale.

Fig. 230. — Déviation des cils. Distichiasis. Les cils vont dans deux directions ; les uns se portent en avant dans la direction normale ; les autres se dirigent en arrière vers le globe oculaire et la cornée.

Traitement. — L'ENLÈVEMENT des cils déviés, avec la pince à épiler, ne les empêche pas de repousser ; il faut donc répéter l'opération chaque fois que le cil en développement reparaît sur le bord palpébral. Il est vrai qu'on peut confier au malade lui-même, ou à son entourage, le soin de pratiquer cette petite opération. Cependant, quand les cils déviés sont nombreux, cette pratique devient obsédante et on se trouve dans la nécessité de recourir à d'autres moyens.

La DESTRUCTION des follicules pileux, empêche la reproduction des cils. Elle peut se faire par l'électrolyse. Le pôle négatif, formé par une fine aiguille de platine, est introduit dans le follicule. On fait passer le courant pendant 2 ou 3 minutes. Le cil s'enlève ensuite très facilement et ne repousse plus. La destruction des cils par l'électrolyse est douloureuse, on ne peut la faire sans anesthésier la paupière par une injection de novocaïne le long du bord palpébral.

Quand le trichiasis est limité à une petite partie de la paupière, on peut, sans toucher au reste de la paupière, agir exclusivement sur les cils déviés en détruisant les bulbes pileux. Je pratique de la manière suivante la destruction chirurgicale des bulbes pileux.

L'opération, assez méticuleuse, est facilitée par l'usage de la loupe binoculaire, au moment de la recherche et de la destruction des bulbes.

Après anesthésie locale, on prend la portion de paupière à opérer dans une pince à chalazion. Une incision horizontale parallèle au bord palpébral est faite à quelques millimètres au-dessus de l'origine des cils. On dissèque la lèvre inférieure de la plaie de façon à découvrir l'implantation des cils et leurs bulbes.

Quand les bulbes des cils déviés sont bien mis à nu (ce qu'on voit facilement avec la loupe binoculaire), on les détruit en les enlevant les uns après les autres avec la pointe du couteau. On arrache ensuite les cils déviés, qui, privés de leurs bulbes, ne repoussent plus. On peut aussi détruire les bulbes avec une pointe très fine de galvano-cautère.

On peut encore, par les incisions faites au ras des bulbes, tailler un volet dont le bord libre contient tous les bulbes, ce qui permet de les exciser ensemble, d'un seul coup de ciseaux.

Quand le trichiasis est étendu, on se trouve dans l'obligation de recourir à des interventions chirurgicales plus importantes, analogues à celles qui sont pratiquées pour la guérison de l'entropion (Voir p. 544).

ENTROPION

L'entropion (fig. **231**) est caractérisé par le déplacement en dedans vers le globe oculaire du bord palpébral et par conséquent des cils. Il est plus fréquent à la paupière inférieure qu'à la supérieure. Il s'accompagne toujours d'irritation de l'œil. Le contact des cils avec la conjonctive et la cornée provoque la sensation désagréable du corps étranger ; l'œil pleure, rougit, s'irrite ; la cornée s'ulcère dans sa partie inférieure ; l'irritation de l'œil, la sensation de corps étranger, provoquent souvent la fermeture de l'œil, une fermeture spasmodique des paupières, qui vient encore augmenter et fixer l'entropion.

Les troubles causés par l'entropion n'ont guère de tendance à s'améliorer spontanément ; au contraire, l'irritation de l'œil, en

grandissant, ne fait qu'augmenter le blépharospasme et par suite l'entropion.

L'entropion ne s'étend pas toujours à toute la paupière (entropion total); il peut se localiser à une portion seulement du bord palpébral, une partie des cils restant dehors et l'autre partie se tournant vers le globe oculaire (entropion partiel).

Le retournement en dedans de la paupière se fait à des degrés variables. Les cils peuvent être simplement tournés vers le globe oculaire; mais, dans d'autres cas, l'enroulement est très accentué, les cils entropionnés s'enfoncent et se cachent dans le cul-de-sac conjonctival.

Il faut d'ailleurs distinguer deux variétés d'entropion : l'entropion spasmodique et l'entropion cicatriciel.

Fig. 231. — Déviation des cils. Entropion. La paupière inférieure s'enroule en arrière, portant le bord palpébral et les cils sur la cornée.

ENTROPION SPASMODIQUE

Cet entropion résulte de la contraction spasmodique de l'orbiculaire et plus particulièrement de celles de ses fibres qui avoisinent la fente palpébrale. Il siège, presque toujours, à la paupière inférieure. Le bord palpébral et les cils sont retournés en dedans vers le globe.

Souvent même, dans les entropions accentués, les cils sont complètement cachés dans le cul-de-sac conjonctival. Le bord palpébral inférieur, invisible, est remplacé par la peau de la paupière inférieure.

L'entropion présente tous les degrés d'intensité, variables d'ailleurs avec la contracture de l'orbiculaire.

Certaines personnes âgées sont sujettes à des entropions de la paupière inférieure (entropion sénile), peu intenses, avec contracture légère de l'orbiculaire; il suffit d'exercer avec le doigt une

faible traction sur la peau de la paupière pour ramener le bord palpébral et les cils à leur place. Mais aussi, cet entropion se reproduit avec une grande facilité, chaque fois que se fait un clignement énergique des yeux.

Dans certaines kératites, au contraire, l'irritabilité de l'œil provoque un spasme violent des paupières. L'entropion est alors plus puissant et plus résistant. La traction, même énergique, sur la peau des paupières, ne parvient pas à remettre le bord palpébral en place.

Pour vaincre l'entropion et en même temps le spasme qui en est la cause, il faut calmer l'irritation de l'œil par des instillations de cocaïne.

Etiologie. — L'entropion spasmodique se montre souvent dans les lésions irritatives de la cornée ou de la conjonctive, mais on peut aussi le rencontrer sans qu'il existe aucune lésion de l'œil.

On le considère comme étant dû à un spasme de l'orbiculaire. Et de fait, il apparaît dans les affections irritantes de l'œil, celles qui, d'ordinaire, provoquent l'apparition de spasmes orbiculaires.

Chez les vieillards eux-mêmes, bien qu'il n'y ait aucune inflammation oculaire, l'entropion se reproduit à l'occasion d'un clignement spasmodique. Quand, en tirant la peau palpébrale, on vient de redresser le bord palpébral, celui-ci reste en place tant que les yeux sont ouverts et même tant que le clignement se fait légèrement ; mais dès que l'œil se ferme avec énergie, l'entropion se reproduit et persiste.

Il reste à expliquer pourquoi, chez les personnes âgées, un spasme orbiculaire aussi léger peut produire un entropion persistant. C'est qu'en réalité le spasme est pour peu de chose dans la production de cet entropion. Le spasme n'est qu'un facteur de l'entropion et le moindre. Il contribue à retourner une paupière déjà prête à l'entropion. L'état flasque, la perte d'élasticité de la peau palpébrale est certainement un des facteurs principaux de l'entropion sénile. Nous verrons, d'ailleurs, au traitement, qu'il suffit d'agir sur cette peau palpébrale pour remettre le bord palpébral à sa place. C'est un entropion atonique, par manque de tonicité de la peau.

Quant au mécanisme par lequel la paupière, sous l'action spas-

modique de l'orbiculaire, se retourne en dedans, il est inconnu ; les explications embarrassées et complexes qu'en donnent les auteurs démontrent notre ignorance.

Assez souvent, sous le pansement, à la suite d'une intervention, et en particulier à la suite de l'extraction de la cataracte, il se produit de l'entropion. Le pansement y est peut-être pour quelque chose, mais, souvent aussi, l'irritation de l'œil est la cause première du spasme orbiculaire et de l'entropion. Les oculistes qui ont pour habitude de faire un lambeau conjonctival le constatent bien plus rarement que ceux qui font une section cornéenne, plus irritable que la section conjonctivale. L'état nerveux de l'opéré joue aussi un rôle important. Il faut se garder d'attribuer à l'entropion les complications qui peuvent survenir à la suite d'une opération de cataracte. C'est, en général, la complication qui commence et l'entropion qui suit.

On rencontre chez certains bébés gras un entropion très particulier et bénin. La paupière inférieure est comme gonflée ; ce gonflement sous-cutané remonte jusqu'au devant du bord palpébral, le refoule en arrière et le renverse un peu vers le globe, de sorte que les cils par leur partie convexe viennent s'appliquer sur le globe. Les cils sont refoulés par une tuméfaction anormale sous-cutanée des paupières. Il n'existe aucune réaction de l'œil sans doute parce que les cils incomplètement retournés ne touchent pas l'œil par leur pointe mais par leur partie convexe. Cet entropion guérit tout seul quand l'enfant grandit et que la couche adipeuse diminue.

Traitement. — Quand l'entropion est aigu et dû à une affection irritative de l'œil, une kératite par exemple, il suffit souvent d'appliquer une médication calmante à la cocaïne pour faire cesser l'entropion. Si ce moyen est insuffisant, il peut être utile de recourir à un des procédés qui vont être indiqués contre l'entropion chronique et persistant des vieillards.

L'entropion des vieillards se corrige facilement par une simple traction ou pression sur la peau de la paupière inférieure, mais il se reproduit dans les clignements énergiques.

Il faut considérer, en pratique, que l'entropion est dû à ce que la peau palpébrale atonique est trop lâche pour retenir le bord palpébral et agir sur elle.

Tous les procédés mécaniques de redressement de l'entropion

exercent leur action sur la peau des paupières. Ils la raccourcissent, la plissent ou la renforcent.

Application de collodion. — Dans les cas peu accentués, on obtient facilement la rétraction de la paupière par une application de collodion normal (non riciné). On se sert d'une petite baguette chargée de collodion et on l'applique sur la peau de la paupière inférieure parallèlement au bord palpébral. La baguette, en déprimant la paupière, redresse le bord ciliaire et fait un sillon au fond et sur les bords duquel elle se débarrasse du collodion.

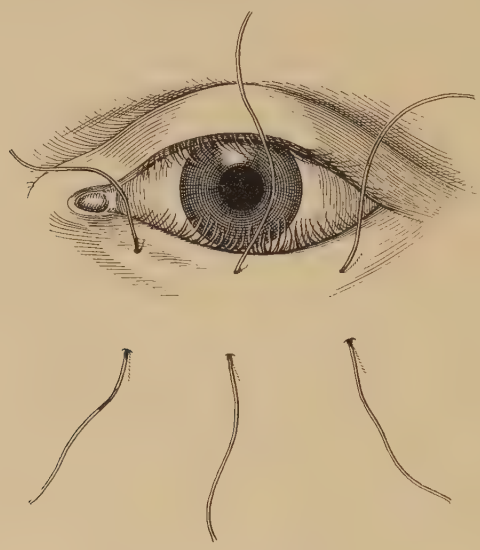

Fig. 232. — Opération de l'entropion à l'aide de sutures. Les fils sont passés sous la peau.

On enlève la baguette en la faisant glisser parallèlement à sa direction, tandis qu'avec les doigts ou un peu d'ouate on maintient l'une contre l'autre les deux lèvres de la gouttière ou se trouvait la baguette Celles-ci se collent l'une contre l'autre sous l'action agglutinante et rétractile du collodion. La peau de la paupière, rétrécie, maintient en place le bord palpébral.

L'inconvénient de ce procédé simple c'est qu'il faut le renouveler souvent. Il ne convient donc qu'aux entropions légers et momentanés.

Sutures — Les sutures ont pour effet immédiat de produire un plissement de la peau de la paupière, et pour effet secondaire

de provoquer, par leur présence prolongée dans le tissu cellulaire, des brides fibreuses, qui persistent quand on enlève les fils et maintiennent, en partie, le résultat immédiat.

Fig. 233. — Opération de l'entropion à l'aide de sutures. Les fils sont noués. La peau se plisse. Les cils se redressent.

Ces sutures peuvent être faites de diverses manières. Les plus usuelles sont les sutures de Gaillard et de Snellen, mais on peut à son gré pratiquer des variantes (fig. **232**, **233** et **234**).

Sutures de Gaillard. — On se sert de fils armés d'aiguilles aux deux bouts. La première aiguille d'un des fils (fig. **235**) traverse la peau de la paupière immédiatement au-dessous du bord palpébral, puis, dirigée en bas, elle chemine sous la peau, jusqu'à la partie inférieure de la paupière où elle ressort. L'autre aiguille pénètre de la même manière dans la paupière, à 3 millimètres de la première aiguille, suit sous la peau un chemin parallèle et ressort tout près du point de sortie de la première aiguille. Les deux chefs du fil sont alors noués sur un tube de caoutchouc, sur un petit bourrelet d'ouate, ou sur une perle. La ligature fait plisser la peau, met le bord palpébral en place et même en ectropion. L'effet augmente avec la constriction du nœud. Il faut toujours aller au-delà de l'effet à

Fig. 234. — Opération de l'entropion à l'aide de sutures. Position des fils dans la paupière.

obtenir, car au moment où on enlève les fils l'effet obtenu devient moindre. On place ainsi 2 ou 3 fils suivant l'étendue de l'entropion. Les fils ne sont enlevés que tardivement, au bout de 6 à 10 jours, pour que les brides cicatricielles aient le temps de se produire.

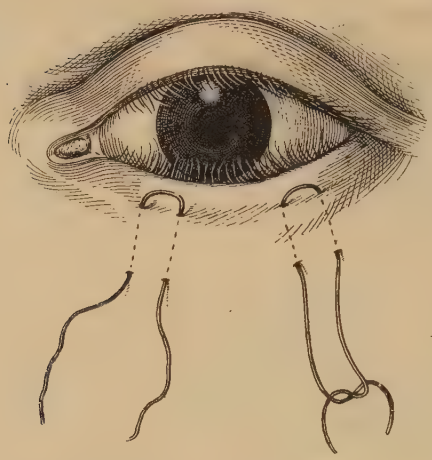

Fig. 235. — Opération de l'entropion à l'aide de sutures (Gaillard). Deux anses de fil sont passées sous les téguments de la paupière. Au moment où les fils seront noués, les cils se porteront en avant dans la position normale.

Sutures de Snellen. — Elles ont un effet analogue. Les aiguilles d'un fil armé aux deux bouts sont introduites dans le fond du cul-de-sac inférieur, à côté l'une de l'autre. Elles perforent la paupière d'arrière en avant et ressortent par la peau dans un point correspondant à l'entrée. Elles rentrent d'ailleurs immédiatement sous la peau et cheminent de bas en haut jusqu'à ce qu'elles arrivent près du bord libre (2 mm. environ).

Les deux chefs sont alors noués sur une perle ou sur un bourrelet d'ouate.

Destructions cutanées. — Des procédés beaucoup moins recommandables consistent à enlever une partie de la peau des paupières, ou à pratiquer des cautérisations de la peau, des raies de feu parallèles au bord palpébral. Il ne faut les employer que dans les cas où les méthodes précédentes ne se montrent pas suffisantes.

ENTROPION CICATRICIEL

L'entropion cicatriciel résulte de la rétraction cicatricielle de la conjonctive palpébrale ou du tarse sous-jacent. Le bord palpébral se trouve entraîné en dedans vers le globe oculaire.

Cet entropion survient le plus souvent à la suite du trachome, mais il peut se produire à la suite de toute une série d'affections conjonctivales, brûlures, ulcérations syphilitiques ou tubercu-

reuses, pemphigus, plaies ; il suffit que ces lésions aient pour conséquence la formation de cicatrices rétractiles.

Les lésions du bord palpébral produisent bien la déviation des cils mais ne déplacent pas le bord palpébral ; elles donnent du trichiasis sans entropion.

L'entropion du trachome, le plus habituel, se produit lentement, progressivement ; les cils changent d'abord de direction, se rapprochent de la verticale, puis la dépassent, et se portent franchement vers le globe oculaire.

L'entropion cicatriciel une fois constitué reste en permanence, accompagné de tous les troubles oculaires qui sont la conséquence du frottement des cils sur la cornée (gêne, larmoiement, réaction vive, kératite, etc.). Il peut être total, c'est-à-dire s'étendre à toute la longueur du bord palpébral, ou rester partiel, c'est-à-dire ne prendre qu'une partie de la paupière. Il est ordinairement total dans le trachome. Mais, dans les autres variétés étiologiques, son étendue dépend de celle des lésions qui lui ont donné naissance. Son siège est en rapport avec la localisation des lésions qui le produisent.

Dans le trachome, l'entropion cicatriciel (à l'encontre de ce qui a lieu pour la forme spasmodique dont le siège est habituellement inférieur), occupe de préférence la paupière supérieure, et, quand il existe aux deux paupières, c'est à la paupière supérieure qu'il est le plus accentué.

Complications.

L'entropion cicatriciel, donne lieu, du côté du globe, à des troubles et à des complications.

Les cils, déviés d'une façon permanente, frottent continuellement le globe oculaire ou la cornée. C'est une gêne continuelle, une sensation perpétuelle de corps étranger ; l'œil s'irrite, rougit et pleure ; par moments, l'irritation devient très vive, au point d'empêcher l'ouverture des yeux. La cornée s'ulcère, les symptômes réactionnels deviennent très vifs ; le frottement continuel des cils ne facilite point la réparation cornéenne ; souvent au contraire les lésions traumatiques s'étendent et quelquefois s'infectent. Cependant, l'amélioration survient peu à peu, la cicatrisation se fait mais souvent avec une petite cicatrice blanchâtre, l'ulcération guérit, l'œil revient à un calme relatif. Mais, c'est une tranquillité

passagère, car l'entropion persiste et les cils gardent le contact avec l'œil, toujours prêts à produire de nouvelles érosions, de nouveaux ulcères. Aussi, est-il indispensable de recourir à la suppression radicale de cet entropion.

Traitement.

Les procédés employés contre l'entropion spasmodique ne sont pas suffisants contre l'entropion cicatriciel. Ils ne peuvent vaincre la résistance ferme opposée par la cicatrice conjonctivale.

Pour remettre en place le bord palpébral, il faut, dans l'entropion cicatriciel, recourir à des moyens chirurgicaux énergiques.

Les méthodes employées sont très nombreuses ; je me contenterai d'en indiquer quelques-unes. Chaque méthode peut d'ailleurs avoir ses indications particulières.

Destruction des cils déviés. — Cette méthode ne convient qu'aux trichiasis partiels. Pour qu'un cil ne repousse pas, il est indispensable de détruire le bulbe pileux.

Cette destruction peut être faite au fin couteau de Græfe ; le même résultat peut être obtenu par l'électrolyse.

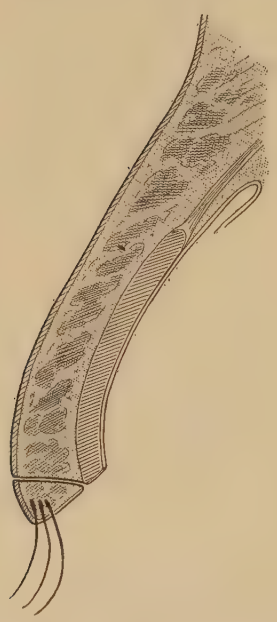

Fig. 236. — Opération du trichiasis. Ablation du sol ciliaire.

Ablation du sol ciliaire (Flarer). — Ce procédé le plus ancien, le plus radical et le plus simple, n'est guère employé à cause de la difformité qui résulte de la disparition des cils (fig. 236).

On dédouble le bord palpébral en passant la lame d'un couteau dans le liseré intermarginal ; puis, à la limite de la zone d'implantation des cils et parallèlement au bord palpébral, on fait une seconde incision allant rejoindre sur le tarse l'incision intermarginale. Le bord ciliaire ne tient plus que par ses extrémités, qu'il suffit de sectionner pour que l'ablation

soit achevée. Le bord palpébral cruenté, se cicatrise en quelques jours.

Traction en haut du sol ciliaire non libéré (Holtz) (fig. 237, 238 et 239). — Faites le long et un peu au-dessous du bord supérieur du tarse, une incision horizontale s'étendant d'une extrémité à l'autre du cartilage ; excisez une bande de faisceaux musculaires

Fig. 237, 238 et 239. — Opération du trichiasis. Traction en haut du sol ciliaire non libéré. A. Incision des téguments; mise à nu du tarse. B. Mise en place des fils. C. Les fils sont noués. Le bord ciliaire tiré en haut, se porte en avant, et les cils s'éloignent de la cornée.

de l'orbiculaire ; puis, fermez la plaie, en fixant sa lèvre inférieure à la partie supérieure du cartilage tarse.

Pour cela, passez l'aiguille, d'abord dans la lèvre supérieure de la plaie, ensuite dans le cartilage tarse, enfin dans la lèvre inférieure de la plaie, et nouez. Il faut placer ainsi quelques points de suture tout le long de l'incision.

Ce procédé attache en un point fixe (tarse), la peau palpébrale et le sol ciliaire. Il évite le dédoublement du bord palpébral

et l'excision d'un lambeau cutané. Néanmoins, si au cours de l'intervention, vous remarquez que le déplacement du sol ciliaire est insuffisant dans ces conditions, n'hésitez pas, pour obtenir un effet meilleur, à pratiquer le dédoublement du bord palpébral ou l'excision d'un lambeau cutané. L'excision d'une bande de fibres orbiculaires, a pour but de diminuer la puissance de ce muscle, dont la contraction tendrait à incurver la paupière vers le globe.

Glissement sur le tarse du bord ciliaire libéré (fig. 240 à 244). — Le sol ciliaire avec les bulbes pileux, est séparé du bord inférieur du tarse et placé un peu plus haut sur le tarse.

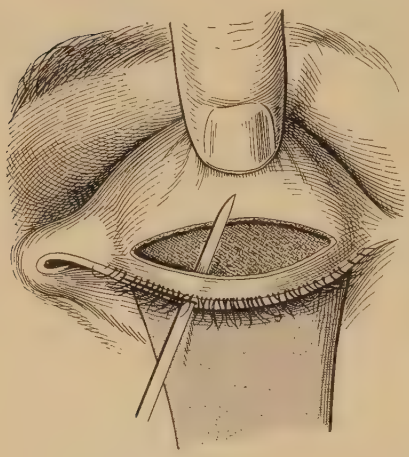

Fig. 240. — Opération du trichiasis. Glissement sur le tarse du bord ciliaire libéré. L'incision des téguments et la mise à nu du tarse viennent d'être faites. Le couteau dédouble la paupière en séparant le sol ciliaire du tarse.

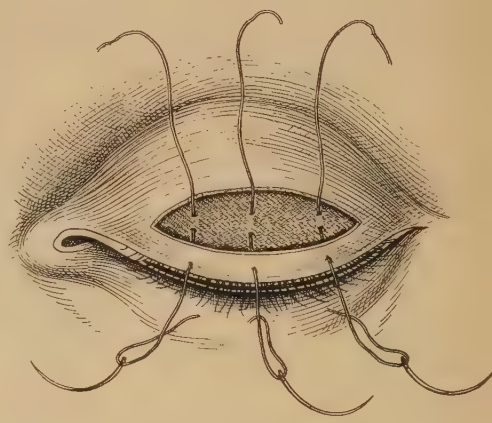

Fig. 241. — Opération du trichiasis. Glissement sur le tarse du sol ciliaire libéré. Les fils sont mis en place. Ils passent successivement dans le tarse et dans la lèvre antérieure de la paupière dédoublée.

A la place qu'occupait le sol ciliaire, on fixe un lambeau cutané emprunté à la peau palpébrale (marginoplastie). Ce résultat peut d'ailleurs s'obtenir de diverses manières :

Procédé de Jaesche-Arlt (Marginoplastie à lambeau libre). — Avec un couteau introduit dans le liseré intermarginal (ligne grise qui sépare les orifices glandulaires des racines des cils) divisez la paupière en deux feuillets. Le sol ciliaire se trouve ainsi séparé

du tarse sous-jacent, il est mobile ; il ne reste plus qu'à le faire glisser à la surface du tarse et à le remonter un peu au-dessus du bord tarsien inférieur.

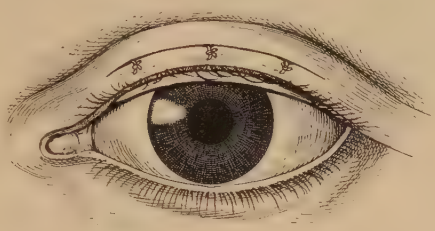

Fig. 242. — Opération du trichiasis. Glissement en haut du sol ciliaire libéré. Les fils sont noués. Le sol ciliaire, tiré en haut, remonte en glissant sur la face antérieure du tarse. On aperçoit au-dessous des cils une petite partie du tarse.

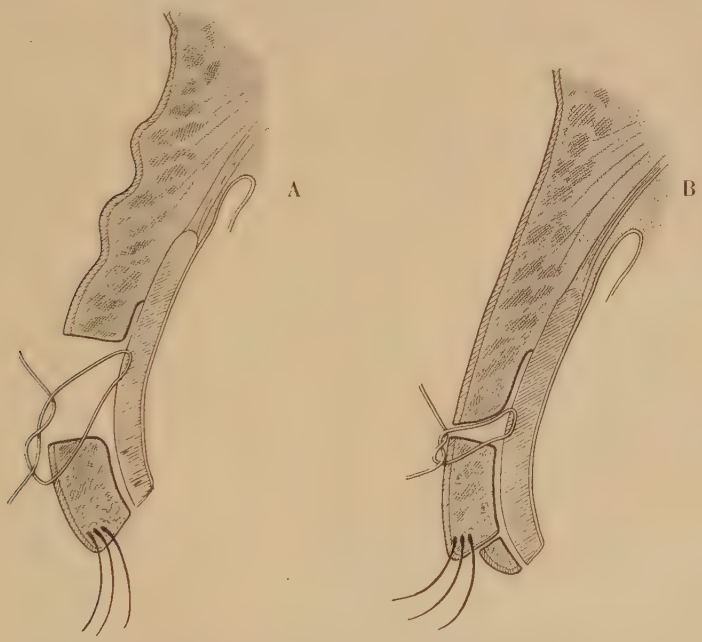

Fig. 243 et 244. — Opération du trichiasis. Glissement en haut du sol ciliaire libéré. A. Coupe de la figure 241, montrant le trajet des fils dans la paupière. B. Coupe montrant l'action des fils quand ils sont noués. Le sol ciliaire remonte en glissant à la surface du tarse. Un lambeau de peau a été appliqué sur la surface cruentée du bord tarsal.

Pour cela, à 3 millimètres du bord ciliaire, faites une incision horizontale parallèle au bord palpébral, et assurez-vous que le bord ciliaire est bien mobile sur le tarse, prêt à glisser en haut.

Par une troisième incision, partant des extrémités de la précédente mais décrivant un arc de cercle à concavité dirigée vers le bord palpébral, on limite un lambeau musculo-cutané en forme de croissant, qu'on enlève avec les ciseaux ou le couteau.

Suturez les lèvres de cette plaie cutanée, le bord ciliaire tiré en haut, glisse sur le tarse et s'éloigne du bord palpébral.

Prenez une partie de la peau palpébrale excisée, et par quelques points de suture, fixez-la, en une bandelette, le long du bord palpébral, dans l'emplacement cruenté qui était primitivement occupé par le sol ciliaire.

On peut obtenir le même résultat en procédant d'une autre façon comme l'indiquent les figures 240 à 244.

Procédé de Junge (Marginoplastie à lambeau en pont, bi-pédiculé). — Il est analogue au précédent : dédoublement du bord palpébral, incision cutanée parallèle à ce bord, incision curviligne supérieure. Mais, on ne mène pas les extrémités de cette dernière incision jusqu'à l'incision sous-jacente ; on taille bien un lambeau cutané semi-lunaire mais on le laisse adhérent aux deux extrémités.

On monte alors le sol ciliaire en haut à la place du lambeau cutané semi-lunaire, et on descend le lambeau cutané en bas à la place du sol ciliaire. Le sol ciliaire est fixé par des sutures au bord de l'incision supérieure ; le lambeau cutané, bien nourri par ses deux pédicules, est fixé au bord palpébral. Bien entendu, on donne au lambeau cutané la forme et les dimensions convenables à son adaptation au bord palpébral.

On rectifie la déformation au niveau des pédicules dès que le lambeau a pris sur le bord palpébral.

Procédé de Gayet (Marginoplastie à lambeau unipédiculé). — Ce procédé s'applique aux entropions qui ne portent pas sur toute l'étendue du bord palpébral, mais qui occupent les moitiés interne ou externe de la paupière. Des cas semblables sont d'ailleurs fréquents (fig. 245 à 248).

Supposons un entropion de la moitié externe de la paupière supérieure. Dans l'étendue des cils déviés, on dédouble le bord palpébral et on le mobilise comme dans l'opération d'Arlt, mais, au lieu de laisser le sol ciliaire en forme de pont à deux pédicules, on sectionne en pointe le pédicule externe. On a ainsi un lambeau ciliaire à pédicule unique interne.

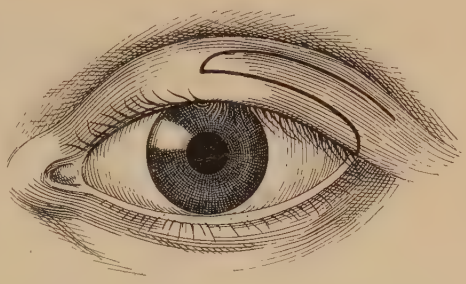

Fig. 245. — Opération du trichiasis. Marginoplastie à lambeau unipédiculé. Il s'agit d'éloigner de la cornée les cils de la moitié externe de la paupière supérieure. Tracé de l'incision, délimitant deux lambeaux prétarsiens : un lambeau inférieur qui porte les cils déviés ; un lambeau supérieur cutané.

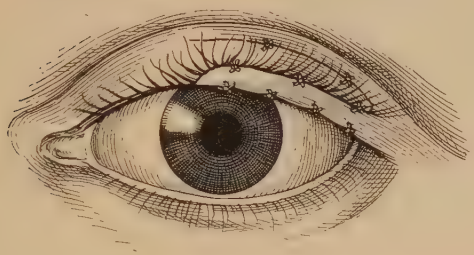

Fig. 246. — Opération du trichiasis. Marginoplastie à lambeau unipédiculé. Echange des lambeaux. Le lambeau ciliaire est mis en haut, le lambeau cutané en bas.

Fig. 247 et 248. — Opération du trichiasis. Marginoplastie à lambeau unipédiculé. 1. Coupe de la figure 245 montrant la taille des lambeaux prétarsiens. 2. Coupe de la figure 246 montrant l'échange des lambeaux. Le lambeau cutané A est mis en bas, tandis que le lambeau ciliaire est fixé en haut.

D'une manière analogue, on taille, immédiatement au-dessus du lambeau ciliaire, un lambeau cutané ou musculo-cutané, dont la base, adhérente, est externe, et dont la pointe, libre, est interne. Il ne reste plus qu'à déplacer les lambeaux en mettant le lambeau ciliaire en haut et le lambeau cutané en bas, le long du bord libre. Quelques points de suture fixent les lambeaux en place. Il faut éviter, en suturant, de prendre dans les anses de fil, une trop grande partie de lambeau, au risque de couper leurs communications nutritives. Il faut, au contraire, appliquer peu de fils et les faire passer tout près du bord des lambeaux.

Redressement du tarse par section tarsienne marginale complète. — Il peut se faire de diverses manières, auxquelles on peut d'ailleurs apporter des variantes suivant les cas particuliers. Les opérations de redressement du tarse peuvent se faire avec l'anesthésie générale, mais l'anesthésie locale est bien préférable.

Procédé de Panas (fig. 249 à 253). — Incision des couches superficielles à 3 mm. du bord palpébral, et parallèlement à lui, dans

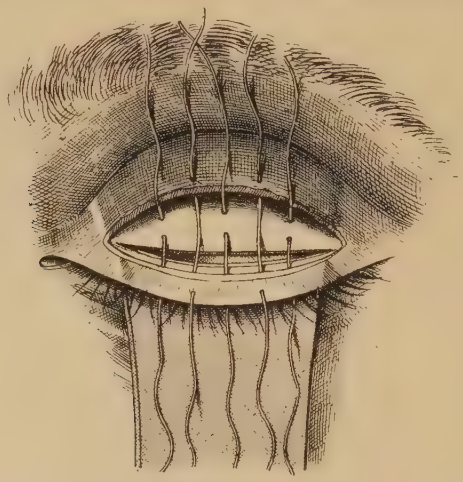

Fig. 249 — Opération du trichiasis. Redressement du tarse par section tarsienne marginale complète. Incision des téguments, section du tarse, mise en place des fils (Voir la coupe fig. 252).

toute sa longueur ; la section doit intéresser toutes les couches jusqu'au tarse. Dissection des deux lèvres de la plaie de façon à mettre le tarse à nu, en bas jusqu'auprès du bord libre, en haut jusqu'au bord supérieur du tarse. Ensuite, incision du tarse dans

Fig. 250. — Opération du trichiasis. Redressement du tarse par section tarsienne marginale complète. Nouage des fils.

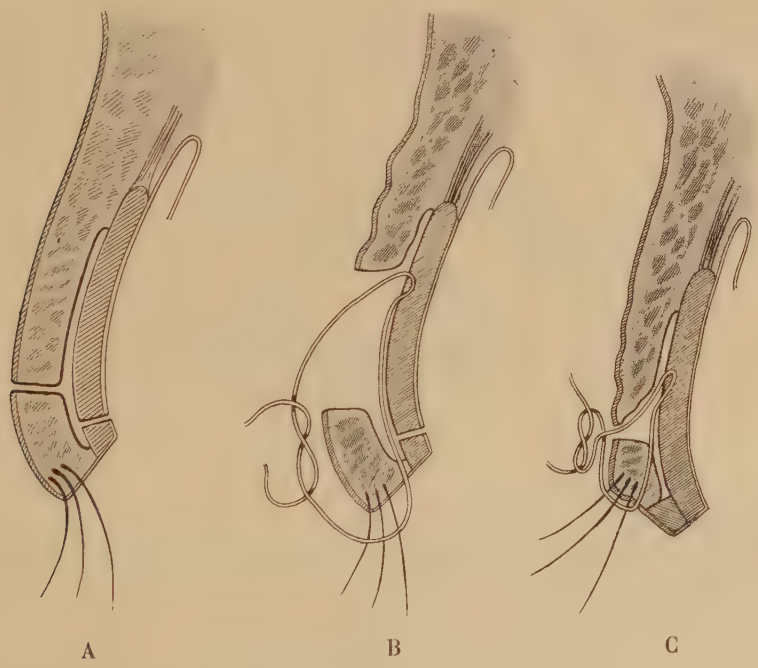

Fig. 251, 252 et 253. — Opération du trichiasis. A, Redressement du tarse par section tarsienne marginale complète. Incision cutanée; mise à nu du tarse; incision complète du tarse. B, Mise en place des fils. C, Nouage des fils; le segment inférieur du tarse bascule et porte les cils en avant.

la même ligne que l'incision cutanée ; cette incision comprend le tarse dans toute son épaisseur, y compris la conjonctive. Le bord palpébral en entier se trouve mobilisable et peut être déplacé en avant. Quelques points de suture assujettissent facilement le bord ciliaire dans sa nouvelle position.

On peut placer ces fils de deux façons :

a) L'anse d'un fil armé aux deux bouts, est passée dans la partie supérieure du tarse ou dans le fascia tarso-orbitaire ; les deux aiguilles descendent et passent entre le tarse et les téguments superficiels, pour ressortir, l'une près de l'autre, dans le liseré intermarginal où on les noue sur une perle. Trois ou quatre anses semblables suffisent à mettre le bord palpébral en bonne place. On serre les fils suivant l'effet à obtenir.

b) Des fils armés à un seul bout suivent le même trajet que précédemment. Pour redresser le tarse il suffit de nouer ensemble les deux chefs supérieur et inférieur.

Opération de Lagleyze (fig. 254, 255, 256). — L'opération se fait sur la paupière retournée, de façon à bien voir le tarse dans toute son étendue.

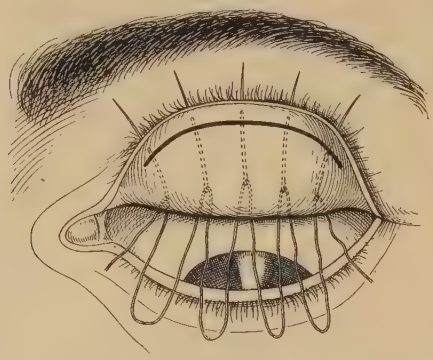

Fig. 254. — Opération du trichiasis. Redressement du tarse par section tarsienne marginale complète (Lagleyze). La paupière supérieure est retournée. On voit l'incision tarsienne. Trajet des aiguilles pour la mise en place des fils.

Quatre ou cinq aiguilles, longues de 3 centimètres, sont introduites à travers la conjonctive, au niveau du bord supérieur du tarse. Elles cheminent sur la face antérieure du tarse, entre le tarse et les téguments superficiels, et viennent sortir dans la ligne d'implantation des cils.

Laissant en place les aiguilles, qui forment un gril résistant, on incise, sur elles, le tarse, dans toute son épaisseur, à 3 mm.

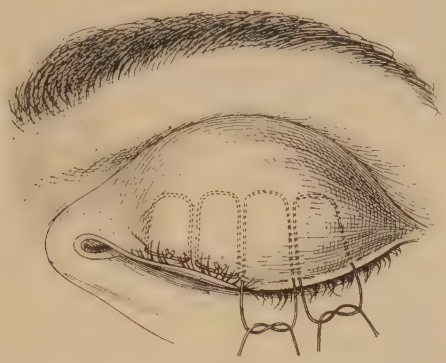

Fig. 255. — Opération du trichiasis. Redressement du tarse par section tarsienne marginale complète (Lagleyze). Deux anses de fils sont nouées dans la partie interne de la paupière. Les cils se redressent dans la région correspondante.

du bord palpébral, et suivant une ligne parallèle à ce bord.

Il suffit ensuite de tirer les aiguilles et de lier sur une perle les chefs de chaque anse.

Redressement du tarse par excision tarsienne cunéiforme (Procédé de Hotz) (fig. 257 et 258). — Incisez la peau à 2 mm. au-dessus du bord palpébral et parallèlement à ce bord dans toute la longueur de la paupière. Excisez les faisceaux inférieurs de l'orbiculaire qui se trouvent au niveau de la plaie, et découvrez le tarse dans toute ou presque toute son étendue.

Puis, à mi-hauteur du tarse et dans toute sa longueur, faites une gouttière, taillez et excisez un lambeau tarsien en forme de coin, dont la base correspond à la face cutanée du tarse et le sommet à la conjonctive.

Enfin, à l'aide de fils, redressez le tarse en coaptant les deux surfaces de

Fig. 256. — Opération du trichiasis. Redressement du tarse par section tarsienne marginale complète (Lagleyze). Coupe de la fig. 255 montrant le trajet des fils.

section. Placez les fils soigneusement et de la manière suivante :

Servez-vous de fils armés aux deux bouts ; l'une des aiguilles passe dans la partie supérieure du tarse, et descend vers la lèvre inférieure de la plaie, dans laquelle elle pénètre entre le tarse et la peau, pour ressortir près du bord libre immédiatement au-dessus des cils ; l'autre aiguille suit le même trajet. On place ainsi

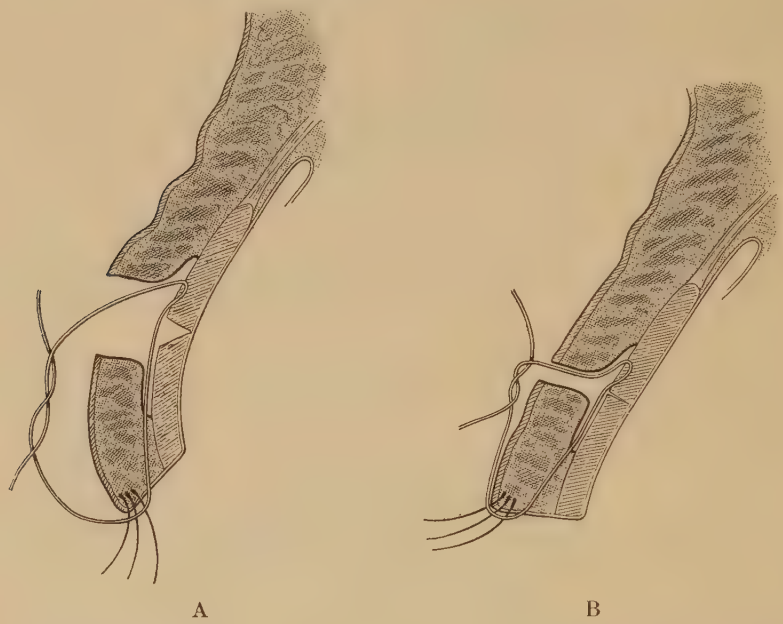

Fig. 257 et 258. — Opération du trichiasis. A, Redressement du tarse par excision tarsienne cunéiforme. Coupe montrant l'incision cunéiforme du tarse et le trajet des fils. B, Coupe montrant l'effet produit par les fils au moment où ils sont noués : le tarse se redresse et le bord ciliaire se porte en avant.

3 ou 4 anses de fil semblables, et on noue les fils de chaque anse sur une perle.

On peut tout aussi bien placer des fils simples au lieu de fils armés aux deux bouts, comme dans l'opération de Panas.

Le bord palpébral est attiré en haut et en avant et les bords du sillon tarsien se trouvent appliqués l'un sur l'autre.

Deux ou trois fils sont placés sur les lèvres de la plaie cutanée et en assurent la coaptation.

On peut garder les chefs des fils qu'on vient de nouer, les réunir ensemble et les fixer sur le front avec un peu de collodion. Cela

maintient plus sûrement encore le tarse redressé pendant la cicatrisation, mais ce n'est point nécessaire.

Tous ces procédés divers ont leurs avantages et leurs indications. Nul n'est contre-indiqué, tous peuvent être utiles. C'est à l'opérateur de choisir, suivant les variétés d'entropion, quel est le meilleur procédé à employer. Souvent même, l'opérateur devra modifier ou combiner ces divers procédés. Il n'y a pas de règles fixes, tout dépend de l'entropion en présence duquel on se trouve.

Se trouve-t-on en présence d'un entropion des parties interne ou externe de la paupière ? Il sera inutile de pratiquer une intervention agissant sur toute l'étendue du bord palpébral ; qu'on ait recours au glissement du bord ciliaire sur le tarse ou au redressement du tarse, il faudra modifier l'intervention classique de façon à limiter son action à la partie déviée du bord palpébral. Certains procédés comme celui de Gayet ne conviennent même qu'aux entropions partiels, internes ou externes, de la paupière.

S'il s'agit d'un petit entropion localisé, de quelques cils déviés, on limitera à ce point l'action chirurgicale, en employant l'un des divers procédés de transplantation du sol ciliaire.

Si l'entropion paraît surtout attribuable à une incurvation du tarse, on choisira, de préférence, les méthodes qui agissent sur le tarse, en le redressant.

La mise en place, et plus particulièrement le serrage des fils, a une grande importance. L'effet du procédé de Panas, et de tous les procédés en général, peut être réglé par le serrage des fils. Jamais on n'est obligé de serrer un fil à fond ; il faut souvent, au contraire, laisser la boucle lâche, à demi-serrée, s'arrêter dès que l'effet cherché est obtenu.

D'une manière générale, il faut éviter d'agir sur le bord ciliaire au moyen des excisions cutanées. L'effet qu'on obtient est irrégulier ; souvent il dépasse les prévisions de l'opérateur et produit un ectropion cicatriciel difficile à guérir. Il vaut mieux *agir sur le tarse*.

A la paupière inférieure, bien qu'on dise, les mêmes procédés sont applicables ; la technique n'est pas toujours exactement la même à cause des petites dimensions du tarse, mais la différence est légère.

ECTROPION

L'ectropion est le renversement en dehors du bord palpébral. Il existe à des degrés divers. Au début, c'est à peine si le bord palpébral s'écarte du globe oculaire, formant là, entre le bord palpébral et le globe, un petit sillon longitudinal, souvent rempli de larmes.

Plus tard, l'écartement et le déroulement en dehors s'accentuent, la conjonctive tarsienne commence à se montrer à l'extérieur ; c'est l'*éversion* du bord palpébral. Déjà à cette période, le point lacrymal est déplacé, éversé, il ne baigne plus dans le lac lacrymal ; il en résulte une gêne dans la circulation des larmes et du larmoiement. Ce larmoiement est un nouveau facteur, qui va contribuer à augmenter l'ectropion.

A un degré plus élevé l'ectropion est complet, le bord palpébral est entièrement tourné en dehors ; la conjonctive tarsienne, souvent irritée, forme un bourrelet rouge à la place qu'occupait primitivement le bord palpébral. La gêne qui résulte de l'ectropion est très variable.

Certains sujets n'en sont presque pas incommodés, le larmoiement est léger, l'irritation insignifiante ; la déformation seule du visage les préoccupe. Plus souvent, l'ectropion devient une gêne et même une gêne considérable. La conjonctive ectropionnée s'enflamme, s'irrite, sécrète ; le bord palpébral rougit et présente des symptômes persistants de blépharite ; le larmoiement, par suite de l'inflammation, est très accentué et contribue à l'irritation de l'œil, comme à l'augmentation de l'ectropion. Quelquefois, dans les ectropions accentués, l'occlusion de la fente palpébrale se fait incomplètement (lagophtalmie) ; la cornée peut s'irriter, s'exfolier au contact de l'air, et augmenter encore les troubles inflammatoires.

Il existe plusieurs variétés étiologiques d'ectropion, dont certaines encore mal déterminées. Au point de vue pratique, il suffit d'en considérer deux variétés : l'ectropion cicatriciel et l'ectropion paralytique.

ECTROPION PARALYTIQUE

Dans ce groupe se trouvent réunis tous les ectropions qui ont leur origine dans une faiblesse de la paroi musculo-cutanée, une parésie de l'orbiculaire des paupières. Certains ectropions de ce

groupe, comme l'ectropion de la paralysie faciale, ont nettement pour cause une parésie de l'orbiculaire ; d'autres, semblent résulter de facteurs multiples, parmi lesquels on retrouve toujours, à des degrés divers, une faiblesse de l'orbiculaire, un défaut de tonicité, de solidité, de résistance de la paroi musculo-cutanée. C'est ce qui justifie le groupement de ces ectropions sous le nom d'ectropion paralytique.

En réalité, ce groupe comprend tous les ectropions qui ne sont pas cicatriciels, c'est le groupe des ectropions non cicatriciels.

Cet ectropion est souvent la conséquence d'*inflammations aiguës de la conjonctive;* la conjonctive tuméfiée, volumineuse, écarte les paupières du globe et empêche leur retour en place. Cet ectropion à la suite d'inflammations conjonctivales, se produit avec d'autant plus de facilité que les paupières et l'orbiculaire opposent moins de résistance. Il survient cependant chez des enfants et des jeunes gens dont la tonicité palpébrale est excellente. Dans ce cas le facteur palpébro-paralytique est nul ou insignifiant ; la tuméfaction aiguë et volumineuse de la conjonctive, le refoulement mécanique qui en résulte, sont seuls en cause. C'est dans ces circonstances qu'on voit les paupières résistantes tenir contre la pression conjonctivale, comprimer le bourrelet chémosique, l'étrangler, et former une sorte de paraphimosis palpébral.

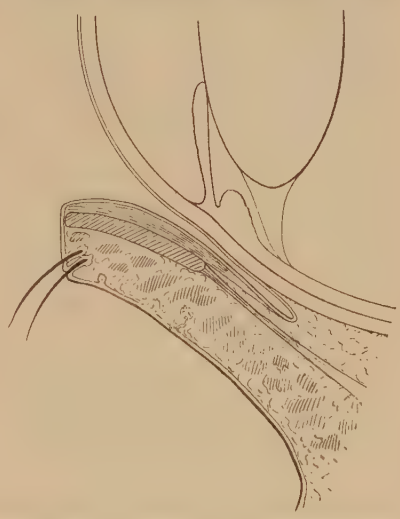

Fig. 259. — Ectropion non cicatriciel de la paupière inférieure. La conjonctive tuméfiée s'interpose entre le tarse et le globe oculaire.

Les *inflammations chroniques de la conjonctive* tarsienne inférieure, agissent, comme les inflammations aiguës, en tuméfiant, en gonflant la conjonctive tarsienne et en éloignant le bord palpébral du globe oculaire (fig. 259).

La conjonctive tarsienne tuméfiée, repousse le bord palpébral et prend sa place, en le refoulant en avant et en bas. Seulement, ces inflammations chroniques de la conjonctive, ont peu d'action

sur les paupières résistantes et fermes des jeunes gens ; elles suffisent, au contraire, à produire l'ectropion chez les personnes âgées dont la tonicité palpébrale est affaiblie. C'est sans doute pour cela que l'ectropion est, chez les jeunes, le résultat d'inflammations aiguës avec tuméfaction conjonctivale considérable, tandis que, chez les vieux aux paupières flasques, l'ectropion apparaît facilement à la suite d'inflammations chroniques avec tuméfaction modérée.

Les conjonctivites, les tuméfactions conjonctivales, jouent un rôle important, comme on le voit, dans la production de l'ectropion, mais l'état des paupières reste un facteur très important. L'ectropion vient, facilement dans les paupières flasques, et difficilement dans les paupières résistantes. Cette constatation a une certaine importance au point de vue thérapeutique, elle montre qu'il faut se préoccuper, à la fois, de supprimer la tuméfaction conjonctivale et de rétablir la solidité des paupières affaiblies.

Certaines *blépharites chroniques* sont souvent accompagnées d'ectropion ; mais la cause véritable de cet ectropion est presque toujours la propagation à la conjonctive tarsienne de l'inflammation du bord palpébral et la tuméfaction conjonctivale qui en résulte. Bientôt, dès qu'il existe un certain degré d'éversion du bord palpébral, vient s'y joindre un nouveau facteur, le larmoiement.

Le *larmoiement*, quelle qu'en soit l'origine, est, en effet, une cause fréquente d'ectropion. Il semble agir de diverses façons, le plus souvent combinées. Il détermine à la longue une inflammation du bord palpébral et de la conjonctive qui se tuméfie ; il irrite la peau de la paupière, qui devient rigide et se rétracte en entraînant en dehors le bord palpébral. Il suffit d'ailleurs, le plus souvent, de rétablir le cours normal des larmes pour guérir les inflammations concomitantes et l'ectropion qui en est la conséquence.

Le larmoiement joue un rôle important non seulement dans la production mais aussi dans le maintien de l'ectropion. En effet, tout ectropion, et même toute éversion simple du bord palpébral, produisent un déplacement du point lacrymal et par suite un larmoiement qui devient un nouveau facteur favorisant le maintien et même l'augmentation de l'ectropion.

Certains ectropions paraissent avoir pour cause exclusive l'affaiblissement de la tonicité palpébrale. C'est le cas de l'ectro-

pion consécutif à la *paralysie faciale*, c'est-à-dire à la paralysie de l'orbiculaire. Il est vrai que, là encore, le larmoiement intervient pour le produire ou le maintenir.

L'*ectropion des vieillards*, appelé quelquefois ectropion atonique, ectropion paralytique, paraît avoir pour cause exclusive la flaccidité, l'atonie de la paupière inférieure. Il semble que ce seul facteur puisse le constituer. Mais souvent aussi, d'autres influences (légère conjonctivite, larmoiement, etc.) interviennent dans sa production ; il faut toujours les rechercher. Cette variété d'ectropion sénile est une des plus fréquentes et mérite toute notre attention. L'atonie des paupières du vieillard ne semble pas plus particulièrement due à un affaiblissement de l'orbiculaire ; c'est la paupière tout entière qui est affaiblie, la peau aussi bien que les tissus sous-jacents.

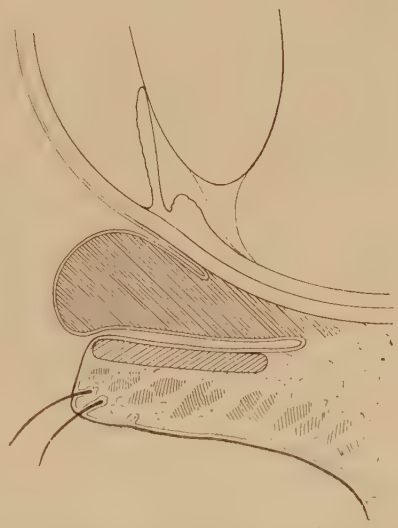

Fig. 260. — Ectropion de la paupière inférieure par suite de la formation et de l'interposition d'un bourrelet chémotique.

Les dermatoses palpébrales (eczéma, dermite, etc.) donnent souvent un durcissement de l'épiderme, un état parcheminé, une rétraction, qui dévie en dehors le bord palpébral et produit l'ectropion. Il existe aussi un état particulier de la peau, une sorte de sclérodermie, qui agit de la même façon sur le bord palpébral. Mais, ces ectropions par rétractions cutanées sont peut-être à rapprocher des ectropions cicatriciels que je vais étudier tout à l'heure.

Souvent, dans certaines inflammations de l'œil, de l'orbite ou de ses bords, on voit se produire une variété spéciale d'ectropion. Le bord palpébral inférieur se trouve séparé du globe par un bourrelet conjonctival qui le déborde. Ce n'est pas un véritable ectropion. La conjonctive du cul-de-sac et quelquefois la conjonctive bulbaire, tuméfiées, chémotiques, se sont échappées entre le globe et le bord palpébral. C'est un bourrelet chémotique comprimé, étranglé entre le globe et la paupière, et qui, pendant

longtemps, ne persiste que du fait seul de cet étranglement. La paupière, loin d'être relâchée, s'applique au contraire énergiquement sur la saillie chémotique, qu'elle comprime et dont elle gêne la circulation et le dégorgement.

D'ailleurs, avec l'aide d'un stylet, on peut facilement se rendre compte de l'existence, en avant (entre la paupière et le chémosis), en arrière (entre le globe et le chémosis), de deux sillons plus ou moins profonds (fig. 260). Ce n'est donc pas un ectropion véritable, mais un chémosis, étranglé par la paupière inférieure résistante.

L'ectropion est beaucoup plus fréquent en bas, du côté de la paupière inférieure peu rigide, qu'en haut, du côté de la paupière supérieure fortement charpentée. Presque tout ce que je viens de dire se rapporte à l'ectropion de la paupière inférieure.

Traitement. — Avant d'appliquer un traitement chirurgical contre l'ectropion, il faut en déterminer les causes et agir sur elles : traiter la conjonctivite, tarir le larmoiement, soigner les dermatoses, faire disparaître la paralysie faciale.

Quand l'ectropion est accusé, ces traitements, qu'il faut toujours appliquer, ne sont pas suffisants pour le faire disparaître ; les moyens chirurgicaux deviennent indispensables.

Les procédés chirurgicaux, suivant les variétés d'ectropion, exercent leur action, tantôt sur la conjonctive tuméfiée qui repousse le bord palpébral, tantôt sur la paupière, qui, trop lâche, se maintient mal en place, tantôt enfin, et le plus souvent, sur les deux à la fois.

Raies de feu. — Par ce procédé, on cherche à produire une rétraction cicatricielle de la face conjonctivale de la paupière ; mais il ne convient qu'aux ectropions modérés.

Avec la pointe du galvanocautère ou du thermocautère, on fait, sur la ligne médiane, une raie de feu, allant du fond du cul-de-sac au bord correspondant de la paupière, intéressant toute l'épaisseur de la conjonctive et même les couches sous-jacentes. A droite et à gauche de cette raie médiane, on en fait une ou deux autres. Le nombre et la profondeur des raies de feu doivent être mesurés à l'importance de l'ectropion. La rétraction ne se produit que 3 ou 4 semaines après l'intervention. Il suffit de mettre un pansement pendant 4 ou 5 jours.

On peut également faire une raie de feu longitudinale, parallèle au bord palpébral, tout le long de la partie saillante de la conjonctive ectropionnée.

Sutures de Snellen (fig. 261 et 262). — Deux anses de fil sont appliquées, de la même manière, aux extrémités du tiers moyen de la paupière, chaque anse est armée aux deux bouts.

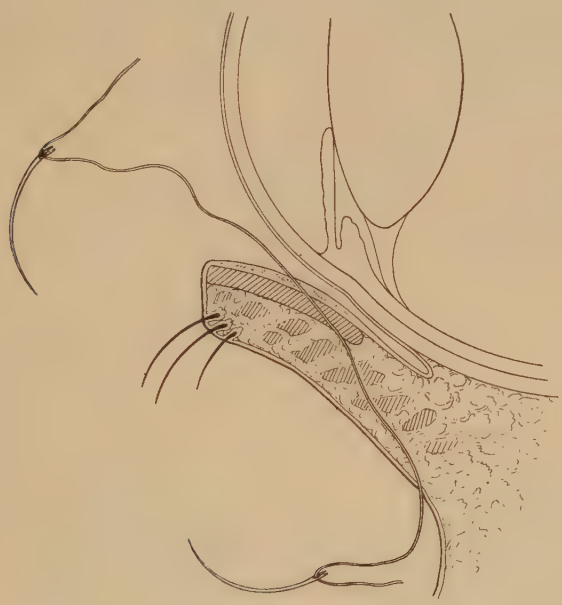

Fig. 261. — Sutures de Snellen contre l'ectropion.

Les aiguilles d'une anse pénètrent sur le point le plus saillant de la conjonctive renversée ; elles descendent sous la peau de la paupière jusqu'à ce qu'elles soient au niveau du rebord orbitaire. Là, elles sortent, et viennent à la surface de la peau, où les deux fils sont liés sur une perle ou un petit bourrelet d'ouate. L'autre anse est placée de la même manière. Au moment de la ligature, la conjonctive saillante est attirée en bas par l'anse de fil et la paupière se redresse. Il faut serrer les fils jusqu'à production d'un certain degré d'entropion, car, après l'enlèvement des fils, l'effet immédiat disparaît en partie. Les fils sont laissés en place au moins une huitaine de jours, pour donner aux brides cicatricielles le temps de se former sur leur trajet.

Il est bon, pour obtenir un résultat plus durable, d'exciser, sur la partie saillante de la conjonctive, une bande de conjonctive paral-

Fig. 262. — Sutures de Snellen contre l'ectropion.

lèle au bord palpébral. Les anses de fil se trouvent placées dans la plaie qui résulte de cette excision ou sur sa lèvre supérieure.

Tarsorraphie. — Il est quelquefois utile mais jamais indispensable de recourir à la tarsorraphie. On peut d'ailleurs la combiner aux fils de Snellen ou à l'excision d'une bande de conjonctive ectropionée.

Excision cutanée triangulaire. — Si l'ectropion est très accentué, les raies de feu et les fils en anses de Snellen peuvent être insuffisants ; il faut alors employer, avec ou sans elles, des excisions cutanées, quelquefois même conjonctivales et tarsiennes, dont le but est, à la fois, de remettre en place et de tendre la paupière.

Excision d'un lambeau triangulaire à base horizontale (fig. **263** et **264**). — Excision d'un lambeau triangulaire, dont la base horizontale part de la commissure interne. Dédoublement du

bord palpébral dans la moitié externe de la paupière, à l'aide d'un couteau introduit dans le liseré intermarginal.

Le feuillet externe, cutané, est tiré en dehors pour combler la

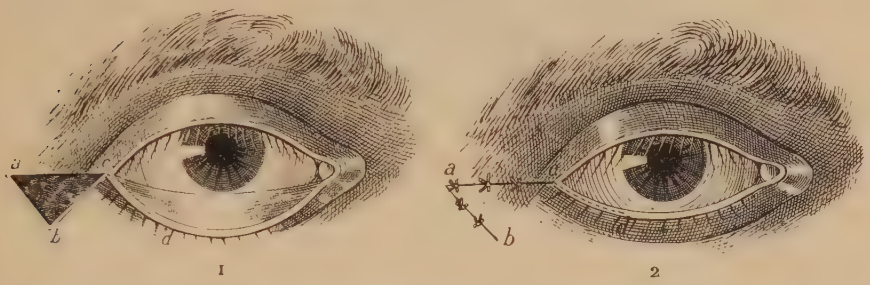

Fig. 263 et 264. — Opération de l'ectropion. Excision d'un lambeau triangulaire à base horizontale. — 1. *a b c*, excision cutanée triangulaire. La ligne pointillée (*c d*) sur le bord palpébral, indique l'incision pour le dédoublement de la paupière. — 2. Sutures tendant la peau de la paupière et amenant en *a* le point *c* de la figure 263.

surface excisée, de façon que la pointe du lambeau vienne à l'angle du triangle.

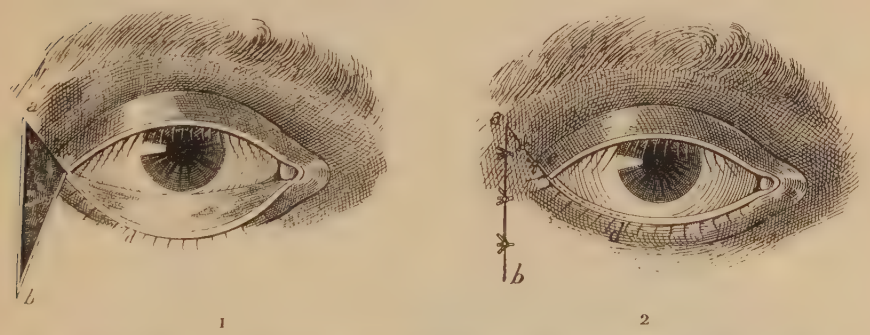

Fig. 265 et 266. — Opération de l'ectropion. Excision d'un lambeau triangulaire à base externe. — 1. *a b c*, excision cutanée. La ligne en pointillé indique l'emplacement du dédoublement du bord palpébral. — 2. Sutures sont faites suivant la ligne *a b*, pour que le point *c* de la figure 265 vienne en *a*, et, de cette façon, tende et redresse la paupière inférieure.

Excision d'un lambeau triangulaire à base externe (fig. 265 et 266). — Excision d'un lambeau triangulaire, de façon que le sommet du triangle opposé à la base se trouve à la commissure. Dédoublement du bord palpébral, comme précédemment.

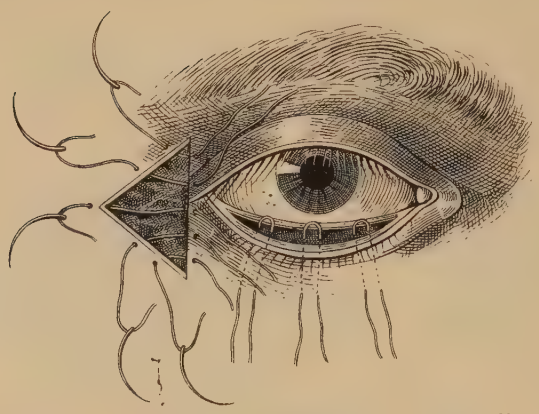

Fig. 267. — Opération de l'ectropion. 1° Excision d'une bande de conjonctive du cul-de-sac inférieur (ou excision des tissus sous-conjonctivaux). Mise en place des anses de fil ; 2° Excision cutanée triangulaire en dehors de l'angle externe. Mise en place des fils.

Le feuillet cutané est tiré en dehors et en haut sur la surface cruentée, de manière que la pointe *c* du lambeau vienne occuper l'angle *a* du triangle.

Excision d'un lambeau triangulaire à base interne (fig. 267 et 268). — Ce procédé diffère des précédents, non seulement par la disposition différente du triangle, mais encore parce que la surface cruentée n'atteint pas la commissure et qu'on ne pratique pas le dédoublement du bord libre.

Les sutures sont placées de façon que la partie moyenne de la base du triangle, qui se trouve à peu près au niveau de la commissure, vienne dans l'angle externe du triangle.

Fig. 268. — Opération de l'ectropion. Nouage des fils qui a pour résultat de remettre la paupière en place.

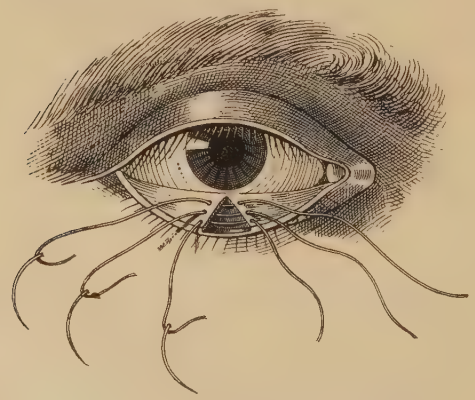

Fig. 269. — Opération de l'ectropion. Excision d'un triangle tarso-conjonctival.

Excision d'un triangle tarso-conjonctival (fig. 269). — Dédoublement au couteau de la paupière, à sa partie moyenne, au niveau et même au delà de la partie qu'on veut rétrécir.

Excision d'un triangle dont la base correspond au bord libre et dont la pointe est tournée vers le bord adhérent de la paupière. Cette excision porte sur la conjonctive et le tarse, mais laisse intacte la peau et le bord cutané de la paupière. Suture des bords de la plaie tarsienne.

Cette opération peut être utilement combinée à l'excision cutanée triangulaire. Pour cela, il suffit de dédoubler la paupière dans toute sa moitié temporale, depuis l'excision tarsienne jusqu'à l'excision cutanée.

En pratique, presque tous les ectropions paralytiques même anciens et accentués cèdent à l'excision conjonctivale combinée à l'application d'anses de fil. Il est rare qu'on soit obligé de recourir aux autres procédés. Si on doit le faire, il faut, à mon avis, adjoindre à ces derniers l'excision conjonctivale et les anses de fil.

ECTROPION CICATRICIEL

L'ectropion cicatriciel est dû au raccourcissement cicatriciel de la peau des paupières. On l'observe à des degrés très divers.

Fig. 270. — Destruction totale des téguments de la paupière supérieure par pustule charbonneuse. Ectropion cicatriciel. Le bord palpébral répond au sourcil ; on voit la conjonctive du cul-de-sac supérieur complètement ectropionnée.

Quelquefois, c'est une légère éversion du bord palpébral en un point limité ou dans toute son étendue ; d'ordinaire, le renversement du bord palpébral est complet, la conjonctive saillante forme une bande rouge tout le long et au-dessus du bord

palpébral eversé (fig. 270) ; dans quelques cas, l'ectropion est considérable, le bord palpébral est entraîné par la cicatrice fort loin vers les bords orbitaires, et une large zone rouge de conjonctive mise au jour le sépare du globe oculaire. D'ailleurs, les cicatrices qui produisent la déformation peuvent, en raison de leur siège variable, donner des formes très différentes d'ectropion.

L'ectropion cicatriciel, à l'encontre des ectropions non cicatriciels, est fixe ; la paupière est maintenue dans son déplacement par la cicatrice.

La conjonctive, en contact avec l'air, s'irrite, s'enflamme, rougit et sécrète. Le larmoiement est constant dans les ectropions de la paupière inférieure.

Dans les ectropions accentués, l'occlusion des paupières ne se fait plus ; le globe oculaire n'est plus préservé, la cornée s'altère et des ulcérations surviennent. L'ectropion cicatriciel n'est donc pas seulement une difformité, mais encore un danger pour l'œil.

Etiologie.

Cet ectropion est toujours le résultat d'une rétraction cicatricielle de la peau, ou, plus exactement, des tissus superficiels des paupières.

Ces cicatrices sont souvent la conséquence de brûlures des paupières, par flammes, liquides brûlants ou substances chimiques corrosives. Tous les traumatismes des paupières, ou des téguments périorbitaires (tranchants, projectiles, etc.) peuvent, en se cicatrisant d'une manière vicieuse, déplacer les paupières. Les ulcérations des paupières ou du voisinage (nécrose, lupus, syphilis, pustule maligne, épithélioma sclérosant, ostéites du rebord de l'orbite), peuvent, en se cicatrisant, exercer des tractions qui déplacent les paupières et les renversent. Certaines interventions chirurgicales (ablation d'épithélioma, excisions de peau mal calculées) peuvent aussi causer de l'ectropion. Enfin, on pourrait encore classer parmi les ectropions cicatriciels celui qui se produit dans certaines dermatoses du fait d'une rétraction généralisée de la peau palpébrale. On le rencontre particulièrement au cours des eczémas chroniques. Mais, il est surtout caractéristique dans une affection plus rare, la sclérodermie, quand elle se localise aux paupières.

Ces ectropions par dermatoses forment, en tout cas, un groupe particulier dans les ectropions cicatriciels.

Le mécanisme de l'ectropion cicatriciel est en somme fort simple, il résulte de la rétraction de la peau et des plans superficiels des paupières comme l'entropion cicatriciel résulte de la rétraction de leurs plans profonds (conjonctive et tarse).

Traitement.

Dans certains cas peu fréquents, l'ectropion est dû à une cicatrice adhérente petite et localisée, vers laquelle la peau, saine et ample, se trouve attirée. On se rend aisément compte qu'en supprimant le point d'attache cicatriciel, la peau va se trouver libre et reprendre sa position normale. Dans ces conditions, il suffit, en effet, d'enlever complètement la cicatrice (peau et couches profondes) et de libérer largement les téguments voisins, pour voir le bord palpébral reprendre sa place. La plaie est fermée par des sutures. Il faut veiller à ce que ces sutures soient faites de façon à n'exercer aucune traction nuisible sur la peau et le bord palpébral. Il faut faire en sorte que les bords de la plaie soient réunis suivant une ligne verticale et non transversale. On y arrive facilement à l'aide d'une rectification des bords de la plaie et d'incisions qui en facilitent le glissement et l'adaptation.

Presque toujours, la peau manque, est insuffisante ; il faut la remplacer par de la peau prise ailleurs ; l'autoplastie ou blépharoplastie devient indispensable.

Les principes de la blépharoplastie sont toujours les mêmes. Dans un premier temps, on remet le bord palpébral en place et on l'y maintient par une blépharoraphie. Incision parallèle au bord palpébral (à 5 mm. de ce bord si on peut, plus près si on ne peut faire autrement) ; dissection de ce bord pour le libérer et le mobiliser ; puis, tarsoraphie après avivement des bords palpébraux.

Quand la tarsoraphie est faite, il reste, au-dessous du bord palpébral, une *surface cruentée d'étendue variable qu'il faut combler avec de la peau empruntée ailleurs.* Pour ce second temps ou blépharoplastie proprement dite, la peau est en général empruntée aux régions faciales voisines (tempe, joue, etc.), sur lesquelles on prélève un lambeau pédiculé. Mais, si c'est là le procédé habi-

tuel, ce n'est pas le seul. La peau qui doit combler la brèche peut venir d'ailleurs comme je l'indiquerai tout à l'heure.

Quelle que soit la méthode employée pour le transport de la peau sur la surface cruentée, il est utile, quand on le peut, de préparer l'autoplastie proprement dite par la tarsoraphie. Celle-ci n'a pas seulement l'avantage de bien étaler la brèche et de montrer ainsi toute l'étendue de la surface à combler ; elle a pour autre but de faciliter l'étalement du lambeau et d'empêcher dans la suite sa rétraction.

Les paupières ne doivent être libérées que longtemps, plusieurs semaines ou même quelques mois, après l'opération.

Méthode à lambeau pédiculé adhérent, pris dans le voisinage.

(fig. 271 et suivantes).

Le lambeau est pris dans le voisinage des paupières : à la tempe, au front, à la joue, au nez. Son pédicule se trouve sur le bord de la surface cruentée. Le lambeau, dont la forme est en général celle d'une languette, doit avoir une configuration et des dimensions en rapport avec la surface à combler. Mais, en le taillant, il faut tenir compte de sa rétraction immédiate et de sa rétraction secondaire. On doit, en conséquence, prélever largement un lambeau plus grand que la surface à recouvrir.

Il faut aussi prêter une grande attention au pédicule qui assure la nutrition du lambeau. Il doit être large et subir le moins de torsion possible.

Il importe aussi, dans la taille du lambeau, de ne pas le prélever trop mince, au risque d'entraver sa bonne nutrition.

Quand le lambeau est taillé et mobilisé, on le fixe sur la plaie à l'aide de points de suture. Les fils peu serrés seront passés près des bords du lambeau de façon à étrangler le moins possible de tissu.

La plaie qui occupe la zone de prélèvement est fermée par simple suture de ses lèvres. Il faut choisir avec soin l'emplacement où est fait ce prélèvement, et lui donner une direction telle qu'au moment de la fermeture de la plaie, les sutures n'exercent aucune traction de haut en bas sur la paupière qui vient d'être réparée. Les prélèvements doivent se faire autant que possible dans le sens vertical.

La manière de procéder pour prélever un lambeau pédiculé est variable comme les lésions déformantes des paupières.

Je considère que le seul moyen de faire comprendre la réparation des paupières, c'est de présenter des dessins schématiques et, en même temps, des documents photographiques. On ne risque pas, avec ces derniers, de conseiller des opérations impraticables.

Aussi, pour remplacer des descriptions longues et difficiles à suivre, je me suis contenté de représenter une série de lésions palpébrales, avec la façon dont je les ai réparées. Le lecteur y trouvera, en un instant, les indications pour traiter tous les cas qui peuvent se présenter dans sa pratique (V. fig. **271** à fig. **329**).



Fig. 271 et 272. — Autoplastie de la paupière inférieure à lambeau pédiculé jugal. Taille et mise en place du lambeau.

Fig. 273 et 274. — Autoplastie de la paupière inférieure à lambeau pédiculé temporal. Taille et mise en place du lambeau.



Fig. 275 et 276. — Autoplastie de la paupière supérieure à lambeau pédiculé jugal. Taille et mise en place du lambeau.

Fig. 277 et 278. — Autoplastie de la paupière supérieure à lambeau pédiculé temporal. Taille et mise en place du lambeau.

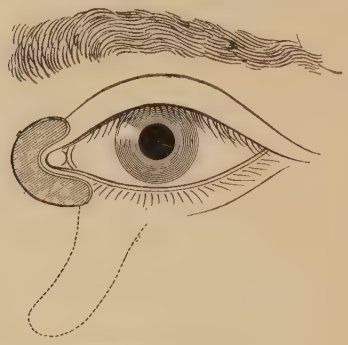

Fig. 279. — Destruction de l'angle interne des paupières. La ligne en pointillé indique l'emplacement où sera pris le lambeau jugal qui doit venir combler la brèche de l'angle interne.

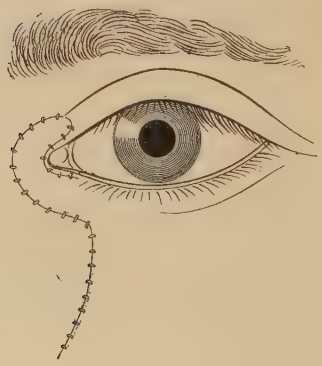

Fig. 280. — Le lambeau jugal est venu combler la perte de substance de l'angle interne, où il est fixé par des points de suture. Les lèvres de la brèche où vient d'être prélevé le lambeau sont rapprochées et suturées.

Fig. 288. — Réfection de la paupière inférieure à l'aide d'un lambeau temporal pédiculé. L'opérateur place le lambeau sur la brèche (2e temps).

Fig. 287. — Réfection de la paupière supérieure à l'aide d'un lambeau temporal pédiculé. L'opérateur a remis le bord palpébral en place ; il est en train de tailler le lambeau temporal destiné à combler la brèche palpébrale (1er temps).

Photographies autochromes instantanées.

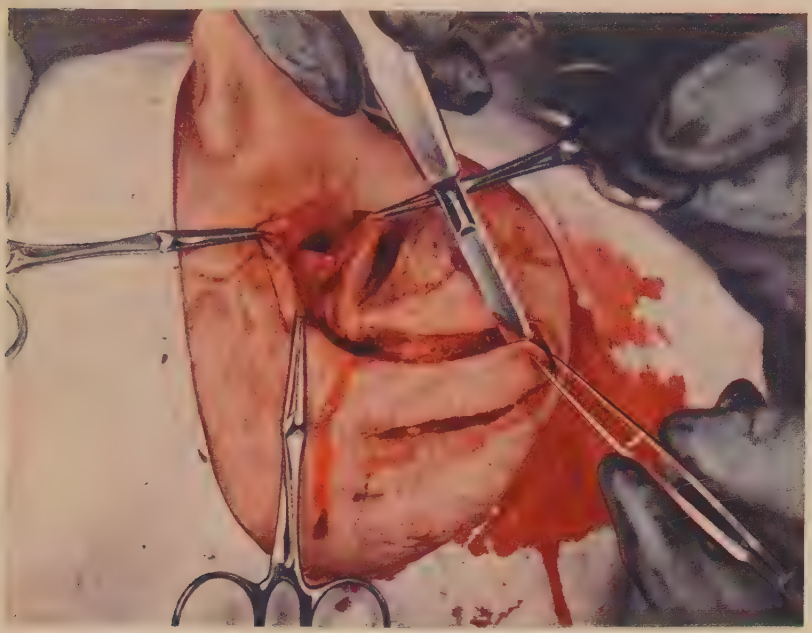

Fig. 289. — Réfection de la paupière inférieure à l'aide d'un lambeau pédiculé temporal. L'opérateur, ayant remis le bord palpébral en place, taille le lambeau temporal destiné à combler la brèche palpébrale.

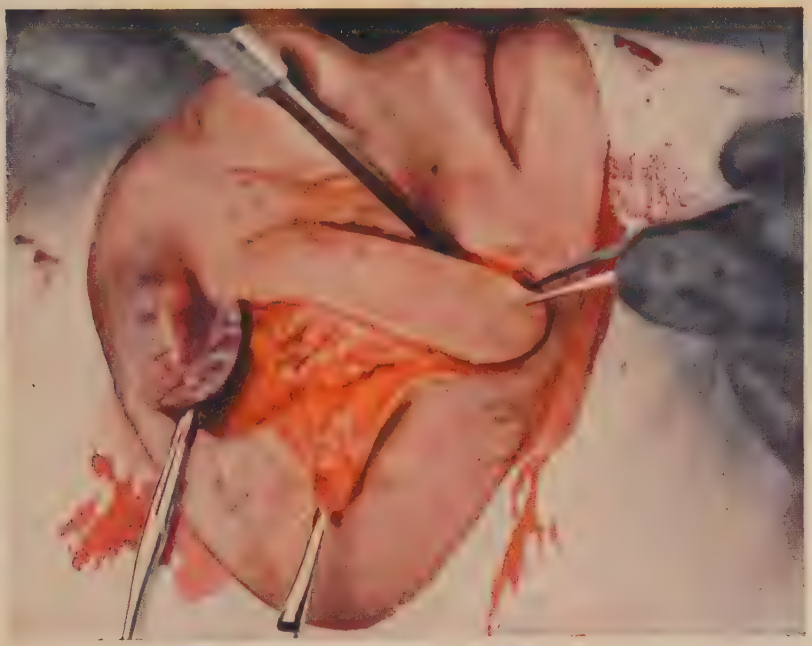

Fig. 290. — Réfection de la paupière inférieure et de l'angle externe à l'aide d'un vaste lambeau jugal pédiculé. L'opérateur, ayant remis en place ce qui reste de la cavité, est en train de tailler le lambeau jugal qui doit combler la brèche palpébrale.

Photographies autochromes instantanées.

Fig. 291. — Réfection de l'angle externe et de la partie externe de la paupière inférieure à l'aide d'un lambeau pédiculé jugal. L'opérateur est en train de tailler le lambeau qui va combler la brèche résultant de la mise en place des paupières.

Fig. 292. — Réfection de l'angle interne des paupières et de la paupière inférieure. L'opérateur est en train de tailler un large lambeau jugal destiné à combler la brèche.

Photographies autochromes instantanées.

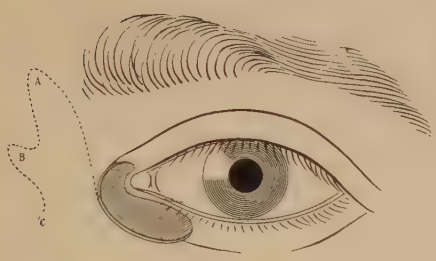

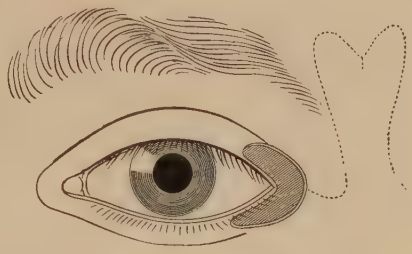

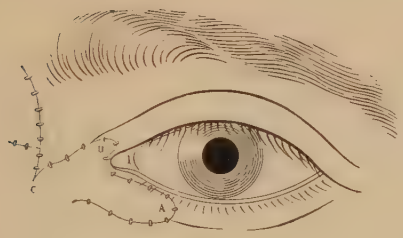

Fig. 281 et 282. — Réfection de l'angle interne avec un lambeau naso-frontal bifide A et B. Taille et mise en place du lambeau.

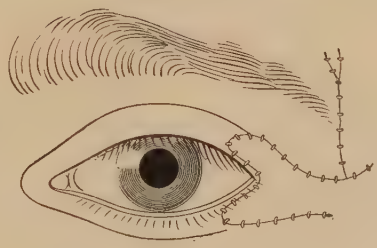

Fig. 283 et 284. — Réfection de l'angle externe des paupières avec un lambeau autoplastique pédiculé bifide. Taille et mise en place du lambeau.

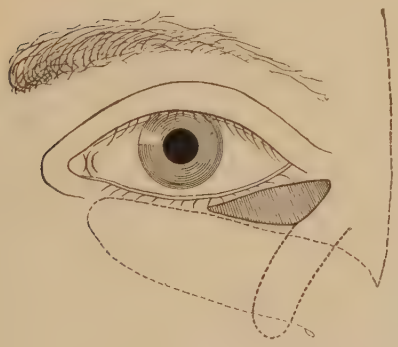

Fig. 285. — Autoplastie : Nouveau prélèvement d'un lambeau dans le pédicule d'un premier lambeau (taille du lambeau).

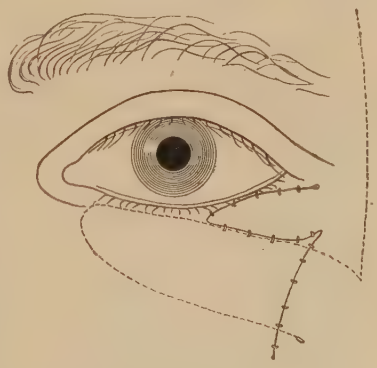

Fig. 286. — Autoplastie : Nouveau prélèvement d'un lambeau dans le pédicule d'un premier lambeau (lambeau mis en place).



Fig. 293 (Char). — Destruction de la partie moyenne de la paupière supérieure. Réfection à l'aide d'un lambeau jugal pédiculé. Le pédicule n'a pas encore été excisé (V. fig. 294 et 295).

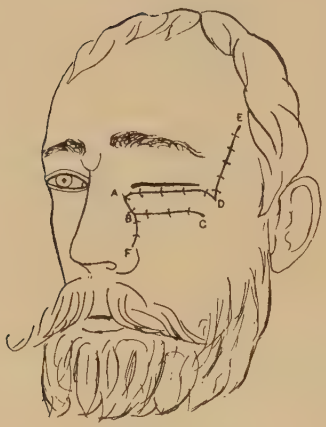

Fig. 296 (Roux). — Destruction de la paupière inférieure et du globe oculaire. Réfection à l'aide d'un lambeau temporal pédiculé. A, B, C, D, le lambeau, pris à la tempe, est mis en place et forme la paupière inférieure. D, E, la brèche temporale à l'emplacement du lambeau prélevé a été fermée et suturée. C, D, pédicule du lambeau (V. fig. 297 à 299). Dans la figure 298, prise 5 jours après l'opération, les fils sont encore en place. Dans la figure 299, la paupière est refaite et un œil artificiel occupe l'orbite. Une cicatrice oculo-nasale a été enlevée.

Fig. 300 (Rion). — Destruction de l'œil de la paupière inférieure et du bord palpébral. Réfection à l'aide d'un lambeau jugal pédiculé (V. fig. 301 et 302). La cavité orbitaire est occupée par un œil artificiel.

Fig. 294 et 295 (Char). — Photographies se rapportant à la fig. 293.

Fig. 297, 298 et 292. — Photographies se rapportant à la fig. 296.

Fig. 301 et 302. — Photographies se rapportant à la fig. 400.

Fig. 303 (Port). — Destruction de l'œil et de la paupière inférieure. Réfection à l'aide d'un vaste lambeau temporal pédiculé. Sur les photographies on voit : la destruction de la paupière et de l'œil (fig. 304) ; le lambeau temporal mis en place (4e jour), encore muni de ses fils (fig. 305); le lambeau cicatrisé et la paupière refaite (fig. 306). Le pédicule du lambeau non encore retouché reste disgracieux.



Fig. 307 (Ver) — Destruction de l'œil, de la partie interne de la paupière inférieure et du bord palpébral correspondant. Réfection à l'aide d'un vaste lambeau jugal pédiculé. Les photographies montrent la destruction palpébrale (fig. 308) et la réparation faite avec l'œil artificiel en place (fig. 309).

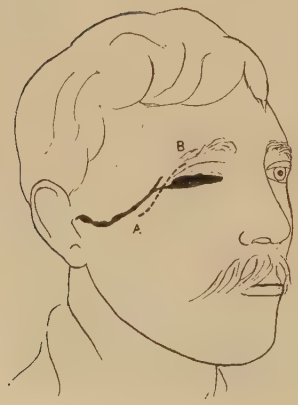

Fig. 310 et 311 (Desp.). — Réfection de l'angle externe à l'aide d'un lambeau jugal pédiculé. A, B, incision libératrice de l'angle externe. Brèche à combler (en grisé) ; lambeau jugal (en pointillé). Les photographies montrent la lésion palpébrale (fig. 312) et le lambeau mis en place (4e jour), encore muni de ses fils.

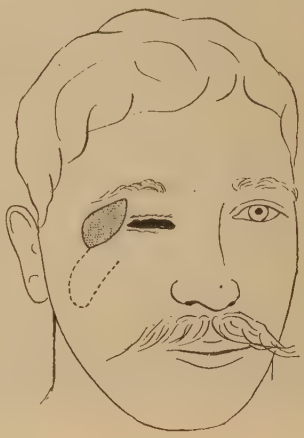

Fig. 304, 305 et 306 (Port). — Photographies se rapportant à la fig. 303.

Fig. 308 et 309 (Ver.). — Photographies se rapportant à la fig. 307.

Fig. 312 et 313 (Desp.). — Photographies se rapportant aux fig. 310 et 311.

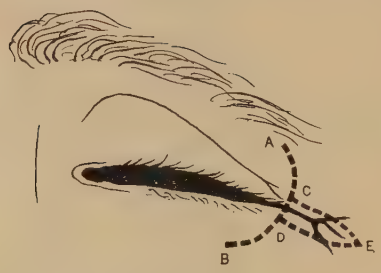

Fig. 314 (Jean). — Réfection de l'angle externe et du rebord orbitaire externe. En pointillé (A, B et C, E, D), incision pour libérer les tissus adhérents au bord orbitaire et enlever le tissu cicatriciel inutilisable (V. fig. 317 à 319).

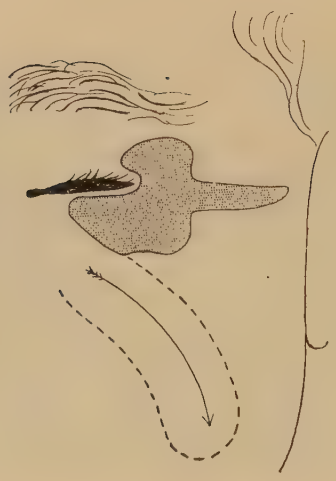

Fig. 315 (Jean). — Réfection de l'angle externe et du rebord orbitaire externe. On voit, en grisé, une perte de substance large et profonde à combler avec un épais lambeau jugal (en pointillé). La partie externe de ce qui reste de la cavité conjonctivale se trouve remise en place (V. fig. 317 à 319).

Fig. 316 (Jean). — Réfection de l'angle externe et du rebord orbitaire externe. Le lambeau jugal, contourné et plissé, comble la brèche. La flèche indique la façon dont il a été disposé. Les plis du lambeau seront ensuite enlevés, de façon à former une surface régulière (V. fig. 317 à 319).



Fig. 317, 318 et 319 (Jean). – Réfection de l'angle externe et du rebord orbitaire externe avec un lambeau jugal volumineux doublé d'une couche graisseuse épaisse Etat de l'œil avant l'opération (fig 317). Le lambeau contourné bourre la perte de substance (fig. 318). Résultat après retouche du lambeau (fig. 319) (V. les schémas des fig 314 à 316).

Fig. 320 et 321 (Lem...). – Destruction de l'œil et de la paupière inférieure. Cicatrice faciale. Réparation à l'aide de deux lambeaux pédiculés, l'un temporal, l'autre nasal (V. le schéma de la figure 322).

Fig. 322 (Lem...). – Réfection de la paupière inférieure à l'aide de deux lambeaux, l'un temporal, l'autre nasal. — A, D, emplacement où fut pris le lambeau temporal; A, B, F, lambeau temporal mis en place; I, H, brèche restant à combler avec le lambeau nasal I, L, N, pour que l'angle interne de l'œil soit relevé et placé horizontalement (V. fig. 320 et 321).

Fig. 323 et 324 (Victor). — Destruction de l'œil et de la paupière inférieure. Réfection totale de la paupièr à l'aide de deux lambeaux, l'un temporal, l'autre jugal. C'est le lambeau temporal qui à fourni matière à l réfection totale de la paupière inférieure (versant antérieur et postérieur) (V. schémas fig. 326 à 329).

Fig. 325 (Victor). — Détail de la fig. 324.

Fig. 326 (Victor). — Incision libératrice pour remon ter la cavité orbitaire abaissée (V. fig. 323 à 325

Fig. 327 (Victor). — On voit la brèche à combler, et, en pointillé, le tracé des deux lambeaux temporal et jugal.

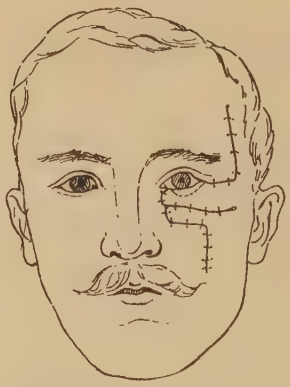

Fig. 328 (Victor). — Les deux lambeaux ont été mis en place.

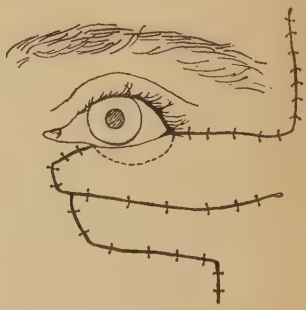

Fig. 329 (Victor) – Lambeaux mis en place.

Méthode à lambeau pédiculé pris dans une autre région que la face (Méthode italienne). — La peau n'est plus empruntée au voisinage de la brèche, et le pédicule ne se trouve plus sur les bords de la plaie. Le lambeau pédiculé est en général emprunté à la face interne du bras. A l'aide d'un appareil, le bras est placé de façon que le lambeau vienne s'appliquer sur la paupière. Au bout de 6 à 7 jours on sectionne le pédicule.

Le lambeau peut également être prélevé au cou (procédé de Snydaker). L'extrémité du lambeau est appliquée sur la paupière. Le pédicule, libre, va de la partie supérieure du cou à la paupière, en formant le pont par-dessus la joue. On le sectionne au bout d'une semaine.

Ces procédés conviennent aux larges pertes de substance.

Méthode par lambeau isolé non pédiculé. Greffes. — L'autoplastie à pédicule est la meilleure méthode à employer, parce que la vitalité du lambeau est assurée et que les rétractions consécutives sont modérées ou nulles. Mais, la pédiculisation n'est pas toujours possible ; dans certains cas, on se trouve dans l'obligation de combler la plaie à l'aide de lambeaux isolés. Ces autoplasties sont appelées greffes.

La greffe cutanée se fait en général avec un lambeau de peau entière, prise dans toute son épaisseur, et suffisamment ample pour recouvrir toute la surface cruentée. Ce lambeau est fixé aux bords de la plaie par quelques points de suture.

Ces lambeaux n'ont jamais la vitalité des lambeaux pédiculés, et les insuccès, exceptionnels dans l'autoplastie pédiculée, sont au contraire fréquents, sinon en règle, dans l'autoplastie sans pédicule.

La rétraction du lambeau est d'ailleurs accentuée, il faut en tenir compte quand on en fait le prélèvement. Le lambeau prélevé doit être au moins deux fois plus grand que la plaie à combler. Le prélèvement s'opère dans une région où la peau est fine, en général à la face interne du bras.

Dans quelques cas, au lieu de mettre un lambeau qui couvre toute la plaie, on applique sur celle ci de petits lambeaux de peau que l'on dispose les uns à côté des autres. Ces petits lambeaux comprennent seulement les couches superficielles de la peau, l'épiderme et les sommets papillaires (greffes épidermiques) ; ou bien ils sont constitués par la peau entière, épiderme et derme (greffes dermiques).

Il faut cependant avoir soin, dans les greffes dermiques, de bien débarrasser les lambeaux de la couche graisseuse profonde. Ces lambeaux, placés à côté les uns des autres comme une mosaïque, sont maintenus en place par un pansement légèrement compressif.

Les greffes non pédiculées conviennent aux petites pertes de substance, et aux plaies larges quand on ne peut trouver autour de la perte de substance l'étoffe nécessaire pour la recouvrir.

Méthode sans emprunt, par mobilisation et glissement de la peau du voisinage (fig. 330 à 337). — Quand la perte de substance n'est pas considérable et qu'elle siège dans une région où la peau du

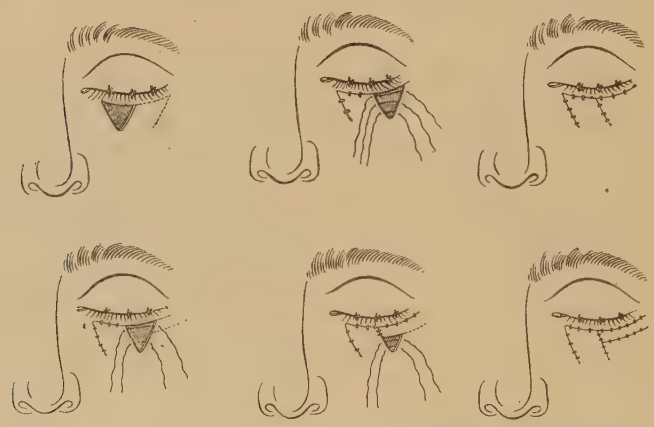

Fig. 330. — Réparation des paupières à l'aide d'autoplasties par glissement.

voisinage est ample, mobile, capable de suffire au recouvrement de la plaie, on peut se contenter, après l'avoir libérée, de faire glisser cette peau de voisinage à la surface de la brèche.

S'il existe un peu de traction, on facilite le glissement à l'aide de certaines incisions libératrices. Il n'y a pas de règles fixes sur la manière de procéder. Cela dépend des cas particuliers et requiert, comme toutes les autoplasties d'ailleurs, une certaine ingéniosité et quelque pratique de la part de l'opérateur.

Les figures 330 à 337 montrent la variété des procédés qui peuvent être mis en action pour réparer par glissement les déformations palpébrales.

Toutefois, il ne faut pas s'illusionner sur les résultats qui peuvent

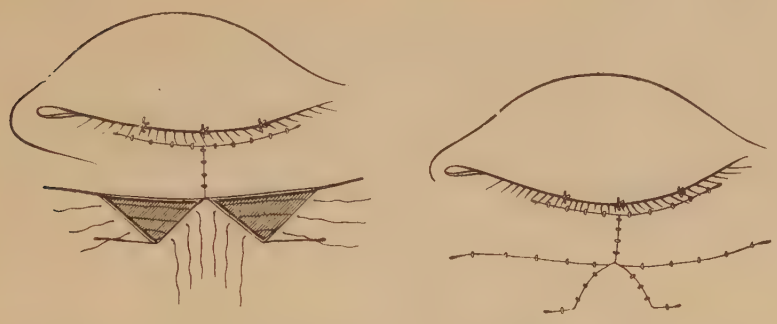

Fig. 331 et 332. — Réparation d'une paupière inférieure en ectropion, à l'aide d'autoplasties par glissement.

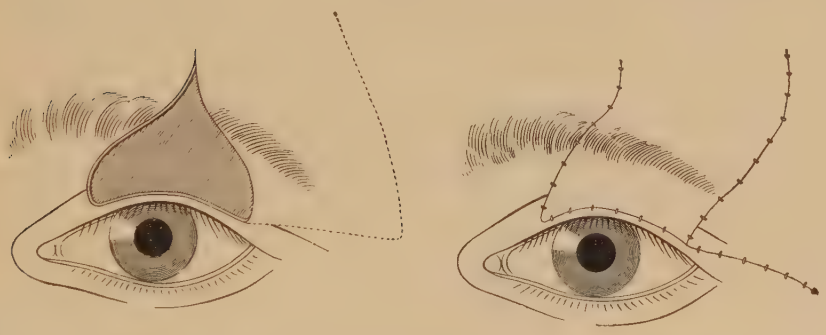

Fig. 333 et 334. — Réfection de la paupière supérieure. Autoplastie par glissement. Taille et mise en place du lambeau.

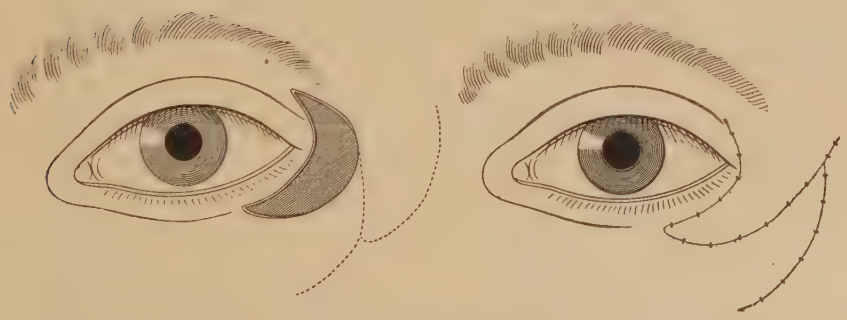

Fig. 335 et 336. — Réfection de l'angle externe avec une autoplastie par glissement. Taille et mise en place des lambeaux.

être obtenus par glissement ; ils ne donnent rien quand l'étoffe cutanée n'est pas largement suffisante.

Tout ce qui vient d'être dit sur la manière de pratiquer les blépharoplasties, s'applique aux cas les plus usuels et les plus simples d'ectropion cicatriciel, quand le bord palpébral est conservé en totalité ou en partie, quand les destructions, peu étendues,

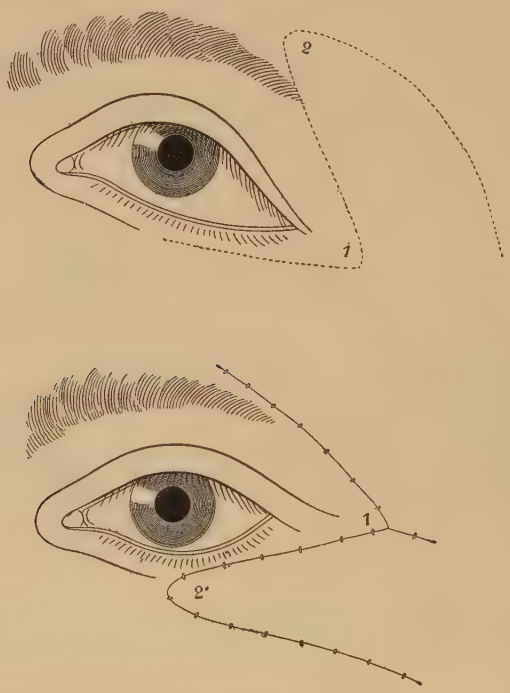

Fig. 337. — Relèvement de l'angle externe. Autoplastie par échange de lambeaux. Le lambeau 1, qui supporte l'angle externe, est libéré de ses adhérences et porté en haut, tandis que le lambeau 2 (temporal) vient occuper la place libre qu'il laisse en bas.

n'intéressent ni la face, ni l'orbite, ni le cul-de-sac conjonctival.

Dans les grands délabrements de la région oculo-faciale, il faut procéder à des restaurations plus grandes et plus compliquées, dont la technique est souvent différente de celle qui vient d'être indiquée.

Bien que cette restauration oculo-faciale soit et doive rester dans le domaine de l'ophtalmologie, je ne puis, dans ce simple traité, m'étendre sur elle autant qu'il serait nécessaire.

TRAITEMENT DES CICATRICES

Les cicatrices saillantes, déprimantes ou déformantes sont, par elles-mêmes, une cause de défiguration ; il suffit souvent de les faire disparaître pour rendre à la région son aspect habituel.

A l'encontre de l'opinion générale, j'estime qu'il ne faut pas « enlever » les cicatrices, mais seulement les « cacher ». L'ablation totale ne convient qu'aux cicatrices superficielles et saillantes, les plus rares d'ailleurs et les moins défigurantes ; elle constitue une mauvaise méthode pour les cicatrices profondes, déprimées, adhérentes à l'os.

L'enlèvement total d'une cicatrice adhérente expose à de sérieuses complications.

En effet, pour enlever une cicatrice adhérente, il faut aller jusqu'à l'os, racler avec le couteau une région osseuse qui fut longtemps le siège de suppurations et de fistules. Cela suffit souvent pour réveiller, avec une acuité nouvelle, des infections endormies.

Très souvent, d'autre part, la cicatrice ferme une brèche osseuse qui établissait une communication avec les cavités faciales ou la cavité crânienne ; il est inutile et dangereux de rétablir une communication avec ces cavités.

Après un long travail de réparation cicatricielle, les orifices de communication avec le cerveau ou les sinus se sont fermés et solidement oblitérés. Pourquoi les déboucher inutilement ?

Il faut avoir plus de respect pour les cicatrices adhérentes, qui sont un mode de guérison naturelle. Nous sommes en droit de les masquer lorsqu'elles produisent une défiguration, mais c'est toujours une faute et un danger de les enlever en totalité.

Si encore, l'ablation totale de ces cicatrices présentait un avantage esthétique, on pourrait, peut-être, courir le risque d'une infection nouvelle ou d'une communication dangereuse. Mais, c'est le contraire qui est la vérité ; même au point de vue esthétique (le but qu'on se propose), il y a inconvénient à pratiquer l'ablation totale et avantage à conserver le plus possible de tissu cicatriciel.

Il sera facile de le comprendre par la simple description du procédé que j'emploie pour le traitement des cicatrices déformantes profondes et adhérentes aux os.

a) Tout autour de la zone cicatricielle, au delà de ses limites, en plein tissu sain, on fait une incision profonde (fig. 338 à 342).

b) Ensuite, on enlève la couche superficielle épidermisée qui recouvre la surface de l'îlot cicatriciel limité par l'incision. Mais,

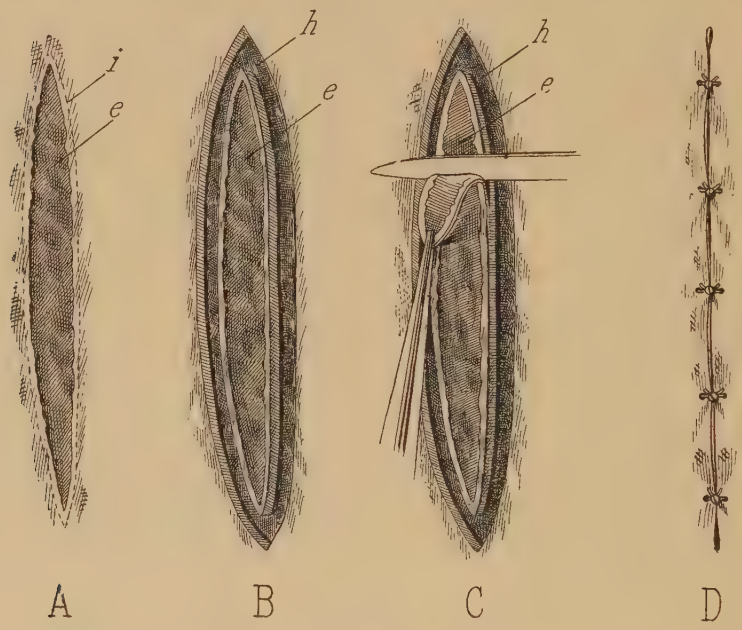

Fig. 338. — Opération des cicatrices adhérentes. A, incision *(i)* autour de la cicatrice *(e)* ; B, un îlot cicatriciel *e* se trouve isolé des tissus sains par un sillon profond créé par la libération des lèvres externes de l'incision ; C, la lame d'un couteau enlève l'épiderme qui recouvre l'îlot cicatriciel ; D, les téguments sains ont été ramenés en avant de l'îlot cicatriciel et suturés (Voir les coupes correspondantes A′ B′ C′ D′ de la figure 339).

on a soin de n'enlever que la couche épidermique, toute superficielle, en laissant en place la masse cicatricielle sous-jacente.

c) Enfin, on mobilise largement les lèvres saines de la brèche et on les ramène, pourvues d'une épaisse couche adipeuse, en avant de la masse cicatricielle, où elles sont suturées.

Cette méthode a pour avantage esthétique d'éviter la dépression disgracieuse qui occupe, dans l'ablation totale, l'emplacement du tissu cicatriciel. La masse cicatricielle laissée en place, com-

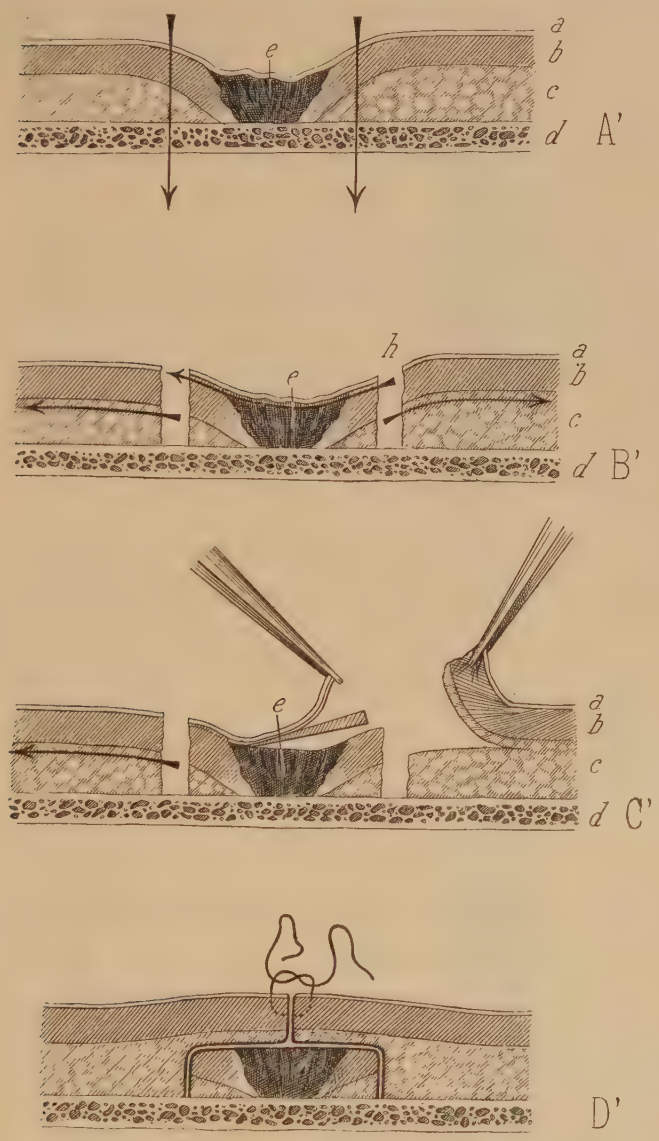

Fig. 339 à 342. — Opération des cicatrices adhérentes. Coupes correspondant aux A, B, C, D, de la figure 338 ; *a*, épiderme ; *b*, derme ; *c*, tissu cellulaire ; *d*, os ; *e*, masse cicatricielle ; A', les flèches indiquent l'endroit où se fait l'incision. B', la flèche médiane indique l'endroit où se fait l'incision de désépidermisation ; les flèches latérales donnent l'emplacement des incisions pour libérer les tissus sains qui entourent la cicatrice ; C', au centre, le couteau est en train de désépidermiser la cicatrice. Latéralement (à droite) les tissus sains ont été libérés ; D', les tissus sains libérés ont été ramenés en avant de l'îlot cicatriciel et suturés.

ble le fond de cette dépression ; les lèvres cutanées, épaisses et saines, qui viennent recouvrir la cicatrice achèvent le nivellement

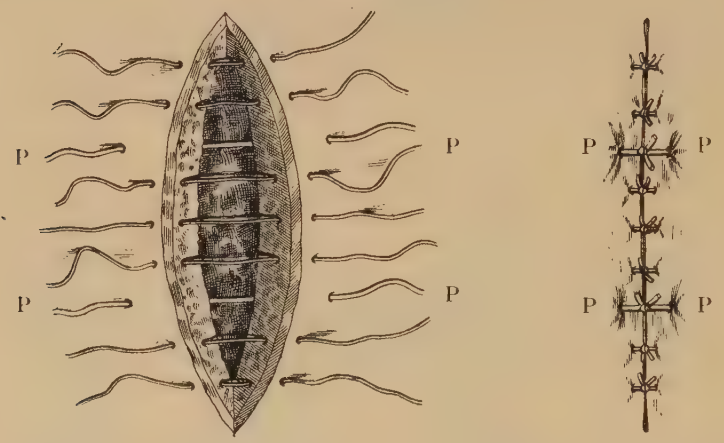

Fig. 343 et 344. — Sutures cutanées. Mise en place des fils. PP, fils profonds (fils de rapprochement). Les autres sont des fils superficiels.

de la région. Il est inutile, en procédant ainsi, de recourir plus tard à des matelassages secondaires.

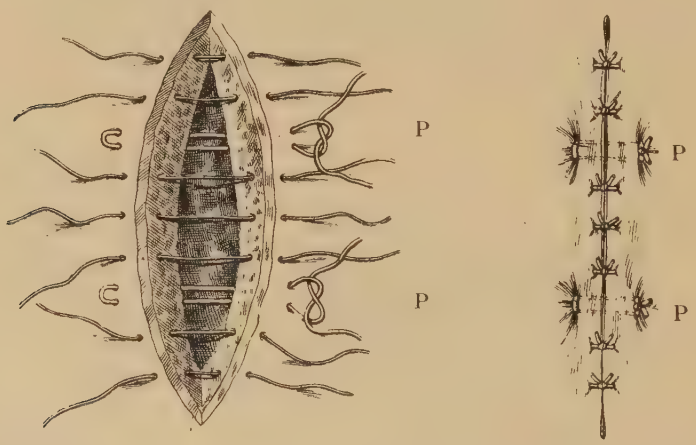

Fig. 345 et 346. — Sutures cutanées. Mise en place des fils. PP, fils profonds en U (fils de rapprochement). Les autres sont des fils superficiels.

La technique que je préconise a donc un triple avantage : *a*) elle comble les dépressions cicatricielles ; *b*) elle évite le réveil

d'infections anciennes ; *c*) elle maintient fermées les ouvertures crâniennes et sinusiennes.

Pour obtenir un beau résultat esthétique, il importe de pratiquer avec soin le dernier temps de l'intervention : la suture.

Les sutures (soie, fil, crin) sont faites d'une façon différente

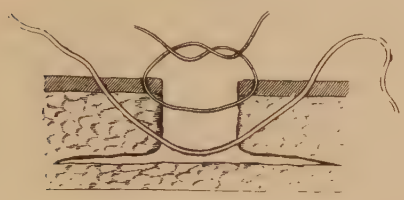

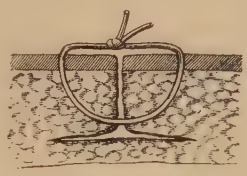

Fig. 347 et 348. — Sutures cutanées, fils profonds (fils de rapprochement) et fils superficiels.

suivant les régions de la face et suivant les difficultés de l'affrontement des bords de la plaie. Toutefois, on peut indiquer quelques principes convenant à tous les cas (fig. **343** à **349**).

D'une manière générale, on confie à quelques fils solides le soin de *rapprocher et de maintenir* en contact les lèvres souvent très écartées de la plaie (fils de rapprochement, fils de maintien).

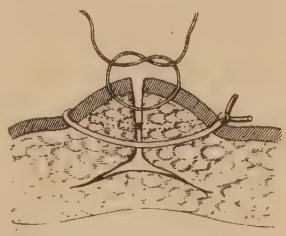

Fig. 349. — Sutures cutanées. Les fils profonds en U et les fils superficiels sont noués.

Quand celles-ci sont en place, on fait, au fil fin et avec des points nombreux, un *affrontement superficiel* exact, de façon à obtenir une cicatrice petite, régulière, et peu visible (fils d'affrontement).

Les bords de la plaie ont souvent une tendance à s'enrouler en dedans, ce qui gêne l'affrontement exact et peut produire un sillon linéaire persistant à l'emplacement de la cicatrice. Trois ou quatre gros fils en U, mis à longs intervalles sur la ligne d'incision et à quelque distance du bord libre, redressent les lèvres de la plaie et tendent à les éverser (fils d'éversion). Ils permettent ainsi l'application correcte des petits fils d'affrontement. Ces fils en U ne doivent pas être maintenus longtemps. J'ai même pour habitude de les couper à la fin de l'opération, dès que les sutures superficielles sont terminées (fig. **349**).

Les fils superficiels seront modérément serrés pour éviter de couper la peau. Des fils nombreux et noués lâchement valent mieux que des fils rares et serrés à fond.

Ces notions sur la manière de placer les fils ont leur importance dans toutes les interventions faciales, mais plus encore dans les autoplasties dont je parlerai tout à l'heure.

Matelassage à la graisse. — On éprouve quelquefois des difficultés pour faire disparaître entièrement certaines cicatrices déprimées, adhérentes aux parties profondes. Une dépression persiste, même après guérison, dans l'emplacement occupé par la cicatrice.

La conservation de la masse cicatricielle désépidermisée permet déjà d'éviter ou d'atténuer cette dépression (V. p. 585).

C'est dans le même but qu'on mobilise largement les téguments entiers munis de leur couche graisseuse. Quand cela est possible, la mobilisation est faite d'une manière inégale, pour que la suture ne se retrouve pas exactement à l'emplacement de la cicatrice, et que la dépression soit recouverte et comblée par le tissu cellulaire sain d'une des lèvres de la plaie.

Quand on opère dans une région pourvue d'une épaisse couche de tissu cellulaire (joue, menton), on peut, séance tenante, faire aux téguments voisins un emprunt de tissu graisseux. En pleine masse cellulaire, on taille un lambeau graisseux largement pédiculé ; on le mobilise et on l'amène dans le fond de la plaie, à l'emplacement même de la cicatrice. Il forme là, un matelas graisseux, que maintiennent solidement des sutures au catgut ou des anses de fil bien placées.

Si le matelassage immédiat n'est pas possible, il peut être fait plus tard à l'aide d'un greffon graisseux non pédiculé, habituellement dénommé « greffe graisseuse ».

Les greffes graisseuses donnent de très bons résultats, mais il faut, pour qu'elles réussissent, une technique rigoureuse et un peu spéciale.

Au début, dans une même séance, j'enlevais la cicatrice au niveau du creux à combler, je pratiquais l'autoplastie (glissement ou lambeau pédiculé), et je faisais la greffe graisseuse ; la suture se faisait donc en avant de la masse graisseuse qui comblait la dépression. Cette manière de procéder avait quelques inconvénients, assez sérieux pour que maintenant je conseille de

pratiquer l'opération en deux temps : la restauration autoplastique d'abord, la greffe graisseuse ensuite.

Les inconvénients de l'autoplastie et greffe simultanées sont les suivants :

a) Le greffon qui est maintenu sous pression au-dessous des téguments, tend à écarter les points de suture et à s'échapper au dehors dans les intervalles ; il gêne ainsi la bonne coaptation et la cicatrisation régulière des plaies.

b) Cette tendance du greffon à écarter les lèvres de la plaie, à pénétrer dans les interstices entre les points de suture, le met, par places, en contact avec l'extérieur et peut faciliter son infection. Cela doit être rare, car je ne l'ai jamais constaté ; cependant, il faut en tenir compte, surtout si l'intervention, les sutures, les pansements, ne sont pas faits avec une asepsie parfaite.

c) D'autre part, le greffon graisseux, pendant les jours qui suivent l'intervention, ne garde pas la consistance qu'il présente au moment de son prélèvement ; il subit une transformation partielle, la graisse se liquéfie en partie et donne un liquide huileux qui s'échappe par les fissures du tégument. Ce liquide huileux s'accumule dans les parties déclives de la région opérée, filtre dans les interstices entre les points, gêne leur cicatrisation, et forme là de petites croûtelles jaunâtres aseptiques qui persistent longtemps. Non seulement les suites de l'intervention s'en trouvent prolongées, mais le greffon perd, de ce fait, une partie de son volume. Et la faute en est aux sutures, aux interstices entre les sutures, surtout à celles qui occupent les parties déclives de la région opérée.

L'idéal, pour faire une bonne greffe graisseuse, serait d'introduire la greffe par un orifice extrêmement petit, situé à distance de la zone à matelasser, de façon que cet orifice ne reste pas en contact avec la masse graisseuse.

Il est facile d'atteindre ce résultat, à condition de procéder en deux temps et de la manière que je vais indiquer. Pour faciliter la description je vais prendre un cas habituel, cela vaut mieux que de donner une description générale des greffes.

Il s'agit d'un sujet ayant eu toute la partie supéro-interne du rebord orbitaire enlevée par un éclat d'obus avec destruction du sinus frontal. Il en résulte une dépression cicatricielle profonde et laide, avec déformation de la paupière supérieure (fig. 350 et 351). La restauration est entreprise en deux temps.

I. Dans un premier temps, la cicatrice est enlevée, et la peau manquante est remplacée par des téguments sains, qui viennent combler la brèche, mais laissent persister une dépression frontale.

II. Quinze jours ou trois semaines après, quand tout est bien cicatrisé et tranquille, on entreprend la seconde intervention ; elle consiste dans l'introduction, sous la peau préalablement décollée, d'une masse graisseuse prélevée à la fesse. Voici d'ailleurs le détail de l'intervention.

Fig. 350 et 351. — Greffe graisseuse pour une cicatrice adhérente à l'arcade sourcillière. A, B, ligne d'incision pour introduire la graisse. Après la greffe graisseuse, la paupière a repris sa position normale.

1° Incision de la peau au delà de la région à matelasser et au-dessus d'elle, sur le front. Un bistouri est introduit par cette plaie et s'en va décoller tous les téguments qui recouvrent la région à combler et même au delà. On fait ainsi une poche, une bourse, dont l'ouverture étroite est placée en haut et le fond en bas dans un point déclive. Cela fait, on applique momentanément sur la région un pansement compressif qui a pour but d'assurer l'hémostase indispensable à la bonne réussite de la greffe. Pendant que se fait l'hémostase on va prélever le greffon.

2° Une incision est faite à la fesse dans la partie la plus riche en tissu cellulaire. Les lèvres de la plaie cutanée étant bien écartées, on prélève sans difficulté une masse graisseuse ; on la dépose dans un plateau et on refait immédiatement la suture de la fesse.

Il n'y a aucune raison de se presser, car, plus on attend et mieux se fait l'hémostase frontale sous le pansement compressif. Tout

Fig. 352. — Cicatrice adhérente de la paupière à la partie inféro-externe de l'orbite.

Fig. 353. — Cicatrice adhérente à la partie inféro-externe de l'orbite. Libération de la cicatrice suivie d'une greffe de tissu graisseux à la fesse.

étant fini du côté de la fesse, on revient à la région frontale pour achever la greffe.

3° La masse graisseuse est façonnée pour s'adapter le mieux possible à la région déprimée. On l'introduit, ensuite, par la petite incision frontale, et on la pousse dans toutes les anfractuosités de la brèche ; on fait exactement comme si on emplissait, comme si on bourrait un sac vide ; quand le sac est bien plein, quand la dépression a disparu, on ferme l'incision par deux ou trois points de suture. La cicatrisation se fait rapidement, sans incident, sans suintement.

La greffe graisseuse, diminuant de volume pendant les jours qui suivent l'opération, il est bon d'introduire un peu plus de graisse qu'il ne convient, et de donner ainsi aux téguments en avant de la brèche une saillie un peu plus forte que la normale.

La même technique est applicable à toutes les greffes graisseuses quel que soit l'emplacement des blessures. Il faut faire une bourse, dont le fond occupe un point déclive et dont l'orifice, pratiqué en plein tissu sain, se trouve, au contraire, dans une position élevée.

Indications. — Les greffes graisseuses ne se font pas seulement pour combler des creux ou surélever des régions plates ; elles peuvent encore être utilisées contre les cicatrices adhérentes pour supprimer l'adhérence à l'os, et, en même temps, la déformation qui en résulte. Il suffit, après avoir décollé une cicatrice adhérente de la façon que j'ai indiquée tout à l'heure, d'introduire à l'emplacement de la cicatrice, entre la cicatrice et l'os auquel elle adhère, une masse graisseuse (fig. 352 et 353). Cela prévient toute nouvelle adhérence à l'os sous-jacent.

SYMBLÉPHARON

Le symblépharon, est une adhérence cicatricielle entre la conjonctive palpébrale et la conjonctive bulbaire. Il se voit facilement lorsqu'on tire en avant la paupière et qu'on cherche à l'écarter du globe. On aperçoit des brides qui croisent le cul-de-sac d'arrière en avant et se tendent à mesure qu'on écarte davantage la paupière.

L'adhérence cicatricielle s'étend quelquefois jusqu'au fond du cul-de-sac conjonctival, c'est le symblépharon *postérieur* (fig. 354) ; d'autres fois, l'adhérence ne va pas si loin, elle n'atteint pas le fond du cul-de-sac, elle forme un pont au-dessous duquel on peut

faire passer un stylet, c'est le symblépharon *antérieur* (fig. 355). Ce dernier est bien plus facile à guérir que le précédent. Le symblépharon peut être localisé, *partiel*; mais il peut aussi s'éten-

Fig. 354 et 355. — Symblépharon postérieur et Symblépharon antérieur.

dre à toute la paupière, produire une adhérence complète de la conjonctive palpébrale au globe et faire disparaître le cul-de-sac, c'est le *symblépharon total.*

Lorsque les adhérences sont peu étendues, elles n'entraînent

aucune gêne ; et comme, d'autre part, elles ne sont pas visibles, personne ne s'en plaint.

Mais, si les adhérences sont étendues, si les brides sont courtes, si les points adhérents du globe sont au niveau ou au voisinage du limbe, elles constituent une gêne pour les mouvements du globe qu'elles limitent d'une manière souvent considérable. Quand elles s'étendent aux parties du globe découvertes, elles deviennent une réelle difformité.

Dans le symblépharon total, les paupières peuvent être complètement immobilisées, et la fente palpébrale incapable de se fermer ; d'où, une lagophtalmie dangereuse pour la cornée, des irritations, des ulcérations, et souvent la perte de la vue et du globe oculaire.

Causes. — Il résulte toujours d'une ulcération profonde et simultanée de deux parties correspondantes de la conjonctive palpébrale et bulbaire.

Au moment de la cicatrisation, les deux surfaces dénudées s'accolent, puis se soudent définitivement.

Ces ulcérations peuvent être le résultat d'une plaie par traumatisme, d'une brûlure, d'une cautérisation ou d'une affection destructive de la conjonctive (pemphigus, diphtérie, syphilis, etc.).

Traitement. — Le symblépharon étant une affection grave et difficile à réparer, il faut faire en sorte de le prévenir.

Pour cela, à la suite d'une brûlure des yeux, on doit veiller à ce que les paupières restent mobiles sur le globe ; chaque jour on passe un stylet dans le cul-de-sac conjonctival entre le globe et la paupière. L'emploi de l'huile stérilisée en instillations a précisément pour but d'empêcher l'accolement des surfaces ulcérées et leur adhérence.

Quand le symblépharon est constitué le traitement chirurgical est seul applicable.

Les difficultés sont très différentes suivant qu'il s'agit d'un symblépharon antérieur, en pont, ou d'un symblépharon postérieur allant jusqu'au fond du cul-de-sac.

Une simple section de la bride suffit d'ordinaire à supprimer le symblépharon antérieur.

Il est au contraire difficile de faire disparaître un symblépharon postérieur. La simple section de la bride est une opération

inutile ; la bride cicatricielle se reforme toujours et au même degré. Cela tient à ce que les surfaces cruentées résultant de la section restent en face l'une de l'autre et en contact immédiat. Pour éviter l'adhérence il faut que l'une au moins des surfaces cruentées soit recouverte de conjonctive.

D'ordinaire, on agit sur la plaie du globe, car la conjonctive bulbaire, mobile, se prête mieux à des déplacements.

Après avoir mobilisé la conjonctive bulbaire par des incisions libératrices plus ou moins étendues, on la maintient sur la plaie bulbaire par quelques points de suture (fig. 356).

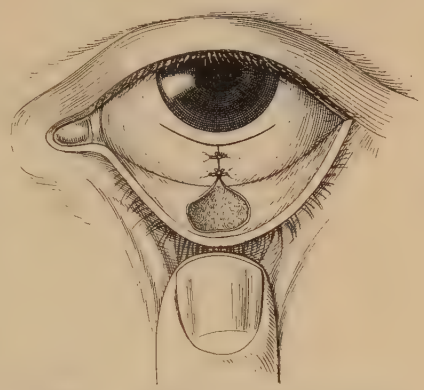

Fig. 356. — Opération du symblépharon. La perte de substance sur le globe a été oblitérée par un glissement de la conjonctive bulbaire. De cette façon la perte de substance palpébrale ne se trouve plus en rapport avec une surface cruentée à laquelle elle ne manquerait pas d'adhérer à nouveau.

Quand la conjonctive fait défaut, la guérison s'obtient plus difficilement ; il faut chercher ailleurs un tégument qui puisse recouvrir la plaie.

Les greffes animales ne prennent pas. Les greffes de muqueuse buccale sont sans résultat. Il en est de même des greffes cutanées sans pédicule.

Les greffes cutanées pédiculées m'ont permis de supprimer des symblépharons postérieurs quand tout autre procédé était inapplicable. En général, le greffon se rétracte notablement, il forme une petite surface blanchâtre qui se confond mal avec la conjonctive voisine. Mais, ce sont là des inconvénients modérés ; l'important, c'est que, en couvrant le versant palpébral de la surface à vif, il empêche une nouvelle adhérence et, par suite, le retour du symblépharon.

Cicatrices vicieuses de la cavité orbitaire.

Après destruction du globe oculaire, des adhérences analogues à celles du symblépharon peuvent se produire dans le cul-de-sac conjonctival.

Elles sont souvent une gêne ou même un empêchement absolu à la prothèse.

On les traite de la même manière que le symblépharon, par la section simple s'il s'agit de brides en pont, par la section avec oblitération d'un des versants de la plaie s'il s'agit de brides profondes descendant jusqu'au fond des culs-de-sac.



Fig. 357. — Appareil à pression continue pour dilater les cavités orbitaires.

Pour l'enlèvement de ces brides cicatricielles, très variables en position et en étendue, il n'y a d'ailleurs pas de règles fixes ; c'est au chirurgien qu'il appartient de rechercher la méthode qui convient dans chaque cas particulier.

Pour lutter contre la reproduction de brides cicatricielles on peut se servir d'appareils qui distendent les brides et dilatent les cavités orbitaires rétrécies (fig. 357).

TROUBLES DE L'APPAREIL MOTEUR DES PAUPIÈRES

L'appareil moteur des paupières est formé par deux muscles : l'orbiculaire, dont la contraction ferme la fente palpébrale ; le releveur de la paupière supérieure, qui soulève la paupière supérieure et ouvre la fente palpébrale.

Les troubles moteurs des paupières portent sur l'un ou l'autre de ces deux muscles, en y déterminant soit des paralysies, soit des contractures. Les paralysies seront étudiées avec les affections du système nerveux.

BLÉPHAROSPASME

Le blépharospasme, est une occlusion spasmodique, intermittente ou persistante, des paupières.

A l'état normal, les fentes palpébrales se ferment périodiquement, deux ou trois fois par minute, d'une manière rapide et passagère. C'est le clignement physiologique. Il est dû à une contraction rapide de l'orbiculaire, par le mécanisme du réflexe, l'origine de ce réflexe se trouvant dans la conjonctive, la cornée ou la rétine. La fréquence et l'intensité de ce clignement sont assez variables suivant les individus ; mais, lorsqu'il atteint une grande fréquence ou une grande intensité, il devient pathologique et prend le nom de blépharospasme clonique.

Quand, au contraire, les paupières se contractent d'une façon persistante, le blépharospasme est tonique. Ce blépharospasme tonique peut être permanent ou périodique (tic spasmodique de la face).

BLÉPHAROSPASME CLONIQUE

Il survient chez des personnes atteintes d'affections irritantes de l'œil ou des paupières (conjonctivites chroniques, blépharites, déviation des cils, etc.). Les contractions ressemblent au clignement normal augmenté de fréquence et d'intensité ; elles sont d'ordinaire bilatérales. Les lésions qui provoquent ce blépharospasme sont quelquefois très légères, en disproportion avec la fréquence des contractions palpébrales ; quelquefois même, elles sont déjà guéries, et le blépharospasme persiste malgré la disparition

des causes qui l'avaient provoqué. Le clignement est devenu une mauvaise habitude, souvent difficile à faire disparaître.

On l'observe aussi chez des personnes qui n'ont aucune affection des yeux ; le blépharospasme est alors une sorte de tic nerveux, attribuable, en grande partie ou en totalité, à l'état névropathique du sujet. Il peut persister des mois, des années ; certaines personnes le gardent toute leur vie. Souvent, il produit une véritable irritation des bords palpébraux, qui devient un nouveau facteur de blépharospame.

Il existe une autre variété de blépharospasme clonique, différente des précédentes par ses caractères et son évolution. Elle se rencontre souvent au début de la *maladie des tics*. Ce spasme est, d'ordinaire, unilatéral ; il n'atteint d'abord que les paupières ; mais, bientôt, il gagne les parties voisines de la face, il s'étend à la bouche, au nez, à la langue. Le clignement des yeux ne reste donc pas isolé ; des contractions désordonnées, irrégulières, brusques, apparaissent dans diverses régions de la face, dans le cou et même dans les membres. Assez souvent, les sujets atteints de la maladie des tics, émettent, brusquement et à leur insu, des expressions bizarres, quelquefois grossières ; ils ont un état mental très particulier.

Traitement. — Quand il existe une affection de l'œil, son traitement et sa guérison suffisent à arrêter le blépharospasme.

Quand le blépharospasme semble avoir pour cause unique un état névropathique, il faut traiter l'état général de la manière habituelle par l'hydrothérapie et la médication bromurée.

De plus, on soumettra le sujet à des exercices qui ont pour but de discipliner ces mouvements involontaires. Une bonne méthode consiste à placer le tiqueur, trois ou quatre fois par jour, devant une glace où il s'observe lui-même et s'habitue à garder ses paupières immobiles, d'abord pendant deux, puis cinq, puis dix minutes. On obtient presque toujours la guérison, surtout si le sujet désire se guérir.

Ces exercices doivent être, au début, très courts, car c'est une peine véritable pour un tiqueur de maîtriser longtemps ses mouvements involontaires.

BLÉPHAROSPASME TONIQUE

Le blépharospasme tonique, est caractérisé par l'occlusion continue et spasmodique des paupières d'un côté (unilatéral) ou des

deux côtés à la fois (bilatéral). La contracture existe à des degrés variables d'intensité. Dans certaines formes violentes, il est nécessaire d'employer des écarteurs pour vaincre le spasme et ouvrir les yeux.

Dans le spasme unilatéral, toute la zone de l'orbiculaire est en contracture ; l'œil est clos et la peau des paupières se plisse sous les contractions du muscle. La contracture peut même dépasser la zone de l'orbiculaire et s'étendre aux muscles voisins de la face : le sourcil s'abaisse et quelquefois les téguments de la face se plissent au voisinage de l'orbite (fig. 358).



Fig. 358. — Spasme intermittent des paupières, de la face et même du cou.

Le blépharospasme tonique bilatéral présente les mêmes caractères aux deux yeux.

Il faut d'ailleurs distinguer diverses formes de blépharospasme tonique ; le blépharospasme réflexe, le blépharospasme névritique avec lésion sur le trajet du nerf, le blépharospasme psychique ou hystérique sans lésions sur le trajet du nerf, le blépharospsame simulé.

Blépharospasme réflexe

Il survient dans les irritations de l'œil, le plus souvent à la suite d'une irritation de la cornée (corps étranger, kératite), produisant une contracture énergique et souvent intense des paupières.

Les affections douloureuses du globe oculaire (iritis, cyclites, glaucome) développent aussi la contracture de l'orbiculaire, mais l'occlusion palpébrale est moins accentuée que dans les lésions cornéennes.

On le rencontre aussi dans les conjonctivites et les blépharites ; mais alors, surtout si le blépharospasme est accentué, il existe en même temps des lésions ou des irritations de la cornée.

Le spasme orbiculaire peut avoir pour origine la douleur seule ; mais, un des facteurs principaux, c'est la lumière. Dans les lésions cornéennes comme dans les lésions du globe, le blépharospasme survient ou redouble d'intensité sous l'action de la lumière ; dans l'ombre ou dans l'obscurité, le spasme s'atténue ; la photophobie est donc un des facteurs principaux du blépharospasme réflexe. L'existence d'une lésion de l'œil n'est même pas nécessaire pour qu'il y ait blépharospasme, l'action brusque d'une lumière vive sur les yeux, quand on passe brusquement de l'ombre à la vive lumière (ouverture d'une fenêtre ensoleillée le matin au réveil), suffit à provoquer un blépharospasme qui s'atténue rapidement.

D'autre part, les irritations de l'œil et, en particulier, de la cornée, suffisent aussi pour donner, même à l'abri de toute lumière, une contraction spasmodique. C'est le cas des enfants atteints de kératite impétigineuse, qui, même dans le noir, ne parviennent pas à ouvrir leurs yeux. Il en est de même pour les personnes qui ont un corps étranger sous la paupière ; même dans l'obscurité, leurs yeux restent fermés en contracture.

Le blépharospasme réflexe est unilatéral dans les lésions irritatives d'un seul œil (corps étranger sous la paupière, kératite unilatérale, etc.). Néanmoins, quand l'irritation est vive la contracture peut atteindre l'œil sain et les deux yeux se ferment.

Son intensité varie beaucoup. Dans certaines kératites éruptives, il est considérable (voir p. 144) ; les yeux restent invinciblement clos, à la lumière comme dans l'obscurité ; on ne parvient à les ouvrir que par la force à l'aide des écarteurs. D'autres fois, le spasme est modéré, les yeux s'ouvrent d'une manière intermittente, surtout à l'ombre et dans l'obscurité.

Un des caractères du blépharospasme réflexe, c'est de disparaître dès que la cause a cessé d'exister, dès que le corps étranger est enlevé, dès que la kératite a guéri. D'ailleurs, si, à l'aide d'instillations de cocaïne, on parvient à anesthésier l'œil, à calmer la douleur, le blépharospasme cesse, et l'œil s'ouvre, pour se refermer à nouveau dès que la sensibilité et, par suite, la douleur reviennent.

Blépharospasme névritique

A la suite de lésions du nerf facial, spontanées ou traumatiques, on peut voir survenir des contractures de la face et en particulier le blépharospasme.

La contracture faciale, suite de paralysie faciale, donne un blépharospasme qui constitue un exemple de blépharospasme névritique. Il est possible qu'il puisse s'en développer d'autres sans qu'il y ait eu d'abord une paralysie. Sans doute, un certain nombre des blépharospasmes observés à la suite de blessures faciales ont eu pour origine une lésion passagère des nerfs moteurs de la face, peut-être aussi une lésion irritante du trijumeau développant une contracture réflexe.

La caractéristique de ce blépharospasme serait sa persistance malgré la mise en action des moyens qui d'ordinaire font disparaître le blépharospasme psychique.

Le groupe de ces blépharospasmes toniques par lésion nerveuse réelle, est, en tout cas, très restreint ; néanmoins, on peut en rencontrer, et cela doit nous empêcher de considérer comme psychiques ou simulés tous les blépharospasmes toniques auxquels on ne trouve pas une cause réflexe évidente.

Blépharospasme psychique ou hystérique.

Habituellement unilatéral, il survient sans aucune lésion de l'œil qui explique la contracture. Toutefois, les yeux ne sont pas toujours à l'état normal ; ils peuvent être atteints ou avoir été atteints d'affections diverses incapables de produire, à elles seules, le blépharospasme. Quelquefois, il existe une blépharite légère, un cil dévié, une petite conjonctivite folliculaire ; irritations insignifiantes incapables d'expliquer le spasme persistant.

D'autres fois, cette légère affection de l'œil n'existe même plus, le cil dévié est depuis longtemps enlevé, la conjonctivite guérie, et cependant, le spasme persiste. Il y a eu, à l'origine du spasme, une légère irritation ; mais, le blépharospasme se maintient toujours, même après la disparition de la cause première ; le blépharospasme est devenu une contracture purement psychique.

Ces blépharospasmes sont fréquents à la suite d'accidents du travail ou de blessures de guerre. Après un traumatisme du globe oculaire ou de la région orbitaire, que ce traumatisme soit grave ou léger, avec ou sans irritation de l'œil, on voit se produire des blépharospasmes persistants, que rien n'explique, sinon une inuflence psychique.

Le blépharospasme d'origine psychique peut être aussi bila-

téral. En ce cas, il est souvent peu accentué ; les yeux sont fermés, sans spasme apparent, comme en ptosis.

Les contractures palpébrales psychiques guérissent toujours après un temps variable souvent très long.

Le blépharospasme psychique se reconnaît à certains caractères.

Il survient sans causes appréciables, ou à la suite de lésions sans importance. On peut le guérir ou le modifier par la suggestion ou par la ruse. Par exemple, on demande au sujet de regarder directement en face, les yeux ouverts, pendant qu'avec le doigt on maintient la paupière ouverte. A son insu, on laisse le doigt glisser peu à peu sur le sourcil, puis sur le front, et l'œil reste ouvert, bien que la paupière ne soit plus maintenue.

Souvent, si on écarte les paupières contractées, on voit l'œil sain se fermer, fait contradictoire qui prouve l'influence volontaire ou psychique.

J'ai vu un fait très curieux se produire dans un cas de blépharospasme psychique. A la suite d'une blessure de la tête était survenu un blépharospasme persistant de l'œil droit ; il existait depuis plusieurs mois, incurable. Une injection d'alcool fut faite à droite pour paralyser les filets nerveux du facial ; immédiatement, la contracture cessa et le blépharospasme fut remplacé par une paralysie avec lagophtalmie de l'œil droit ; mais, en même temps, aussitôt après l'injection, le côté gauche de la face se mit en contracture violente avec blépharospasme intense.

Cette contracture s'atténua peu à peu les jours suivants, sans disparaître ; et, actuellement (4 mois après l'injection), tandis que la motilité revient peu à peu dans la face droite, la contracture, atténuée, persiste encore à gauche, l'œil n'est pas encore ouvert. Il semble qu'il se produise une sorte de balance entre la contracture de gauche et la paralysie de droite, la contracture gauche diminue à mesure que la motilité revient à droite. Un autre fait remarquable : depuis l'injection, les globes oculaires sont contracturés dans le regard en haut ; ils restent cachés, même à droite, derrière la paupière en lagophtalmie ; les pupilles n'ont pas reparu.

Ce sont ces blépharospasmes psychiques qui se modifient quand on presse en certains points dits points de compression. Il suffit par exemple, de comprimer certaines zones du trijumeau (nerf sus-orbitaire ou sous-orbitaire) ou même des zones nerveuses plus lointaines (côtes, vertèbres, membres) pour voir le spasme disparaître momentanément.

Chez les sujets atteints de blépharospasme psychique, on retrouve souvent d'autres signes névropathiques, analogues à ceux qui sont groupés sous le nom de « stigmates de l'hystérie ».

A la vérité, il est fort difficile de se faire une opinion sur les ori-

gines de cette variété de blépharospasme, de déterminer dans quelle mesure interviennent l'esprit et la volonté des sujets. C'est en tout cas, pour une très grande part.

Cependant, il existe des contractures, énergiques et persistantes, que des sujets normaux ne pourraient d'emblée réaliser, et surtout maintenir pendant longtemps, quelle que soit leur force de volonté. Peut-être, l'accoutumance rend-elle facile une attitude neuro-musculaire qu'il serait autrement impossible de prendre d'emblée et de conserver en permanence.

Blépharospasme simulé

Ce blépharospasme existe, sans aucun doute. On le rencontre chez les accidentés du travail, particulièrement chez ceux qui simulent la cécité d'un œil et cherchent par ce moyen à éviter l'épreuve de la vision binoculaire. J'en ai vu un grand nombre pendant la dernière guerre, chez des évacués cherchant à éviter le retour aux armées.

Certains simulateurs, aux yeux sains ou légèrement malades, présentent un blépharospasme bilatéral ; il est modérément accentué ; souvent même les paupières sont animées de mouvements légers de clignement.

Les blessés d'un côté de la tête ou d'un œil ont un blépharospasme unilatéral siégeant du côté de l'œil atteint (souvent il s'agit de blessures insignifiantes). Ce blépharospasme ressemble entièrement au blépharospasme psychique ; huit fois sur dix, on le fait disparaître par la suggestion.

J'avoue qu'il est souvent fort difficile de distinguer entre le blépharospasme simulé et le blépharospasme psychique. A moins qu'il n'y ait des lésions sérieuses sur le trajet de fibres nerveuses du facial ou du trijumeau, je crois qu'il faut considérer le blépharospasme comme simulé.

Dans le blépharospasme simulé comme dans le blépharospasme psychique, il semble que l'accoutumance, l'exercice, facilitent l'occlusion de l'œil, la rendent moins pénible, et presque naturelle. Cela nous explique pourquoi certains sujets peuvent, à la longue, sans fatigue, et presque naturellement, maintenir une contracture persistante, chose irréalisable d'emblée par un sujet normal. Cela doit aussi nous faire comprendre que certains de ces sujets ne sont pas entièrement responsables de leur contracture ; celle-ci,

par l'accoutumance, est devenue, chez eux, un état presque naturel, une « seconde nature » ; ils peuvent réellement croire que leur œil se ferme de lui-même et malgré eux.

La difficulté d'une attitude ou d'une contracture, ne doit jamais servir de prétexte indiscutable pour rejeter toute idée de simulation, car l'accoutumance peut réaliser des choses qui, au premier abord, nous paraissent impossibles.

Traitement. — Le blépharospasme réflexe disparaît par la suppression de l'irritation oculaire (corps étranger, kératite, etc.) qui en est la cause.

Les anesthésiques, comme la cocaïne, ont toujours une influence heureuse mais passagère.

Le blépharospasme dû à une lésion réelle des nerfs, ne disparaît que par la suppression de cette lésion (cicatrice, ostéite, gomme, etc). ; suivant les cas, il conviendra d'appliquer un traitement approprié médical ou chirurgical. Les injections d'alcool bien appliquées peuvent avoir d'excellents résultats (Sicard).

Quant au blépharospasme psychique, c'est par la psychothérapie, la suggestion, et au besoin l'isolement complet, qu'on obtiendra la guérison. Le traitement par injection d'alcool peut encore lui être appliqué.

Le blépharospasme simulé ne résiste pas aux moyens énergiques, quand on peut les employer.

Tic spasmodique.

Cette affection, d'un caractère très spécial, n'est pas seulement un spasme des paupières mais un spasme périodique de toute une moitié de la face. Il débute d'ordinaire par l'orbiculaire. Les paupières d'un œil s'agitent, trémulentes, puis se ferment, d'abord modérément, ensuite avec énergie ; en même temps, la contraction gagne de proche en proche, elle s'étend aux régions voisines de la face et à toute la moitié correspondante du visage. Cette extension se fait rapidement, en quelques secondes ; la contracture atteint vite un maximum d'intensité, puis, au bout de 15 à 20 secondes, elle s'atténue et cesse rapidement. Elle vient et s'en va sans aucune douleur. Des accès semblables reviennent à intervalles très variables, souvent un grand nombre de fois par jour. L'émotion, l'énervement, en favorisent le retour.

Au début de la maladie, la contraction ne s'étend pas à toute la

face ; elle commence par les paupières, et, pendant quelque temps, peut y rester localisée.

De même, tout nouvel accès commence par les paupières et s'étend ensuite de proche en proche au reste de la figure.

Cette maladie survient à l'âge adulte ou dans un âge avancé. Elle a, en général, peu de tendance à la guérison.

Les causes nous sont inconnues ; il s'agit d'une sorte d'irritation ou d'excitation intermittente du nerf facial, mais nous ne savons ni comment ni par quoi cette irritation est produite.

Traitement. — Le seul traitement qui ait donné des résultats, c'est l'injection d'alcool (Sicard) faite sur le nerf facial à sa sortie au niveau du trou stylo-mastoïdien. Cette injection amène une paralysie du nerf facial, qui guérit en quelques mois. Il arrive qu'au retour de la motilité faciale, le spasme ne revient plus.

On peut également, si le spasme est localisé aux paupières, se contenter d'injecter l'alcool sur la portion du facial qui se distribue à l'orbiculaire.

NÉOFORMATIONS DES PAUPIÈRES

MILIUM

On désigne sous le nom de milium de petits corpuscules arrondis, jaunes et durs, disséminés sur les paupières et leur voisinage. Légèrement saillants, ils ne sont recouverts que par une couche d'épiderme transparent. Celui-ci les recouvre entièrement, sans laisser d'orifice de communication avec l'extérieur, comme cela se voit dans les kystes sébacés. La compression sur ces grains ne fait sortir aucune substance liquide ou molle. Quand ils sont énuclés, ils ressemblent tout à fait à de petits grains de mil dont ils ont la forme, la couleur et la consistance dure. En les comprimant assez fort entre deux lames de verre, les couches périphériques résistantes cèdent et le grain s'écrase en formant une masse presque solide plus consistante que la matière sébacée.

Leur nombre est très variable ; souvent, on en voit seulement quelques-uns disséminés ; d'autres fois, ils sont en très grand nombre.

Leur évolution est lente ; ils peuvent durer indéfiniment ou disparaître spontanément.

Au point de vue anatomo-pathologique, le milium est un véritable petit kyste, une néoplasie épithéliale des annexes de la peau (Balzer), une hyperkératose du follicule pileux (Unna).

Traitement. — Le milium ne gêne qu'au point de vue esthétique ; mais le jour où une femme, soigneuse de sa personne, a constaté l'existence de ces petits grains jaunes, ils constituent pour elle une obsession, et l'on se trouve dans l'obligation de les faire disparaître.

Avec une pointe fine, une aiguille à corps étranger, on coupe ou on déchire la couche épidermique mince et transparente qui recouvre le grain jaune ; une légère pression sur le grain suffit ensuite pour l'énucléer tout d'une pièce. Cette incision faite avec adresse ne donne aucune douleur ; il est inutile d'employer un anesthésique.

MOLLUSCUM CONTAGIOSUM

Sur la peau des paupières, et quelquefois de leur voisinage, on voit se développer de petites saillies blanchâtres et lisses dont le

Fig. 359. — *Molluscum.*

centre présente une petite dépression ou ombilic. Par pression sur la petite saillie, on peut faire sortir par l'ombilic un filament vermiculaire ayant la consistance du sébum (fig. 359).

Le molluscum ne donne en général aucune réaction inflammatoire, à moins qu'il ne devienne volumineux, mais c'est toujours une réaction modérée.

Le molluscum n'a pas, en général, plus de deux ou trois millimètres de diamètre, mais il peut atteindre le volume d'un pois et même davantage.

Etiologie. — Le molluscum a son origine dans les glandes sébacées, dont les cellules épithéliales subissent une dégénérescence du type corné. Cette dégénérescence est causée par un agent infectieux encore inconnu.

Les recherches faites pour le découvrir ont permis de constater l'existence d'inclusions cellulaires, analogues à celles qu'on rencontre dans le trachome et certaines conjonctivites des nouveau-nés.

On sait que le germe encore inconnu de cette affection est un virus filtrant à travers la bougie de Berkefeld, mais on n'a pu encore en donner une description morphologique.

D'ailleurs, au point de vue clinique, la transmissibilité du molluscum est établie, ne serait-ce que par sa multiplicité et sa dissémination habituelles.

Traitement. — Les petites tumeurs sont enlevées à la curette et leur emplacement cautérisé avec la pointe du galvano-cautère.

XANTHELASMA

Sur les paupières, apparaissent des taches jaunâtres, légèrement surélevées, planes et de forme ovalaire.

Au début, il n'existe qu'une tache ; elle occupe en général la partie interne des deux paupières supérieures. Peu à peu, toujours lentement, sans la moindre gêne, sans aucune réaction, la tache grandit, s'étend ; des éléments nouveaux apparaissent, si bien que, dans certains cas, les paupières supérieures et quelquefois les inférieures sont en grande partie recouvertes de taches jaunes.

Le xanthélasma n'entraîne aucune gêne, mais il constitue une difformité souvent très accusée.

Il n'existe guère qu'après 35 ou 40 ans, chez des personnes âgées. Plusieurs membres d'une même famille en sont souvent atteints.

Les causes sont inconnues. Il ne semble pas qu'il soit en rapport avec certaines affections du foie. On a voulu aussi établir des relations entre le xanthélasma et l'hypercholestérinémie.

L'examen histologique, montre l'existence, dans le derme, d'amas de cellules volumineuses à noyau arrondi dites cellules xanthélasmiques (Villard). Leur protoplasma est bourré de petites boules claires, homogènes, dont on a récemment démontré la nature lipoïde, et que certains considèrent comme des éthers de la cho-

lestérine. C'est en se basant sur cette dernière constatation, que Chauffard et Guy Laroche ont considéré le xanthélasma comme une manifestation de l'hypercholestérinémie ; pour eux, les cellules xanthélasmiques s'accumuleraient autour de dépôts préexistants de cholestérine. Mais ce n'est pas l'avis de tous, car Mawas soutient, au contraire, qu'il ne s'agit point d'un dépôt de cholestérine faisant un appel lymphocytaire, mais d'une surproduction de lipoïdes par les cellules.

L'étiologie du xanthélasma n'est donc pas encore bien établie, même avec l'aide des examens histologiques. La signification reste imprécise et ne donne actuellement aucun renseignement sur l'état général.

Traitement. — Quand les taches sont peu étendues, il suffit de les enlever. Si elles sont trop étendues, l'ablation ne peut en être faite et il faut recourir à l'électrolyse, procédé qui permet rarement la guérison complète.

D'ailleurs, il n'y a lieu d'intervenir sur le xanthélasma que pour des raisons esthétiques.

PAPILLOMES, CORNES

A la surface de la peau des paupières, comme dans beaucoup d'autres parties du tégument, on voit assez souvent apparaître de petits papillomes. Leur évolution est lente et leur volume reste en général petit. Il s'en développe souvent aussi sur le bord palpébral entre les cils. Il semble même qu'en ce dernier endroit ils aient une tendance à se propager par inoculation de proche en proche, particulièrement dans les cas où l'ablation n'a pas été faite bien complètement.

Dans certains cas, cependant, les papillomes peuvent devenir volumineux, et même former ces excroissances particulières, auxquelles on donne le nom de *cornes palpébrales*.

Non seulement ces productions ont l'aspect de petites cornes, mais elles en ont aussi la structure. Elles sont formées par une couche stratifiée de cellules épidermiques, sèches, feuilletées, sans noyau, disposées en couches concentriques autour de papilles hypertrophiées, qui occupent la partie centrale de la corne.

Le tissu épidermique périphérique est tout à fait l'analogue du tissu corné des ongles ou des cornes d'animaux.

Le diagnostic des cornes palpébrales ne présente aucune difficulté.

L'ablation complète des cornes prévient toute récidive. Il faut éviter les méthodes incomplètes suivies de récidives et les cautérisations irritantes, qui, souvent, activent la prolifération épithéliale et même peuvent la faire dévier du type bénin.

L'application des rayons X ou du radium, est, à mon avis, le meilleur et le plus simple moyen de les guérir.

Quant aux papillomes, l'ablation les fait disparaître à condition d'être complète. Après ablation, on touche la petite plaie avec la pointe du galvano-cautère.

KYSTES TRANSPARENTS

Les kystes transparents apparaissent sur le bord libre des paupières, plus souvent à la partie interne. Ils sont gros comme un grain de mil, une lentille ou un pois ; ils se développent lentement et sans aucune réaction inflammatoire ; ils n'entraînent d'ailleurs aucune gêne. Leur caractère le plus particulier, c'est leur transparence ; on voit, à leur seule inspection, qu'ils sont formés par un liquide clair, entouré d'une mince enveloppe épithéliale. Cet aspect transparent leur avait fait donner les noms divers d'hydatide, de phlyctène, de kystes séreux.

Anatomie pathologique. — Ils se développent dans les glandes de Moll, qui sont des glandes sudoripares modifiées dépourvues de glomérules, situées entre les cils, et qui viennent s'ouvrir sur le bord libre des paupières, très souvent même dans le follicule pileux.

Le kyste est, histologiquement, formé par une cavité tapissée d'une rangée d'épithélium cubique.

Traitement. — Malgré la minceur extrême de leurs parois, ces kystes ne se rompent guère spontanément. A la suite d'une rupture, ils peuvent ne plus se reproduire ; mais, souvent aussi, ils se reforment à nouveau.

La guérison est facile à obtenir par le traitement chirurgical. La dissection présente des difficultés, à cause de la minceur des parois et de la fragilité du kyste. Cependant, on peut la réussir.

A l'aide d'un couteau de Græfe on dissèque la mince couche épidermique qui recouvre le kyste et l'on voit le kyste très transparent s'énucléer à travers les lèvres de la plaie.

Si le kyste ne se rompt pas, on l'enlève tout d'une pièce, et on laisse les fins lambeaux de peau s'appliquer d'eux-mêmes sans suture sur la plaie.

Si le kyste crève, on prend ses parois affaissées avec une pince et on en excise la plus grande partie. Comme précédemment, on laisse la peau recouvrir librement la surface cruentée.

Bien que cette excision du kyste puisse se faire sans anesthésie, il est bon d'injecter dans la paupière, au-dessous du kyste, quelques gouttes d'une solution anesthésique de novocaïne.

Autres kystes transparents des paupières. — Dans des cas exceptionnels, on rencontre aux paupières des kystes transparents

Fig. 360. — Kyste congénital de la paupière inférieure avec deux petites brides congénitales unissant la partie interne des deux paupières.

glandulaires qui diffèrent du précédent. Il en est qui se développent dans les glandes de Krauss et même dans les glandes de Meibomius; d'autres surviennent à la suite d'oblitérations glandulaires dans certaines inflammations chroniques de la conjonctive comme le trachome; enfin, on en voit aussi se développer aux dépens de l'épithélium cutané, et qui semblent résulter d'invaginations épithéliales fortuites. Mais, tous ces kystes sont des raretés; en présence d'un kyste des paupières, surtout d'un kyste du

bord palpébral, c'est au kyste transparent formé dans les glandes de Moll qu'il faut penser d'abord.

GRANULOMES, POLYPES, BOURGEONS CHARNUS

A la suite d'une plaie de la conjonctive, on voit souvent se développer, au niveau même de la solution de continuité, un petit nodule, rouge et mou, habituellement pédiculé ; il augmente assez vite de volume, et peut atteindre la grosseur d'un pois ou davantage. Le plus souvent lisse, il peut présenter aussi des irrégularités de surface et prendre un aspect plus ou moins framboisé.

Quand il se développe librement, sans compression extérieure, par exemple dans le fond de la cavité orbitaire après énucléation, il a une forme nodulaire sphérique assez régulière ; quand, au contraire, il se développe entre les paupières et le globe oculaire, il se trouve pressé, comprimé, déformé, et prend une forme irrégulière, avec d'autant plus de facilité que sa consistance est molle.

Ce sont là les granulomes, encore appelés polypes ou plus communément bourgeons charnus. Ils se développent au niveau des plaies accidentelles ou chirurgicales de la conjonctive, aussi bien dans les culs-de-sac que sur les paupières ou sur le bulbe. On les voit, assez souvent, apparaître, dans la plaie bulbaire de l'opération du strabisme, à la suite d'abcès ou de chalazions ouverts spontanément du côté de la conjonctive palpébrale, et même après des ulcérations spontanées dans certaines conjonctivites chroniques.

Souvent aussi, on en trouve dans le cul-de-sac conjonctival après énucléation, au niveau de la cicatrice. L'irritation que produit, les premiers temps, l'application d'un œil artificiel, semble faciliter l'apparition de ces granulomes ou bourgeons charnus.

Les granulomes sont fréquents ; il faut bien les connaître, pour ne pas s'effrayer sans raison d'une néoformation des plus bénignes.

J'ai vu, à la suite d'énucléation pour sarcome mélanique intra-oculaire, apparaître, au niveau de la cicatrice, une petite saillie noirâtre à développement rapide. C'était, tout simplement, un bourgeon charnu qui, par suite, d'une extravasation sanguine à son intérieur, avait pris une teinte noirâtre, susceptible de faire croire, un instant, à une récidive du sarcome mélanique.

La structure de ces granulomes est exactement celle des bourgeons charnus. Ils sont d'une absolue bénignité.

On les enlève par une section avec les ciseaux au ras de la muqueuse. Cela suffit presque toujours. Si on remarquait la moindre tendance à la reproduction, il suffirait de cautériser légèrement l'emplacement du pédicule avec la pointe du cautère à feu.

ÉPITHÉLIOMA

L'épithélioma, affection fréquente des paupières, ne se voit, en général, qu'après 40 ans, mais peut, exceptionnellement, survenir beaucoup plus tôt. Il se développe, d'ordinaire, sur la peau des paupières et au niveau du bord ciliaire ; plus souvent dans les angles que dans la partie moyenne (fig. 361).

Fig. 361. — Epithélioma du bord palpébral.

L'aspect sous lequel il se présente est très variable. C'est, d'abord, un petit bouton, auquel on ne prête guère attention, parce qu'il est indolore et ne produit aucune réaction inflammatoire. Bientôt, ce bouton s'écorche, s'ulcère, reste à vif ou se recouvre d'une petite croûte. La persistance de l'ulcération inquiète le malade, et c'est, en général, à ce moment-là seulement, qu'il vient trouver le médecin pour lui demander de soigner ce « bouton écorché » qui ne guérit pas.

L'ulcération est sans tendance à l'amélioration, elle se recouvre d'une croûte qu'on enlève ou qui tombe, et sous laquelle on retrouve la même ulcération, jamais plus petite, toujours plus étendue. Si l'on examine de près cette ulcération, on constate que ses bords sont indurés, quelquefois surélevés. L'ulcération progresse lentement mais continuellement, sans régression. Elle s'étend en surface, mais peu en profondeur. C'est même une caractéristique de l'épithélioma commun des paupières de s'étendre en largeur et peu en profondeur. Quelquefois même, tandis que l'ulcération gagne dans un sens, elle se sclérose et se cicatrise dans l'autre (forme sclérosante). Les bords de l'ulcération sont ordinairement irréguliers mais ne présentent pas d'anfractuosités

ni de clapiers. L'adénopathie est exceptionnelle, du moins l'adénopathie résultant de l'infiltration néoplasique des ganglions. Au contraire, on peut rencontrer des adénopathies passagères, qui sont le résultat d'infections secondaires surajoutées.

L'ulcération s'étend peu à peu, de proche en proche, toujours entourée par une zone de peau indurée, épaissie, une zone d'infiltration néoplasique, qui bientôt s'ulcère et vient augmenter l'étendue de l'ulcération centrale. Cette infiltration des bords, torpide ou légèrement inflammatoire, constitue une des caractéristiques de l'épithélioma des paupières, mais ne saurait, sans l'association d'autres signes (évolution, examen histologique), permettre un diagnostic précis.

Cet épithéliome évolue lentement, il met des mois et même une année pour atteindre l'étendue d'une pièce de 50 centimes, mais il peut, surtout s'il gagne la muqueuse conjonctivale, prendre une allure beaucoup plus rapide. Il s'écoule une longue période, des années, avant que l'épithéliome, toujours en marche lente, soit suivi d'une généralisation et de l'apparition de néoplasies à distance. C'est d'ailleurs par la généralisation, bien plus que par l'extension locale, que l'épithélioma abandonné à lui-même conduit à la mort. Cependant, son extension dans l'orbite et sa propagation au cerveau se voient aussi de temps en temps.

L'épithéliome habituel de la peau des paupières est, en somme, une affection bénigne, d'évolution lente, sans grande tendance à la diffusion régionale ou générale. C'est pour cette raison qu'une thérapeutique bien appliquée parvient, si l'on s'y prend à temps, à l'arrêter définitivement.

L'épithélioma de la peau des paupières n'a pas toujours les caractères habituels que je viens de décrire ; il peut, dans certains cas, modifier son aspect et ses allures. C'est d'ailleurs à cause de cela, qu'on a décrit des variétés cliniques multiples de l'épithéliome des paupières : la forme verruqueuse, la forme papillaire, la forme phagédénique, etc... Je pense que, dans une affection dont les variétés sont encore si mal définies, il ne faut pas placer sur le même pied toutes ces formes diverses dont les unes sont rares, les autres fréquentes. C'est pour cela que j'ai d'abord décrit la plus importante, la plus fréquente de ces variétés, quitte à signaler ensuite les formes moins habituelles.

En réalité, l'épithéliome de la peau des paupières peut se présenter sous des aspects variés.

Tantôt, il présente des ulcérations planes, extensives en surface. C'est la forme habituelle, la *forme serpigineuse* que je viens de décrire.

Tantôt, au contraire, l'épithélioma est exubérant ; il donne des saillies fongueuses. C'est la *forme végétante,* plus grave et plus rapide que la forme habituelle serpigineuse, car elle s'étend à la fois en surface et en profondeur, elle est plus pénétrante.

Tantôt enfin, l'épithéliome est caractérisé, par son action ulcérante, son extension en profondeur et dans tous les sens, sa tendance destructive. La paupière est rapidement ulcérée puis détruite. Souvent, le mal gagne en profondeur, atteint l'orbite qu'il ronge et détruit progressivement, tout en respectant le globe oculaire qui peut ainsi se trouver dépouillé en tout ou en partie des tissus orbitaires qui l'entourent. A cette forme ulcéreuse, rongeante, pénétrante, destructive, on peut donner le nom de *forme térébrante* de l'épithélioma.

Il est nécessaire de bien connaître cet aspect polymorphe des épithéliomes cutanés des paupières, pour éviter de méconnaître l'existence de ce néoplasme.

Malgré leurs différences morphologiques, les épithéliomas cutanés ont un certain nombre de caractères communs qui aident à les distinguer, cliniquement, des autres affections ulcéreuses ; et ce sont ces caractères communs qu'il faudra rechercher avec soin dans tous les cas : induration par infiltration des bords, évolution lente et progressive, absence de réaction inflammatoire vive, hémorragies faciles, absence de ramollissement et de caséification des zones infiltrées, âge du sujet. Quant aux douleurs elles sont très variables : certains sont douloureux, d'autres complètement indolores. L'adénopathie néoplasique est exceptionnelle au début ; elle n'apparaît qu'à une période avancée de l'évolution du néoplasme. Cependant, on peut rencontrer des adénopathies préauriculaires et sous-maxillaires en relation avec des infections secondaires de l'épithélioma ; elles sont, comme ces infections, passagères.

Ces signes communs, même joints à l'aspect particulier des lésions néoplasiques, ne suffisent pas toujours pour permettre un diagnostic précis. Il faut, presque toujours, faire appel aux moyens de laboratoire (Voir : Diagnostic).

Autres variétés d'épithélioma des paupières. — L'épithélioma cutané n'est d'ailleurs pas la seule variété d'épithélioma qu'on

peut rencontrer aux paupières. L'épithélium ne se trouve pas seulement sur la peau et sur le bord des paupières, il en existe aussi dans les glandes palpébrales et sur la conjonctive. Il n'y a donc rien d'étonnant à ce qu'on observe des épithéliomas provenant des glandes et de la conjonctive. Mais, ces épithéliomas sont rares, exceptionnels. Il importe, néanmoins, d'être prévenu de leur existence possible.

L'épithéliome des glandes de Meibomius, se présente au début sous l'aspect du chalazion. C'est une petite tumeur développée dans l'épaisseur des paupières, à développement lent, ronde ou lobulée, de consistance dure, cartilagineuse, indolente, qui grossit progressivement et dépasse bientôt les dimensions habituelles du chalazion.

L'épithéliome primitif de la conjonctive, est une exception. Prenant son origine dans la conjonctive, il peut se développer dans l'épaisseur de la paupière, sous forme d'une tumeur à consistance ferme, parfois même cartilagineuse, de surface irrégulière, prenant assez rapidement les ganglions de la région.

Anatomie pathologique. — Les épithéliomas de la paupière sont d'ordinaire des épithéliomes pavimenteux tubulés ; ils ne diffèrent pas aux paupières de ce qu'ils sont dans les autres parties du tégument.

Quelques épithéliomes subissent, dans certaines parties de leur étendue, des modifications histologiques particulières comme la sclérose (E. sclérosant) ou même la calcification (E. calcifié).

Etiologie. — Il semble que les petits traumatismes et les irritations chroniques persistantes aient, aux paupières comme aux lèvres ou à l'anus, quelque influence sur le développement de l'épithélioma.

Diagnostic. — L'aspect morphologique de l'épithéliome et son évolution particulière permettent, ordinairement, d'en reconnaître la nature. Mais, le diagnostic reste souvent incertain entre les lésions inflammatoires syphilitiques, tuberculeuses, ou autres.

Il faut alors préciser le diagnostic par l'examen histologique qui montrera les proliférations épithéliales caractéristiques de l'épithélioma.

S'il y a soupçon de syphilis, on fait l'épreuve du traitement spé-

cifique. La tuberculose peut toujours être reconnue par l'inoculation au cobaye ; la sporotrichose à l'aide de l'examen bactériologique par ensemencement. Il ne faut jamais, en cas d'hésitation, se contenter des signes cliniques de la lésion.

Le diagnostic entre l'épithélioma intra-palpébral (gl. de Meibomius) et le chalazion est très difficile ou impossible au début ; il ne se fait guère que par l'évolution ou l'examen histologique. Si, en enlevant un chalazion, on lui trouve des caractères anormaux, on fera bien de pratiquer un examen histologique. Mais, je répète que c'est là une affection exceptionnelle.

Pronostic. — L'épithélioma habituel des paupières est relativement bénin, il n'est guère pénétrant, et n'a qu'une faible tendance à la généralisation. D'ailleurs, le traitement appliqué en temps opportun donne d'excellents résultats.

Traitement. — Deux traitements peuvent être appliqués à l'épithéliome cutané des paupières : le traitement chirurgical et le traitement par le radium ou les rayons X.

Les heureux effets et les résultats définitifs que j'ai obtenus avec la radiumthérapie, me font préférer ce traitement fort simple aux méthodes chirurgicales. Le même résultat peut être actuellement obtenu avec la radiothérapie.

L'avantage du traitement par le radium ou par les rayons X, outre sa simplicité, c'est qu'il donne la guérison avec un minimum de déformation palpébrale ; il en est autrement dans le traitement chirurgical, après lequel il est nécessaire de combler la brèche faite dans les paupières par une restauration autoplastique.

Le traitement chirurgical consiste dans l'ablation complète et large de la zone néoplasique, suivie de la restauration autoplastique de la brèche palpébrale. Il convient de dire que l'ablation chirurgicale, faite à temps et d'une façon large, prévient en général toute récidive.

Dans les épithéliomas très étendus, ayant complètement envahi la paupière, et même les régions voisines, on peut, si l'on craint de n'avoir pu extirper complètement le mal, compléter l'action chirurgicale par l'application du radium et des rayons X.

Je suis parvenu à arrêter complètement par le radium des épithéliomes térébrants qui avaient pénétré profondément dans

l'orbite et découvert toute la face interne du globe oculaire. Dans ces cas, l'exentération complète de l'orbite n'eut pas permis l'enlèvement complet du néoplasme. Le radium, seul, a pu enrayer la marche de l'ulcération néoplasique, qui paraissait mortelle.

SARCOME DES PAUPIÈRES

Le sarcome des paupières est une affection très rare. Il a son origine dans le tissu conjonctif qui se trouve soit entre le tarse et la peau, soit entre le tarse et la conjonctive. Certains sarcomes se développent donc en avant du tarse dans l'épaisseur même de la paupière (sarcome palpébral proprement dit) ; d'autres, naissent immédiatement sous la conjonctive, dans la couche de tissu cellulaire dense qui unit la conjonctive au tarse (sarcome de la conjonctive palpébrale).

Le sarcome prétarsien ou palpébral proprement dit ressemble au chalazion avec lequel on le confond d'ordinaire. Mais, il s'en distingue bientôt par son développement progressif et son volume qui devient considérable. Longtemps la peau est libre à la surface de la tumeur, mais elle finit par adhérer, puis elle s'amincit et s'ulcère, et les fongosités du sarcome le plus souvent mélanique apparaissent.

Le sarcome rétrotarsien, ne pouvant pousser en avant du côté du tarse résistant, s'avance du côté de la conjonctive ; il forme, sur la face conjonctivale de la paupière, une saillie, déformée par la pression du globe, qui s'étend dans les culs-de-sac, gagne la conjonctive bulbaire, et finit même par entourer le globe, qu'elle recouvre en partie ou en totalité, sans toutefois le pénétrer si ce n'est à la longue.

Au point de vue histologique, ce sont en général des sarcomes fasciculés, avec groupes plus ou moins abondants de cellules embryonnaires ; quelquefois, plus rarement, ce sont des sarcomes embryonnaires composés de jeunes cellules rondes. Ils sont souvent pigmentés.

Le traitement chirurgical consiste dans l'ablation large de la tumeur suivie d'une autoplastie réparatrice.

Le traitement par les rayons X et le radium sont aussi à employer avec ou sans l'aide du traitement chirurgical.

ANGIOMES

Les angiomes des paupières sont analogues à ceux qu'on rencontre dans les autres parties du corps. Ce ne sont pas de véritables tumeurs, mais des malformations congénitales du système vasculaire, caractérisées par la dilatation et la multiplication des capillaires.

L'angiome ne se développe point sans cause. Les bourgeons vasculaires qui forment la paupière subissent des influences anormales qui les gênent dans leur développement, et déterminent la malformation. Ces influences, mal déterminées encore, sont très diverses. On accuse souvent les émotions vives, les traumatismes utérins, mais il importe de réserver, dans l'étiologie, une large part, la plus large part, à des causes pathologiques générales, infections ou intoxications dont la nature est encore mal établie.

On peut d'ailleurs rencontrer aux paupières toutes les variétés anatomo-pathologiques de tumeurs vasculaires : l'angiome simple, l'angiome caverneux, l'angiome veineux, l'anévrysme circoïde.

Les angiomes sont toujours d'origine congénitale. Ils sont plus fréquents chez la femme et se montrent plus souvent à la paupière supérieure.

Symptômes. — L'angiome se présente sous deux aspects cliniques principaux : l'angiome artériel et l'angiome veineux.

Angiome artériel. — Il a l'aspect d'une tache rouge ou rosée siégeant dans le derme ; elle est plane ou légèrement saillante, d'étendue variable ; elle occupe une petite partie, la moitié, ou toute l'étendue d'une paupière. Sa surface est lisse ou mamelonnée comme une fraise ou une framboise. Quand il est saillant, l'angiome reste sessile ; exceptionnellement il a un pédicule. La couleur change à la suite d'une gêne circulatoire, particulièrement dans les efforts et les cris. Il possède quelquefois un certain éréthisme non seulement dans les cris et dans les positions déclives, mais encore à la suite d'excitations cutanées périphériques (attouchements, chatouillements) et sous l'influence d'excitations psychiques.

Angiome veineux. — Formé par de grosses dilatations veineuses qui soulèvent la peau, il a l'aspect d'une saillie bleuâtre, diffuse, sous-cutanée, molle, réductible, sans limites nettes à la palpation.

Plus que l'angiome artériel, il est susceptible de gagner en profondeur et de s'étendre dans l'orbite.

Certaines taches pigmentaires congénitales planes ou tubéreuses sont des tumeurs vasculaires.

La marche des angiomes est très variable. Exceptionnellement, on les voit diminuer et guérir spontanément ; d'ordinaire, ils progressent lentement ; quelquefois, leur développement est rapide. Ils peuvent, dans ce cas, envahir l'orbite et devenir un danger pour l'œil (Voir : Angiome de l'orbite). Il importe de retenir qu'en règle générale l'angiome progresse lentement.

Traitement. — La cautérisation par les caustiques chimiques, la cautérisation au fer rouge, les injections sclérogènes au chlorure de zinc, sont des traitements qu'il faut abandonner à cause des cicatrices déformantes qui suivent leur application.

Il reste deux bons traitements de l'angiome : l'*électrolyse* bipolaire et la *radiumthérapie*.

Pour l'électrolyse bipolaire, préparez le champ opératoire comme pour toute intervention sanglante ; les aiguilles polaires de l'appareil électrique sont stérilisées à la flamme

Au moment d'intervenir, on enfonce dans la tumeur les deux aiguilles positive et négative, et on laisse passer le courant, lentement et progressivement, jusqu'à ce que le rhéostat marque 15 ou 20 milliampères. Au bout de 3 ou 4 minutes, on arrête le courant en ramenant à 0 l'aiguille du galvanomètre. Alors, si cela paraît utile, l'aiguille négative est changée de place et enfoncée dans un autre point de la tumeur, et on fait une nouvelle séance de 3 ou 4 minutes. Après quelques jours de repos, on refait le même traitement ; car, en général, plusieurs séances sont nécessaires pour obtenir la guérison. La guérison, en pareil cas, semble résulter de la coagulation du sang et de l'oblitération des vaisseaux. Ce traitement est souvent très efficace ; il fait disparaître la tumeur sans déformations ou cicatrices consécutives.

La radiumthérapie, méthode plus récente, est excellente, elle fait disparaître les nævi sans la moindre déformation consécutive. C'est la meilleure méthode à employer quand cela est possible et qu'il n'y a pas de contre-indications.

NÉVROME PLEXIFORME

Cette tumeur apparaît d'ordinaire en avant de l'oreille, s'étend ensuite à la tempe, et finit par atteindre les paupières, de préférence la paupière inférieure, qu'elle envahit. Assez souvent, elle va plus loin et gagne l'orbite. Elle se développe très lentement, mais peut, à la longue, atteindre un volume considérable.

A son niveau, la peau est moins pigmentée. A la palpation, la tumeur, recouverte par la peau très libre, sans adhérence, donne la sensation d'une masse formée de cordons élastiques enchevêtrés, quelque chose d'analogue à celle d'une pelote de ficelle. Elle est absolument indolore. Quelquefois, les os de la région sont déformés, augmentés de volume, en hyperostose ; dans quelques cas néanmoins, on a constaté des usures partielles. Même quand la cavité orbitaire est envahie, le globe oculaire reste intact et la vue normale.

Cette tumeur est congénitale, mais, à la naissance et au premier âge, quand elle est petite, les parents n'y font pas toujours attention et elle passe inaperçue. Son pronostic est bénin, elle ne se reproduit jamais à distance.

Anatomie pathologique. — Le névrome plexiforme est formé de cordons blancs ou jaunâtres, durs, secs, élastiques, entourés de tissu conjonctif. Ces cordons sont composés de fibres nerveuses myéliniques ou amyéliniques entourées de lames fibreuses. La proportion entre le tissu nerveux et le tissu conjonctif est très variable dans les observations publiées.

On se demande, en conséquence, si l'origine du mal est dans le tissu nerveux ou le tissu conjonctif.

Lagrange inclinerait à considérer le névrome plexiforme comme d'origine conjonctive, une hyperplasie des nerfs et de leur gaine de soutènement. « Il en fait une variété d'éléphantiasis : celle qui « est caractérisée par une fibromatose diffuse, celle qui résulte de « l'hyperplasie des nerfs et de leur gaine de soutènement, celle « enfin qui consiste dans le développement anormal des vaisseaux ; « on aurait ainsi l'éléphantiasis proprement dit, l'éléphantiasis « névromateux et l'éléphantiasis télangiectasique. »

Diagnostic. — Le névrome plexiforme est très particulier, aussi bien par ses caractères objectifs que par son origine et son évo-

lution. Il est cependant possible d'avoir quelque hésitation en présence d'un névrome plexiforme avancé, ayant donné une augmentation de volume des paupières et déterminé une sorte d'éléphantiasis. La sensation très spéciale de cordons enchevêtrés que donne à la palpation le névrome plexiforme suffit pour le distinguer de l'éléphantiasis ordinaire.

Traitement. — Le seul traitement à appliquer est chirurgical. Il faut faire l'ablation de la tumeur aussi complète que possible. En la pratiquant, il importe de conserver une quantité de tégument suffisante pour la restauration de la paupière.

ÉLÉPHANTIASIS

L'éléphantiasis est caractérisé par une augmentation de volume de la paupière supérieure et quelquefois aussi de l'inférieure ; cette tuméfaction peut être, bien rarement, bilatérale.

Il est souvent congénital. Dès la naissance, la paupière supérieure d'un des yeux est plus que normalement volumineuse ; la tuméfaction augmente peu à peu et la paupière devient énorme. C'est une sorte d'œdème mou, sans rougeur de la peau, et qui ne laisse aucune empreinte à la pression du doigt. La paupière devient si volumineuse que l'œil reste constamment recouvert. L'augmentation de volume continuant à se produire, la tuméfaction gagne le côté correspondant du visage qui se déforme souvent d'une manière considérable.

L'éléphantiasis peut être acquis. Il est alors précédé et accompagné de fréquentes réactions inflammatoires avec rougeur modérée de la peau, qui ressemblent à de petites poussées accompagnées d'érysipèle chronique ; chaque poussée inflammatoire est suivie d'une augmentation de volume des paupières dont une partie persiste après l'inflammation. Il semble que ces poussées inflammatoires jouent un rôle dans la production et le développement de l'éléphantiasis acquis.

Etiologie et anatomie pathologique. — Il semble que toutes les tuméfactions éléphantiasiques des paupières ne soient pas de même origine. Certaines, et plus particulièrement les congénitales, se développent sans réaction inflammatoire, les autres au con-

traire semblent avoir pour origine, ou tout au moins comme cause adjuvante, des inflammations analogues à l'érysipèle chronique.

Les anatomo-pathologistes, particulièrement ceux qui rapprochent l'éléphantiasis des néoplasmes, le considèrent comme un lymphangiome accompagné d'une prolifération conjonctive diffuse. Au début l'éléphantiasis serait un lymphangiome, mais il s'accompagnerait rapidement d'une participation du tissu conjonctif, d'une véritable fibromatose diffuse. Le traumatisme, en quelques cas, a paru, sinon provoquer l'apparition, du moins accélérer la marche de l'éléphantiasis.

Traitement. — Le seul à appliquer, c'est l'ablation large de la néoformation. Cependant, je conseillerais à ceux qui en auront l'occasion, d'essayer sur cette tumeur rare la thérapeutique moderne par les rayons X et le radium.

NÉOFORMATIONS EXCEPTIONNELLES

Parmi les néoformations palpébrales, on a, exceptionnellement, rencontré des *lipomes* et des *fibromes* ; mais il n'existe de ces affections que quelques observations isolées.

Il en est de même des *adénomes* qui peuvent se développer dans les glandes de Moll, dans celles de Krause et dans celles de Meibomius. Ce sont des affections rares dont on doit connaître l'existence possible, mais qu'on ne rencontre guère dans la pratique.

CHAPITRE XII

MALADIES DE L'APPAREIL LACRYMAL

Les larmes, sécrétées par les *glandes lacrymales*, viennent de la partie supéro-externe de l'orbite, arrivent, par des canaux excréteurs multiples, dans la portion correspondante du cul-de-sac conjonctival, glissent à la surface du globe qu'elles lubréfient, et vont s'accumuler dans l'angle interne de l'œil, formant là, une gouttelette stagnante, appelée le *lac lacrymal*.

Puisées dans le lac lacrymal par les *points lacrymaux*, elles pénètrent dans deux fins *canalicules* horizontalement placées dans l'épaisseur des bords palpébraux supérieur et inférieur, puis arrivent dans un conduit vertical large en haut (*sac lacrymal*), plus étroit en bas (*canal nasal*), lequel s'ouvre dans le méat inférieur des fosses nasales.

La plupart des affections de l'appareil lacrymal sont consécutives à des lésions de l'appareil excréteur, qui s'étend des points lacrymaux à l'orifice du canal nasal. Quelques maladies cependant résultent d'une atteinte de l'appareil sécréteur, les glandes lacrymales.

J'étudierai successivement les maladies des glandes lacrymales et celles de l'appareil excréteur, en insistant particulièrement sur ces dernières dont l'importance pratique est considérable.

MALADIES DES GLANDES LACRYMALES

CALCULS LACRYMAUX

C'est une affection exceptionnelle, qui constitue en réalité une curiosité pathologique. Dans une observation, on a trouvé un corps blanc crayeux siégeant dans la lumière d'un des canaux excré-

teurs (Laugier et Richelot). Dans une autre observation, la glande était très hypertrophiée et déterminait de l'exophtalmie ; elle contenait des calculs formés de carbonate de chaux.

DÉPLACEMENTS TRAUMATIQUES

Le déplacement peut se produire à la suite d'un traumatisme, d'une plaie pénétrante de la partie supéro-externe de l'orbite ; la glande traumatisée décollée, s'échappe par la plaie cutanée, fait hernie à la surface de la peau. Le déplacement peut résulter d'un traumatisme sans plaie, une contusion forte de la partie externe du sourcil ; la glande, détachée, abandonne sa loge et glisse dans la paupière.

Enfin, la glande peut se déplacer sans qu'on retrouve aucune trace de violence ; c'est ce qu'on appelle le déplacement spontané.

Symptômes. — Dans la partie externe de la paupière supérieure, il existe une saillie cutanée, oblique de haut en bas et de dedans en dehors. La peau, refoulée en forme de sac, contient un corps, arrondi, mobile, facilement réductible. Quand la glande s'est échappée à travers une plaie, rien n'est plus facile que de la reconnaître.

Causes. — La cause de déplacements glandulaires non traumatiques est mal connue. On comprend bien qu'une glande malade et augmentée de volume puisse rompre ses liens et glisser dans la paupière. Mais, bien que l'appareil anatomique qui maintient la glande soit, en somme, assez lâche, on s'explique mal le déplacement des glandes lacrymales normales.

Traitement. — Il ne faut pas s'attendre à ce qu'une glande déplacée reprenne spontanément sa place.

On peut essayer de la relever et de la fixer par des sutures dans sa position normale, mais le meilleur traitement c'est encore d'en pratiquer l'extirpation.

KYSTES DES GLANDES LACRYMALES

Le kyste des glandes lacrymales encore appelé dacryops est analogue à la grenouillette des glandes salivaires ; c'est un kyste

par rétention dans les conduits excréteurs. C'est là du moins l'opinion généralement admise. Elle repose sur la situation du kyste, son analogie avec la grenouillette, et sur le fait que la paroi du kyste est d'ordinaire tapissée par un revêtement épithélial cubique.

Le kyste produit une légère voussure de la partie externe de la paupière supérieure ; quand on relève la paupière et qu'on cherche à le voir du côté de la conjonctive, il apparaît sous l'aspect d'une saillie, arrondie, grisâtre ou blanc bleuâtre, translucide, assez semblable à un grain de raisin. Il contient un liquide transparent.

Cette affection est sans gravité. Le traitement qui convient c'est l'enlèvement, après anesthésie locale. Il ne récidive pas.

DACRYOADÉNITE AIGUE

C'est l'inflammation aiguë des glandes lacrymales palpébrales ou orbitaires, prises simultanément ou isolément.

La séméiologie est un peu différente suivant l'intensité d'ailleurs variable des symptômes inflammatoires.

La partie externe de la paupière supérieure se tuméfie et rougit. Cette tuméfaction, localisée du côté temporal, produit une déformation de la paupière si spéciale que le seul aspect extérieur de l'œil permet de poser le diagnostic.

La partie externe du bord palpébral étant refoulée en bas, l'ensemble de ce bord prend la forme d'un S couché et allongé ; l'œil n'est ouvert que dans la partie interne du côté du nez ; la fente palpébrale, déformée, conserve en dedans son ouverture normale et se trouve fermée en dehors au niveau de la tuméfaction. Cette affection étant ordinairement bilatérale, l'aspect du visage et des yeux se trouve considérablement modifié. Si, avec l'extrémité du doigt, on exerce une pression dans la direction de la glande lacrymale, le malade perçoit une douleur assez vive et recule.

Si, en retenant la paupière supérieure, on dirige le regard en bas et en dedans, un bourrelet rouge fait saillie dans le cul-de-sac supérieur, c'est la glande enflammée. Il y a un peu de douleur spontanée et une certaine gêne dans les mouvements du globe.

Quand l'inflammation est très vive et atteint en même temps les deux glandes, principales et accessoires, la tuméfaction peut

s'étendre à toute la paupière, et produire, pendant un jour ou deux, l'occlusion de la fente palpébrale ; mais, il y a toujours un gonflement plus marqué dans la moitié temporale et la forme spéciale de la tuméfaction est conservée. De plus, la conjonctive bulbaire voisine devient chémotique, les douleurs spontanées et à la pression sont plus vives, quelquefois très vives ; le ganglion préauriculaire peut être douloureux. Dans certaines formes exceptionnelles, l'inflammation peut même prendre des allures phlegmoneuses et aboutir à la suppuration. En général, presque toujours même, les dacryoadénites sont d'intensité moyenne.

Le début est brusque ; mais, après une période d'acuité qui dure peu de temps (un jour, quelquefois deux), les symptômes s'atténuent et disparaissent en deux ou trois semaines. La guérison survient sans laisser aucun trouble de la sécrétion lacrymale.

Diagnostic. — L'aspect particulier de la tuméfaction et la déformation spéciale de la fente palpébrale, ne permettent cependant pas de porter toujours un diagnostic ferme. Certaines affections peuvent les reproduire ou à peu près.

L'*orgelet* de la partie externe de la paupière, donne aussi une tuméfaction localisée, mais il est unilatéral La simple inspection ou la palpation du bord palpébral permettent de le localiser facilement dans la paupière.

La périostite du rebord orbitaire supéro-externe, donne aussi une tuméfaction localisée, mais elle est unilatérale, et il suffit d'explorer avec le doigt le rebord de l'orbite pour constater l'existence d'une tuméfaction douloureuse au siège même de la périostite.

J'ai vu une *gomme tuberculeuse* de la partie supéro-externe du globe oculaire refouler la partie externe de la paupière supérieure et prendre l'aspect de la dacryoadénite.

Ce sont là les seules affections qui puissent simuler une dacryoadénite aiguë.

Etiologie, Pathogénie. — La dacryoadénite résulte d'une *localisation infectieuse métastatique.*

Elle se montre au cours d'un certain nombre de maladies générales infectieuses. Au premier rang se trouvent les *oreillons* ; vient ensuite la *blennorrhagie*, particulièrement à son décours, à l'époque des arthropathies et de la conjonctivite métastatique. On la rencontre aussi, quoique moins souvent dans d'autres mala-

dies infectieuses très variées : la fièvre typhoïde, la rougeole, la grippe.

Contrairement à ce que pensaient de nombreux auteurs de la première moitié du XIXe siècle (Todd, Schmidt, Walton, Weller, Velpeau, Mackenzie), la dacryoadénite semble bien n'être jamais produite par une infection conjonctivale.

Il ne paraît pas non plus qu'elle puisse être une infection primitive.

Traitement. — La guérison survenant toujours, spontanée et complète, il n'y a pas de traitement à appliquer. Il suffit de conseiller au malade, pour calmer les douleurs de l'inflammation, d'appliquer sur ses yeux des compresses humides chaudes et d'éviter toute fatigue des yeux pendant la période aiguë.

Dans les cas exceptionnels où la suppuration se produit, on se comporte comme en présence de tout abcès : la collection purulente est évacuée par une incision. Il faut, autant que possible, pratiquer cette incision du côté de la conjonctive.

DACRYOADÉNITE CHRONIQUE

Les symptômes de la dacryoadénite chronique sont analogues à ceux de la forme aiguë, mais avec absence de tout phénomène réactionnel. La même déformation palpébrale se développe, mais lentement, progressivement, sans réaction, pendant des mois ou des années. Les doigts peuvent sentir, derrière la peau de la paupière, la glande augmentée de volume et de consistance. Il ne se produit d'ailleurs aucun trouble dans la sécrétion des larmes. La dacryoadénite, d'ordinaire bilatérale, peut être unilatérale.

Diagnostic. — Il est toujours facile avec les caractères précédents. On ne risque guère de confondre la glande tuméfiée, toujours palpable, avec une *tumeur de l'orbite* qui fait corps avec les parois.

Il est au contraire difficile, sinon impossible, de distinguer *un néoplasme* d'une inflammation chronique de la glande, car l'une et l'autre de ces affections, du moins pendant un temps, ne se manifestent que par une augmentation de volume de la glande. L'unilatéralité est toujours en faveur de la néoplasie ; mais les néoplasies de la glande sont bien rares et il faut se méfier de conclure trop vite à leur existence. Si l'on veut se faire une opinion

ferme, il faut prélever, par incision ou par ponction, une parcelle du tissu glandulaire et en faire l'examen histologique.

Etiologie. — Un certain nombre de dacryoadénites chroniques sont d'origine *tuberculeuse*. D'autres sont d'origine *syphilitique*, il est même probable que la syphilis doit être rendue responsable pour un nombre d'adénites plus grand qu'on ne le suppose actuellement. La *blennorrhagie*, qui est une cause fréquente d'adénites aiguës, est aussi capable de donner des adénites chroniques. Enfin, exceptionnellement, on a rencontré des adénites chroniques qui étaient des lymphomes.

La dacryoadénite chronique peut s'accompagner d'adénites d'autres glandes. Les glandes salivaires peuvent être prises en même temps. C'est à cette association qu'on donne quelquefois le nom de maladie de Mickulicz. On en ignore complètement la nature.

J'ai observé un cas de polyadénite lacrymale, salivaire, mammaire et testiculaire, qui s'est améliorée considérablement par le traitement spécifique, mais que je n'ai pu suivre jusqu'à la guérison complète.

Traitement. — S'il est établi que la dacryoadénite est d'origine syphilitique, on applique le traitement spécifique. Même en cas de doute, rien n'empêche de faire un essai de traitement spécifique.

Dans tous les autres cas, on est autorisé à enlever la glande lacrymale, même s'il s'agit de tuberculose ; car, la récidive locale ne s'observe pas, et l'ablation de la glande malade n'amène aucun trouble sérieux dans la sécrétion lacrymale.

Cependant, il est un nouveau traitement que je n'hésiterais pas à appliquer en pareille circonstance, c'est la radiumthérapie ou la radiothérapie.

Ablation de la glande lacrymale palpébrale. — Cette opération se fait à l'anesthésie locale ; l'injection anesthésique est poussée dans la partie supéro-externe du cul-de-sac conjonctival (fig. 362).

La paupière supérieure, retournée, est maintenue en haut, tandis que le globe oculaire est tiré en bas et en dedans. La glande lacrymale vient former sous la conjonctive une saillie ovoïde.

L'incision se fait aux ciseaux sur la glande elle-même. On voit

aussitôt apparaître les lobules glandulaires. On saisit la glande avec une érigne et on la dissèque à petits coups de ciseaux en contournant la masse lobulaire. Il est inutile de suturer.

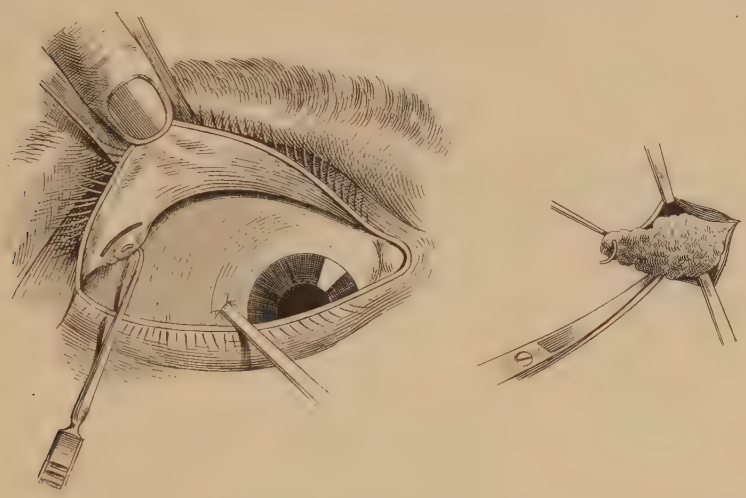

Fig. 362. — Ablation de la glande lacrymale palpébrale. L'œil est tiré en bas par une pince. Une érigne tient et tire la glande. Les ciseaux la dissèquent à petits coups de pointe.

Simple en apparence cette opération reste délicate, car il est difficile de circonscrire la masse glandulaire ; les lobules qui la constituent ne formant pas une agglomération bien limitée et séparée des tissus du voisinage.

Ablation de la glande lacrymale orbitaire. — L'anesthésie locale est suffisante ; on fait une injection superficielle sous les téguments de la région supéro-externe de l'orbite et une injection profonde dans la région de l'orbite occupée par la glande (fig. 362).

Une incision arquée (4 cm.) est faite à la partie supéro-externe de l'orbite au-dessous de la queue du sourcil. On peut aussi bien la placer au-dessus ou au niveau même de la queue du sourcil. La partie inférieure de l'incision doit descendre jusqu'au niveau de l'angle externe de l'œil. On met à nu le rebord osseux *supéro-externe* de l'orbite, et on incise l'aponévrose orbitaire au ras du rebord orbitaire.

Immédiatement, apparaît la glande, reconnaissable à sa couleur grise et à sa structure lobulée.

Une pince la saisit et la tire doucement au dehors. Avec la pointe des ciseaux mousses, fermés, on la dégage doucement des tissus qui l'entourent, jusqu'à ce qu'elle vienne, facilement et presque tout entière, se montrer à l'extérieur.

A ce moment, il ne reste plus qu'à sectionner le pédicule par un coup des ciseaux courbes glissés en arrière de la glande. Quelques points de suture ferment la plaie.

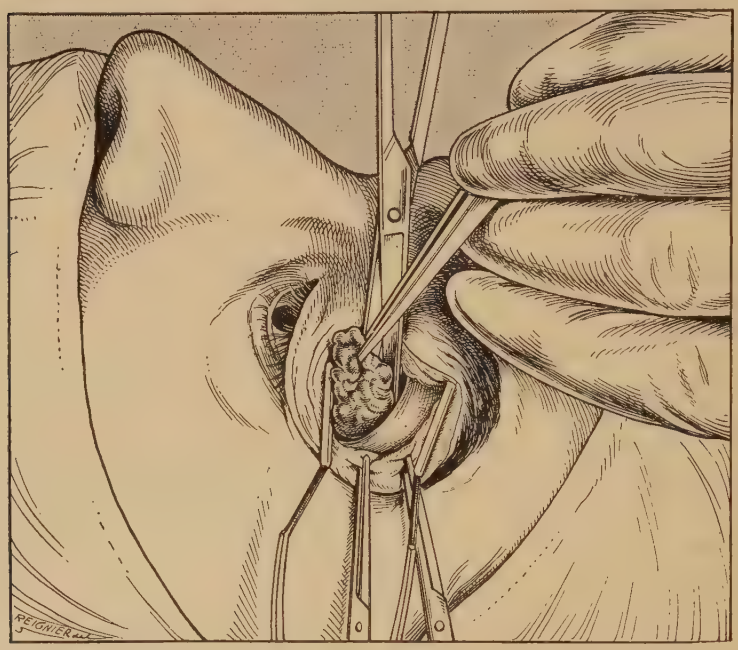

Fig. 363. — Ablation de la glande lacrymale orbitaire. La glande est dégagée. Des ciseaux courbes vont dans l'orbite, couper le pédicule.

Certaines précautions sont à prendre quand on veut mener à bien cette opération.

Pour obtenir une anesthésie complète il importe de faire avec soin l'injection profonde.

Il faut éviter (faute fréquente) d'inciser l'aponévrose orbitaire trop en haut le long du rebord orbitaire supérieur, mais descendre, au contraire, le long du rebord externe; la glande n'est pas en haut mais en dehors. Si l'aponévrose est incisée trop haut, on voit apparaître, non pas la glande, mais une masse graisseuse

plus jaune et non lobulée ; il faut la refouler en dedans et se porter plus en dehors à la recherche de la glande.

Il est indispensable de libérer la glande avec un instrument mousse et de ne procéder à la section du pédicule qu'après l'avoir bien dégagée. Autrement, des hémorragies surviennent prématurément, qui entravent la marche régulière de l'opération.

Le *ptosis* a été signalé à la suite de cette intervention. Il semble qu'on doive l'imputer à une faute de technique.

L'*ecchymose* palpébrale et sous-conjonctivale est au contraire un incident fréquent à la suite de l'opération ; mais, elle est minime si on évite de faire des sections inutiles, avec les ciseaux, dans l'intérieur de l'orbite.

Un tamponnement de la loge glandulaire, pendant quelques minutes à la fin de l'opération, arrête, en général, toute hémorragie et prévient l'*hématome*. Celui-ci n'a d'ailleurs aucun inconvénient sérieux.

Les suites de l'opération sont simples et rapides ; ses résultats sont bons quand la glande est enlevée tout entière.

TUMEURS DES GLANDES LACRYMALES

Les tumeurs des glandes lacrymales sont rares, exceptionnelles. Bien qu'on possède un nombre assez grand d'observations, l'incertitude règne encore sur la nature de ces néoplasmes. Cependant, on a pu constater l'existence d'épithéliomes, de sarcomes à petites cellules, de sarcomes fuso-cellulaires, de fibro-sarcomes. Ces tumeurs se développent aux dépens des enveloppes de la glande, de la glande elle-même, ou du périoste avoisinant. On a aussi observé des lympho-sarcomes, qui ont d'ailleurs des symptômes particuliers.

Les symptômes sont analogues à ceux d'une dacryoadénite chronique. La glande augmente de volume, lentement, et refoule peu à peu les tissus du voisinage sans les envahir, du moins pendant les premières périodes. Les métastases et la généralisation ne semblent pas se produire facilement. Au contraire, les récidives paraissent fréquentes du moins pour les épithéliomes.

Le diagnostic avec une dacryoadénite chronique unilatérale ne peut guère être établi d'une manière certaine que par le prélèvement et l'examen histologique d'une partie de la glande malade.

Le traitement est le même que celui de toute autre tumeur

localisée. L'ablation est indiquée, dès que le diagnostic est posé avec certitude.

Les lymphomes sont symétriques ; ils se présentent sous l'aspect d'une hyperplasie chronique, indolore, torpide. Cette hyperplasie débute par les glandes lacrymales mais elle n'y reste pas localisée, elle s'étend ensuite aux glandes salivaires. Elle peut s'accompagner de tuméfactions ganglionnaires et spléniques, et même d'altérations du sang, constituant ainsi au complet le syndrome de Mickulicz. Cette affection, bien différente des tumeurs, peut présenter des arrêts, et même régresser spontanément. Mais, les récidives sont fréquentes et la mort peut résulter de métastases intracrâniennes. Elle se traite par l'arsenic, l'iodure de potassium, la radiothérapie ou radiumthérapie.

HYPERSÉCRÉTION LACRYMALE

Le larmoiement peut être causé par une obstruction des voies lacrymales, c'est-à-dire par un défaut d'excrétion ; mais, il peut aussi résulter d'une hypersécrétion des glandes lacrymales, les voies lacrymales restant parfaitement perméables. La distinction entre ces deux variétés de larmoiement est toujours possible, sinon par les signes particuliers de l'hypersécrétion du moins par l'examen et l'exploration des voies lacrymales excrétrices (voir p. 644).

Les causes de l'hypersécrétion pure sont nombreuses. Il faut mettre de côté, bien entendu, l'hypersécrétion émotive, qui n'a rien de pathologique.

Toutes les causes d'irritation de la première branche du trijumeau, au niveau ou au voisinage de l'œil, sont susceptibles de donner du larmoiement par hypersécrétion. L'œil pleure quand la conjonctive est irritée par une inflammation, un corps étranger, et même simplement par l'air extérieur. Il en est de même, et à un degré bien plus accentué encore, dans les lésions de la cornée, surtout dans les lésions superficielles (corps étranger, érosion, kératites diverses). Les affections aiguës de l'iris et du corps ciliaire font également pleurer, mais à un moindre degré que les affections cornéennes. L'œil peut aussi pleurer du fait de lésions irritatives non oblitérantes des voies lacrymales, et du fait de lésions nasales irritantes. La poussière, la fumée, les vapeurs, le vent, le froid, la lumière vive, agissent par un mécanisme analogue en irritant le globe oculaire.

Un certain nombre d'affections du système nerveux peuvent donner lieu à une hypersécrétion lacrymale. L'œil se met souvent à pleurer au moment des crises dans la névralgie du trijumeau. Le tabès, quelquefois même au début, donne des accès de larmoiement, comme il produit de la sialorrhée et des sueurs exagérées. Ce larmoiement est d'ailleurs passager et disparaît au bout d'une période plus ou moins longue.

Au cours de l'hystérie, on peut également observer des crises qui s'accompagnent de photophobie et de larmoiement.

Dans la maladie de Basedow, le larmoiement est fréquent, mais il est difficile de dire s'il résulte de l'exophtalmie qui met une plus grande surface du globe en contact avec l'extérieur, de la diminution de fréquence du clignement ou d'un trouble nerveux sécrétoire.

Les yeux peuvent se mettre à pleurer dans le bâillement, le vomissement, les quintes de toux, le rire.

Enfin, le larmoiement accompagne d'ordinaire la paralysie faciale avec lagophtalmie (V. Paralysie faciale).

HYPOSÉCRÉTION LACRYMALE

Cette diminution de la sécrétion lacrymale peut avoir une origine nerveuse. Des *altérations destructives du trijumeau* peuvent diminuer la sécrétion comme les lésions irritatives produisent l'hypersécrétion.

La *paralysie faciale* totale, intéressant le voile du palais, amènerait une sécheresse de l'œil (Goldzieher). Certaines affections de la conjonctive, comme le *xerosis*, agissent probablement en produisant une atrophie cicatricielle qui s'étend à la glande lacrymale.

Dans les *altérations des glandes lacrymales*, par exemple dans les lymphomes, on a constaté une diminution de la sécrétion.

Enfin, les *substances médicamenteuses* comme la pilocarpine, l'atropine, qui ont une influence sur la sécrétion des glandes, peuvent agir sur les glandes lacrymales comme sur les autres, en augmentant ou en diminuant leur sécrétion.

MALADIES DE L'APPAREIL EXCRÉTEUR DES LARMES

Toutes ou presque toutes les affections de l'appareil excréteur, quelle que soit leur nature ou leur siège, ont pour résultat, lorsqu'elles atteignent un certain développement, d'oblitérer les voies lacrymales et d'arrêter l'excrétion des larmes. Cette oblitération donne du larmoiement et peut provoquer l'apparition de toute une série de complications mécaniques ou infectieuses : distension du sac, dacryocystite, péricystite, fistule, kératites et conjonctivites. J'étudierai d'abord l'oblitération des voies lacrymales avec toutes ses conséquences, sans me préoccuper de la nature des lésions qui ont produit l'oblitération. Ensuite, je reprendrai séparément l'étude de certaines affections susceptibles de produire l'oblitération.

OBLITÉRATION

L'oblitération des voies lacrymales ne se produit pas dès le début de l'affection. Pendant une première période, dont la durée doit être variable suivant la nature des lésions (tuberculose, syphilis, ostéite, infections aiguës, etc.), l'affection lacrymale est méconnue, car elle ne donne lieu à aucun trouble tant que le rétrécissement n'est pas suffisant pour gêner le cours des larmes. Il est même certain que, bien souvent, ces affections guérissent sans amener l'oblitération complète. Une petite lésion tuberculeuse, une ulcération syphilitique, une infection pneumococcique ou autre, peuvent très bien se cicatriser et disparaître sans parvenir à oblitérer le conduit.

Il est facile de donner des exemples à l'appui de cette opinion. Il existe chez le nouveau-né une conjonctivite d'allures torpides dans la sécrétion de laquelle on trouve le pneumocoque ; elle paraît causée et entretenue par une affection analogue des fosses nasales. Les voies lacrymales, qui réunissent les fosses nasales à la conjonctive, sont, elles aussi, infectées. Pourtant, cette infection lacrymale ne se révèle par aucun signe spécial, et guérit sans produire d'oblitération.

On conçoit, d'ailleurs, que de petites lésions tuberculeuses ou syphilitiques, puissent guérir facilement dans les voies lacrymales

comme sur la muqueuse du nez ou de la bouche, et passer inaperçues si elles ne vont pas jusqu'à l'oblitération.

Il est, d'autre part, certain que beaucoup d'infections nasales (coryza, rhinites) et pas mal d'infections conjonctivales, se propagent aux voies lacrymales. Cependant, ces infections ne donnent que rarement des troubles du côté du sac lacrymal et du canal nasal ; et cela, pour la raison que nous venons d'indiquer : l'absence d'oblitération.

Pendant toute cette première période, qui va du début de la lésion jusqu'au moment où se produit l'oblitération, l'affection des voies lacrymales reste méconnue. Elle ne se manifeste que le jour où se produit l'oblitération.

L'oblitération est le résultat commun de presque toutes les affections des voies lacrymales. Le premier symptôme d'oblitération, c'est le larmoiement. Il peut rester seul ; mais, en général, on voit survenir des complications, mécaniques ou infectieuses, qui, elles aussi, résultent de l'oblitération, et sont, comme le larmoiement, des signes d'oblitération. La séméiologie de l'oblitération sera donc constituée par les affections diverses qui vont suivre.

Larmoiement.

Le larmoiement est le signe inséparable de toute oblitération ou de tout rétrécissement accentué des voies lacrymales.

Les larmes tombent sur la joue, abondantes à l'air libre ou au vent, rares à l'intérieur des appartements. Même au moment où les larmes ne coulent pas hors de l'œil, on peut reconnaître, à la simple inspection, le côté de l'oblitération. Le bord palpébral inférieur est longé par une ligne brillante ; l'angle interne est occupé par une gouttelette volumineuse, prête à tomber ; l'œil a un aspect brillant, humide, aqueux, larmoyant, très particulier, qui le différencie nettement de l'œil sain.

Le larmoiement est le seul symptôme des oblitérations siégeant au-dessus du sac lacrymal ; l'oblitération au-dessous du sac donne, en outre, de nombreuses complications.

Distension du sac.

Dans les rétrécissements au-dessous du sac lacrymal, celui-ci se distend, s'ectasie sous l'action des larmes accumulées et sta-

gnantes dans sa cavité. Il repousse en avant les téguments, et forme, en-dedans de l'angle interne de l'œil, une tuméfaction bien limitée, ovoïde, à grand axe vertical. Au début, le sac est dilaté par des larmes, puis par du mucus, enfin par du pus.

Quand on presse sur le sac ainsi dilaté, le contenu (larmes, mucus, pus) reflue dans le lac lacrymal, par les points lacrymaux, remplit l'œil, déborde par-dessus le bord palpébral. Quelquefois, si l'oblitération du canal n'est pas absolument complète, le sac comprimé peut se vider par le nez. D'autres fois enfin, mais rarement, le sac distendu est clos de toutes parts, et la pression ne le vide ni par en haut ni par en bas (mucocèle).

Les variations dans le contenu du sac distendu tiennent à ce que ce contenu, aseptique au début, s'infecte dans la suite à la faveur du rétrécissement et de la stagnation. Il se passe là quelque chose d'analogue à ce qui a lieu, pour la vessie, dans les rétrécissements de l'urèthre.

Le contenu du sac lacrymal distendu, même s'il est transparent, doit être considéré comme septique, et par conséquent dangereux pour la cornée. On trouve, en effet, même dans le mucus transparent, des germes infectieux en abondance, et presque toujours le pneumocoque. Ce microbe vit là en saprophyte, sans amener de réaction inflammatoire dans le sac, ni sur la conjonctive ; mais il est pathogène pour la cornée. Une érosion même légère qui enlève l'épithélium protecteur de la cornée, suffit à produire l'infection cornéenne et à donner un ulcère grave à pneumocoque. Toute intervention chirurgicale sur le globe, faite à un sujet dont le sac est distendu, est vouée à l'insuccès et entraîne d'ordinaire la perte de l'œil.

Il importe donc de bien connaître les signes de la distension du sac par oblitération : larmoiement ; tumeur formée par le sac distendu ; refoulement de larmes, de mucus ou de pus par pression sur le sac.

Dans la distension du sac, même avec contenu trouble et microbes abondants, il n'y a pas de réaction inflammatoire ; néanmoins, c'est une coutume assez fréquente d'appeler cette distension dacryocystite suppurée chronique.

Dacryocystite aiguë.

Le contenu du sac, peut, dans certaines conditions, s'enflammer, et, donner, dans le sac même et dans son voisinage, des phé-

nomènes réactionnels accentués. Il ne faut pas confondre cette inflammation du sac, de la cavité du sac lacrymal, appelée *dacryocystite*, avec une autre affection, appelée *péricystite*, et qui est l'inflammation du tissu cellulaire qui entoure le sac. D'ailleurs, les symptômes de ces deux affections diffèrent notablement les uns des autres.

La dacryocystite a les symptômes de la distension du sac, avec, en plus, de la réaction inflammatoire. Le sac lacrymal, distendu, conserve sa forme ovoïde. Il y a une rougeur modérée, de la douleur spontanée et à la pression, quelquefois un peu d'œdème des paupières. La peau, non adhérente, glisse librement à la surface du sac. La pression sur le sac fait refluer du pus par les points lacrymaux. Il n'y a pas de symptômes généraux.

La dacryocystite, est une infection de la muqueuse, une infection à l'intérieur du sac lacrymal. Elle peut être produite par des germes variés, souvent par le streptocoque et souvent par le pneumocoque ; elle peut, plus rarement, être causée par d'autres germes ; mais les inflammations vives résultent de l'infection streptococcique.

Péricystite aiguë.

La péricystite aiguë est une inflammation streptococcique du tissu cellulaire qui entoure le sac. Cet agent infectieux passe, par voie lymphatique ou par effraction, de la cavité du sac dans le tissu cellulaire qui l'entoure et y développe un phlegmon aigu. Dans des cas exceptionnels, on a vu d'autres germes que le streptocoque produire des péricystites, mais ce sont des exceptions. La péricystite aiguë est une infection streptococcique. C'est donc une maladie bien déterminée au point de vue étiologique comme au point de vue anatomo-pathologique. On connaît son siège autour du sac ; on connaît l'agent infectieux qui la produit, le streptocoque ; et l'on sait, en outre, que cette affection n'est point une maladie primitive, mais une complication commune à toutes les oblitérations ou rétrécissements du canal nasal, quelles qu'en soient les causes premières.

Symptômes (fig. 364 et 365). — La péricystite ne survient guère que sur des personnes déjà atteintes de larmoiement par oblitération des voies lacrymales. Brusquement, une tuméfaction inflammatoire apparaît dans la région du sac lacrymal et dans son

voisinage. Cette tuméfaction, franchement rouge et douloureuse, n'est plus limitée, comme dans la dacryocystite ; ayant son maximum à la région du sac, elle s'étend en bas vers le rebord orbitaire inférieur dont elle suit la direction, formant ainsi une sorte de virgule, dont la tête est au niveau du sac et la queue le long

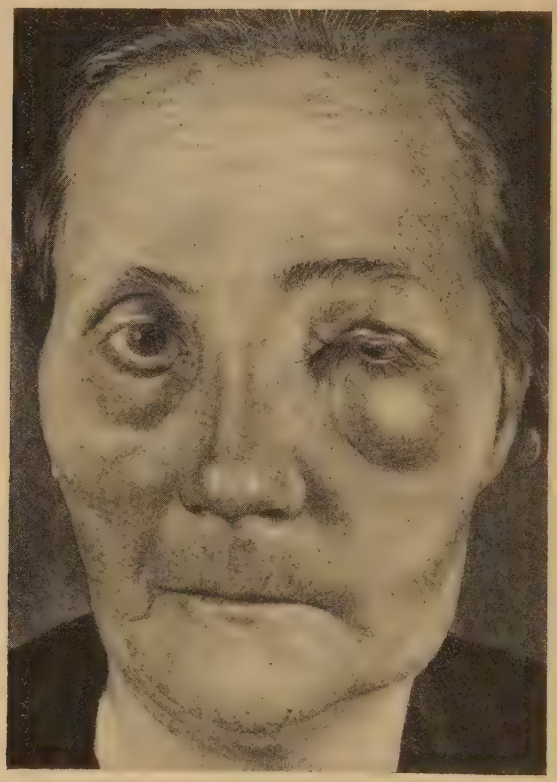

Fig. 364. — Péricystite lacrymale phlegmoneuse. Tuméfaction inflammatoire de la paupière inférieure, de la paupière supérieure, et même de la joue.

de la paupière inférieure. La peau est adhérente, elle ne glisse plus sur les parties sous-jacentes. Les paupières sont d'ailleurs très gonflées, et la tuméfaction, dans les cas accentués, s'étend vers la joue au delà du rebord orbitaire. La conjonctive, elle-même, peut se tuméfier (chémosis). Les ganglions du voisinage (pré-auriculaire, sous-maxillaire, parotidiens) sont augmentés de volume et douloureux à la pression.

Une pression, même légère, à l'emplacement précis du sac lacrymal, provoque une douleur très vive, qui constitue un des principaux caractères de cette complication. Cette douleur localisée, jointe au larmoiement préexistant, sert à distinguer la péricystite de l'érysipèle de la face.

Fig. 365. — Péricystite lacrymale phlegmoneuse à une période plus avancée. Le phlegmon s'est ouvert. La tuméfaction a immédiatement diminué.

Il y a souvent des symptômes généraux plus ou moins accusés, et une réaction fébrile. Trois ou quatre jours après le début, le phlegmon se collecte, la peau s'amincit et se rompt, le pus s'écoule.

Après ouverture, l'inflammation diminue rapidement, et la fistule finit par se fermer. Après 2 ou 3 semaines, toute inflammation a disparu ; mais les voies lacrymales, toujours oblitérées,

se retrouvent dans le même état qu'avant le phlegmon. Les récidives sont fréquentes.

Tel est le type habituel de la péricystite, elle peut présenter des variations, particulièrement dans l'intensité de la réaction inflammatoire.

Il existe des péricystites légères avec rougeur peu étendue, œdème nul ou insignifiant, aucun phénomène général, mais toujours une douleur très nette quand le doigt presse sur le sac lacrymal.

J'ai décrit, et plusieurs fois rencontré, une forme spéciale d'infection streptococcique du sac lacrymal. Il s'agit de personnes dont les voies lacrymales ne sont pas oblitérées, qui ne pleurent pas ou ne pleurent guère. Une inflammation survient dans la région du sac lacrymal, caractérisée par des symptômes analogues à ceux de la péricystite aiguë : rougeur dans la région du sac, tuméfaction œdémateuse de la paupière et douleur vive à la pression du sac. La tuméfaction inflammatoire peut être diffuse et ressembler à un petit érysipèle. Ces inflammations sont en général récidivantes et peuvent se reproduire indéfiniment. Le médecin les considère en général comme des érysipèles à répétition ; mais, il suffit, pour en empêcher définitivement le retour, de rétablir largement la perméabilité des voies lacrymales. C'est qu'en effet, dans ces péricystites sans oblitération complète, il y a cependant un rétrécissement et, par suite, une stagnation au niveau de laquelle se développe l'infection. Il existe souvent en même temps une affection des fosses nasales (lupus, syphilis, etc.), cause première des lésions des voies lacrymales.

Diagnostic. — Presque toutes les inflammations de la région du sac lacrymal peuvent ressembler à la péricystite aiguë : le *furoncle* de la peau prélacrymale, le *kyste sébacé enflammé*, la *sinusite ethmoïdale*, la *périostite aiguë* des os de la région, *certaines suppurations dentaires*, remontant par la gouttière lacrymale.

Ces affections ont bien des caractères qui leur sont propres et qui suffisent pour les distinguer ; mais, en cas de doute, c'est sur l'examen de la perméabilité des voies lacrymales et sur l'existence antérieure de troubles lacrymaux (larmoiement, distension du sac, dacryocystite, etc.) qu'il faudra poser le diagnostic.

Les péricystites violentes sont souvent confondues avec l'*érysipèle* et le *zona ophtalmique*. Ces affections ne ressemblent à la

péricystite que par la tuméfaction inflammatoire localisée dans la région de l'œil ; elles ont, d'autre part, des caractères très différents. La douleur vive à la pression, bien localisée au sac lacrymal et pas ailleurs, est, avec le passé lacrymal, un des meilleurs signes différentiels de la péricystite.

Fistule lacrymale.

L'ouverture à la peau d'une dacryocystite ou péricystite lacrymale crée une fistule passagère, qui fait communiquer la cavité du sac avec l'extérieur. Cette fistule se ferme d'ordinaire spontanément en quelques jours. Cependant, une *fistule permanente* peut s'établir entre la cavité du sac lacrymal et l'extérieur. Cette fistule peut même persister indéfiniment après la disparition des phénomènes inflammatoires aigus.

En un point de la peau qui recouvre la face antérieure du sac, généralement au-dessous du ligament palpébral interne, on voit un petit orifice, par lequel sort une gouttelette de larmes ou de mucus. Quand on presse sur le sac distendu, une quantité abondante de liquide clair ou louche s'écoule par la fistule ; le sac se vide, en partie par la fistule, en partie par les canalicules lacrymaux.

Si l'on fait une injection par les canalicules, le liquide s'échappe, en nappe ou en jet, suivant la pression, par l'orifice cutané de la fistule. Ce caractère permet de distinguer la fistule lacrymale venant de la cavité du sac, d'autres fistules d'origine osseuse ou sinusienne. Il existe en outre des antécédents lacrymaux précis.

Complications cornéennes, conjonctivales et palpébrales.

L'oblitération des voies lacrymales suffit pour produire et entretenir des *conjonctivites* chroniques, qui disparaissent par le rétablissement de la perméabilité. Il existe même une conjonctivite aiguë, d'origine lacrymale.

Certaines *blépharites chroniques* et certains *ectropions* ont la même origine.

D'autre part, quand il existe une dilatation du sac avec rétention de muco-pus ou de pus, la cornée, en contact perpétuel avec la sécrétion du sac, se trouve menacée d'infection. La moindre érosion cornéenne (poussière, particule de charbon, coup d'ongle)

suffit pour ouvrir une porte à l'infection et déterminer l'apparition d'*ulcères infectieux* graves, dont l'aboutissant est souvent la perte de la vision et quelquefois la perte du globe oculaire.

Guérir les voies lacrymales, ce n'est donc pas seulement enlever une infirmité désagréable, mais encore préserver la vision menacée.

Quand on se trouve en présence d'un ulcère infectieux de la cornée, d'une blépharite chronique unilatérale, d'une conjonctivite persistante unilatérale, il faut toujours soupçonner une origine lacrymale et examiner les voies lacrymales. Ces complications ont la valeur d'un symptôme.

Diagnostic de l'oblitération.

Quand survient une des complications précédentes (distension du sac, dacryocystite, péricystite), il est facile de reconnaître l'existence d'une oblitération. Toutefois il faut penser aux *furon-*

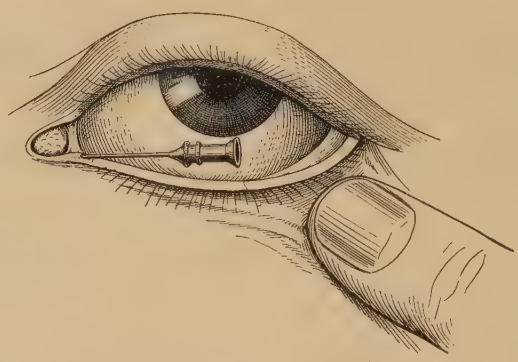

Fig. 366. — Injection dans les voies lacrymales. Manière d'introduire le bec de la seringue. La canule de la seringue est petite parce que le point lacrymal n'a pas été incisé.

cles et aux *kystes sébacés* de la région du sac, à l'*érysipèle* et aux *sinusites*.

Quand le larmoiement existe seul, sans complications, il est quelquefois délicat de déterminer l'existence ou l'absence d'oblitération.

Les causes du larmoiement sont en effet, variées ; c'est, en général, un défaut d'excrétion, mais, ce peut être aussi une hypersécrétion des larmes.

Deux moyens sont à notre disposition pour déterminer si le larmoiement est bien dû à une obstruction des voies lacrymales.

1) On instille dans l'œil quelques gouttes d'un liquide coloré (fluorescéine en solution aqueuse saturée, collargol à 2 0/0, bleu de méthylène à 1 0/0) ; et, quelques minutes après, on demande

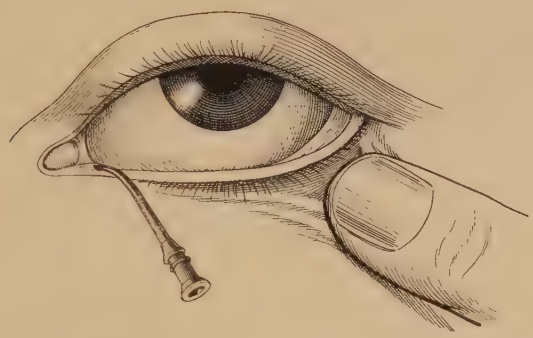

Fig. 367. — Injection dans les voies lacrymales. Manière d'introduire le bec de la seringue. La main gauche de l'opérateur a soin de bien tendre le bord palpébral en le tirant en dehors. La canule est grosse parce que le point lacrymal a été incisé.

au malade de se moucher, pour voir si le liquide a passé dans le nez.

2) A l'aide d'une seringue, dont le bec est introduit dans le canicule lacrymal, on fait une injection, qui passe dans le nez si les voies lacrymales sont perméables (fig. 366 et 367).

Causes d'oblitération.

Quand on a constaté une obstruction des voies lacrymales, il reste à en trouver les causes.

Au niveau des points et canalicules lacrymaux. — L'oblitération peut résulter d'un *traumatisme* qui sectionne les canalicules et les oblitère ensuite au moment de la cicatrisation ou d'une fracture des os du canal nasal (coup à la racine du nez, projectiles).

Elle peut être la conséquence d'une *ulcération* cicatrisée de l'angle interne des paupières. Ces ulcérations sont produites par une brûlure ou une infection, comme on en voit dans les blépharites, la syphilis (chancre, gomme), la tuberculose (lupus).

Rarement, on trouve, dans les canalicules, des *corps étrangers*, des *nodules inflammatoires*, *des tumeurs* (cils, barbes de plume,

épis de blé, fragments métalliques, calculs ou dacryolithes, concrétions formées par le leptothrix, polypes).

Il existe, assez fréquemment, une *atrésie* des points lacrymaux de nature inconnue, sans cause appréciable, sans lésion des paupières, sans réaction inflammatoire.

Le cours des larmes peut être interrompu, par *un déplacement, une déviation des points lacrymaux*. Le point lacrymal, qui d'ordinaire baigne dans le sac lacrymal peut être porté en avant (éversion) et écarté du lac lacrymal. D'autres fois, mais bien rarement, il se porte en arrière, vers le globe oculaire, sur lequel il s'applique et s'oblitère (inversion).

Au niveau du sac lacrymal et du canal nasal. — La situation profonde de cette partie des voies lacrymales rend plus difficile la détermination des causes d'oblitération ; et cependant, c'est dans cette partie verticale des voies lacrymales, particulièrement à l'union du sac lacrymal avec le canal nasal, que siège d'ordinaire l'oblitération.

Il est certain que la *tuberculose*, la *syphilis*, jouent un rôle important. La *lèpre*, dans les pays où elle est répandue, atteint souvent les voies lacrymales. On a rencontré la *rhinosclérose*. On conçoit qu'une *tumeur des fosses nasales* puisse comprimer et oblitérer le canal nasal. Des *infections nasales* sont souvent la cause d'oblitération des voies lacrymales. Il est au contraire exceptionnel de pouvoir incriminer des infections conjonctivales. Il existe chez le nouveau-né, une *oblitération congénitale* provenant de ce que les voies lacrymales, dans leur partie inférieure (canal nasal), sont encore occupées par un bouchon épithélial. Il faut reconnaître que, en dehors de ces causes d'oblitération, il en est *beaucoup d'autres* dont nous ignorons la nature. Toutefois, il est un fait bien établi, c'est le rôle important des affections nasales dans la production des oblitérations lacrymales.

Traitement.

Traitement des causes. — Quand l'examen méthodique de l'affection lacrymale a permis d'établir les causes premières de l'oblitération, il faut, bien entendu, traiter ces causes, instituer un traitement contre la syphilis, contre la tuberculose, contre les diverses affections du nez qui peuvent être l'origine de l'oblitération.

Traitement des complications. — Il faut aussi appliquer aux diverses complications les traitements qui leur conviennent. Ces traitements, sur lesquels je reviendrai plus tard, sont d'ailleurs accessoires, si on en excepte le rétablissement de la perméabilité des voies lacrymales ; ce dernier est, en réalité, le meilleur et le plus efficace de tous les traitements de l'oblitération des voies lacrymales et de ses complications.

Rétablissement de la perméabilité. — *Dilatation des points lacrymaux.* — Si les points lacrymaux atrésiés sont la seule cause de l'oblitération, on les dilate, à l'aide d'un petit stylet conique (fig. 368). Pour pratiquer cette petite opération très simple, il faut cependant procéder méthodiquement (fig. 369 et 370).

Fig. 368. — Stylet conique pour dilater le point lacrymal.

Avec le pouce de la main gauche, tirez en dehors la paupière inférieure, de façon à tendre modérément le bord palpébral et à lui donner une certaine résistance. Prenez le stylet conique de la main droite et tenez-le verticalement entre le pouce et l'index. Introduisez sa pointe dans l'orifice rétréci du point lacrymal ; pour cela, faites rouler le stylet entre vos doigts, de façon à lui imprimer un mouvement de rotation autour de son axe. Le stylet pénètre et le point lacrymal se distend. Sitôt que la pointe du stylet a pénétré de 2 millimètres, n'allez pas plus loin dans le sens vertical ; arrêtez-vous, sans reculer ; changez de direction et placez le stylet horizontal, parallèle au bord palpébral. La paupière toujours bien tendue par le pouce de la main gauche, continuez à pousser le stylet dans sa nouvelle direction, doucement, sans cesser de lui imprimer le même mouvement de rotation ; engagez-le de quelques millimètres dans le canalicule lacrymal. Cela est suffisant, retirez le stylet. Le point lacrymal apparaît, bien dilaté.

Section du canalicule (fig. 371). — Il est rare que, pour une simple atrésie du point lacrymal, on ait à pratiquer autre chose que la dilatation avec le stylet conique. Quelquefois cependant, quand le rétrécissement se reproduit, malgré une ou plusieurs

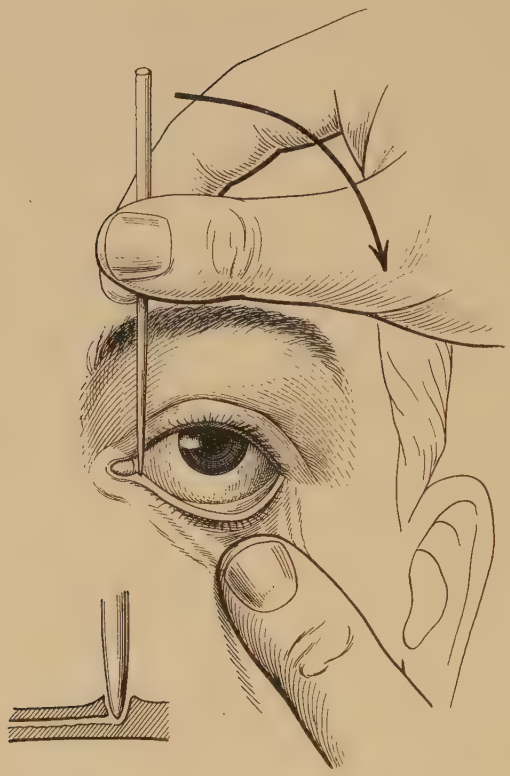

Fig. 369. — Dilatation du point lacrymal (1er temps). La pointe du stylet conique est engagée dans le point lacrymal. La flèche indique le mouvement que devra suivre le stylet pour pratiquer le 2e temps de la dilatation. Le stylet roule entre les doigts de l'opérateur de façon à dilater doucement et progressivement le point lacrymal. La paupière est tendue par le pouce de la main gauche.

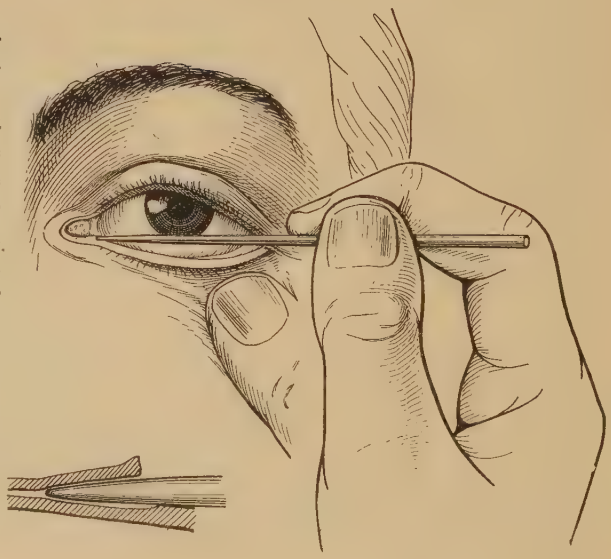

Fig. 370. — Dilatation du point lacrymal (2e temps). La pointe du stylet conique s'engage dans le canalicule de façon à dilater davantage le point lacrymal. Le stylet continue à rouler entre les doigts de l'opérateur.
La paupière est toujours bien tendue de façon qu'elle ne fuie pas devant la pointe du stylet.

dilatations, il faut faire plus, et pratiquer la section du canalicule.

Après avoir dilaté le point lacrymal, on introduit un couteau de Weber (fig. 371), horizontalement, le tranchant en haut, et on le pousse jusqu'à ce qu'il soit engagé de 5 ou 6 millimètres dans le canalicule. A ce moment, tandis que le pouce de la main gauche retient la paupière tendue, la main droite relève le couteau en haut de façon à sectionner le canalicule. Suivant l'étendue qu'on

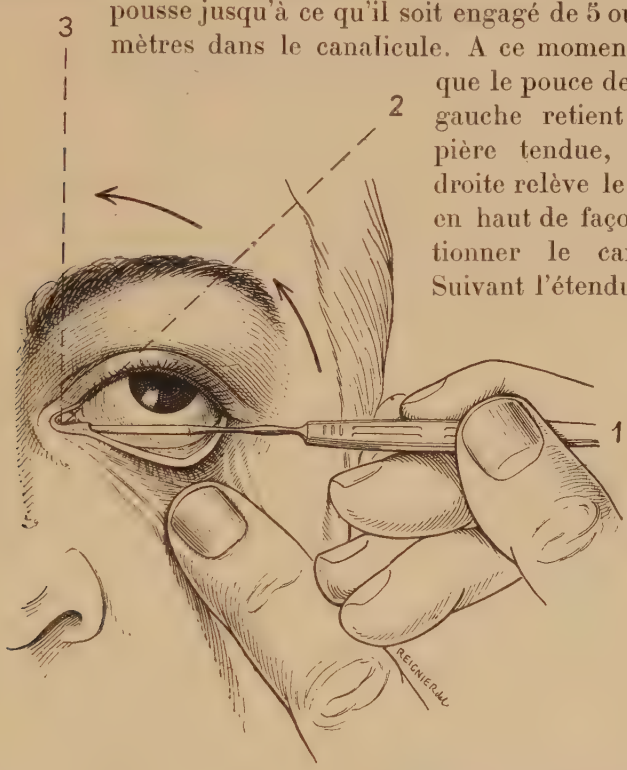

Fig. 371. — Section du canalicule lacrymal inférieur. Le couteau à pointe mousse est engagé horizontalement et tranchant en haut dans le canalicule lacrymal inférieur. Il avance dans cette direction jusqu'à ce que son extrémité mousse, butte sur la paroi osseuse résistante de la gouttière lacrymale. A ce moment, le manche du couteau se relève et prend successivement les positions 1, 2 et 3, en même temps que le tranchant sectionne la paroi supérieure du canalicule.

veut donner à la section, on engage plus ou moins le couteau dans le canalicule et on relève plus ou moins le manche vers la verticale. Il est, en général, inutile de suivre le conseil classique d'après lequel la pointe boutonnée du couteau doit aller jusqu'à la paroi interne, résistante, osseuse, du sac lacrymal, avant de relever le manche du couteau et de pratiquer la section du canalicule. On peut, très facilement, sectionner le canalicule sans engager le cou-

teau aussi profondément. Cette méthode ne doit être employée que dans les cas où on veut faire une section maxima, une section complète du canalicule dans toute sa longueur.

Fig. 372. — Couteau de Weber.

On procède d'une manière analogue pour la section du canalicule supérieur.

Les jours suivants, on veille, bien que ce soit souvent inutile, à ce que les lèvres de la plaie ne se soudent pas l'une à l'autre.

Cathétérisme.

Si l'oblitération, comme c'est la règle, se trouve dans les voies lacrymales profondes, par exemple dans le canal nasal, il faut rétablir la perméabilité par le cathétérisme avec les sondes.

Le cathétérisme peut se faire, soit après incision du canalicule lacrymal inférieur, soit sans incision, après dilatation simple du point lacrymal.

La dilatation simple se fait avec le stylet conique (v. page 647); l'incision du canalicule avec le couteau de Weber (v. page 649).

Cela fait, il reste à introduire les sondes, en commençant par les plus petites et en utilisant des sondes de plus en plus grosses, pour amener un élargissement progressif des rétrécissements.

1er temps. — L'opérateur, avec le pouce de la main gauche, tire la paupière inférieure en dehors, tend le bord palpébral. De sa main droite, il tient la sonde verticalement et l'introduit dans le point lacrymal ou dans la fente qui le remplace, s'il y a eu incision du canalicule. La sonde descend de 2 millimètres et touche la paroi inférieure du canalicule (fig. 373).

2e temps. — La paupière étant toujours bien tendue par le pouce de la main gauche, la sonde s'incline de 90°, prend la position horizontale, et, doucement poussée vers le nez, parallèlement au bord libre, chemine dans le canalicule lacrymal inférieur, entre dans le sac lacrymal et ne s'arrête que lorsqu'elle touche sa paroi interne. La main droite éprouve, à ce moment, une résistance osseuse (fig. 374).

3e temps. — Le pouce de la main gauche lâche un peu la paupière inférieure. La main droite, sans perdre le contact avec la paroi interne, osseuse, du sac lacrymal, remet la sonde verticale et la pousse en bas, à peu près verticalement, dans le canal nasal, en lui imprimant tou-

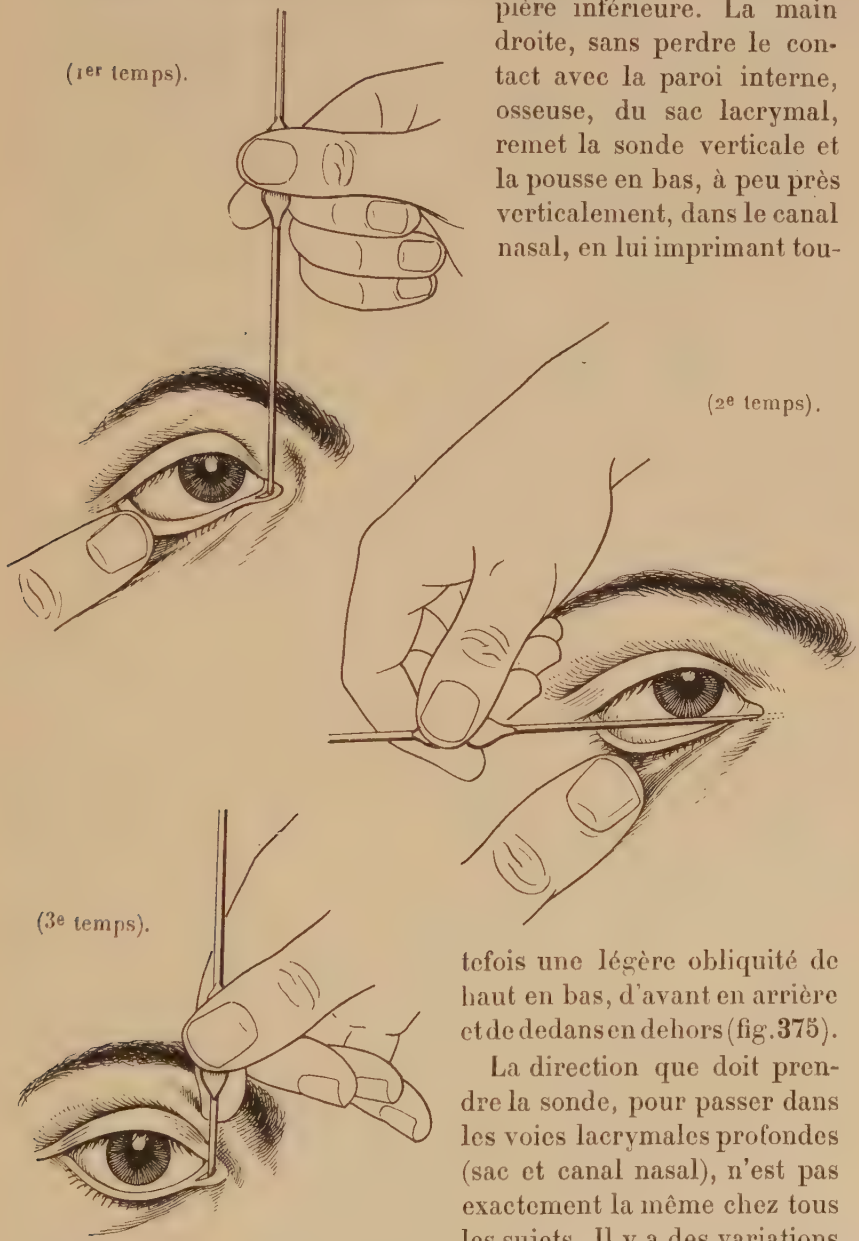

Fig. 373, 374 et 375. — Cathétérisme des voies lacrymales.

tefois une légère obliquité de haut en bas, d'avant en arrière et de dedans en dehors (fig. 375).

La direction que doit prendre la sonde, pour passer dans les voies lacrymales profondes (sac et canal nasal), n'est pas exactement la même chez tous les sujets. Il y a des variations notables, qui proviennent de ce que les voies lacrymales n'ont

pas toujours une direction identique. C'est une erreur, et une faute, que de vouloir, toujours et malgré tout, faire suivre à la sonde la direction classique attribuée aux voies lacrymales. Celui qui, ayant placé sa sonde dans la direction anatomique, l'enfonce brusquement, d'une main ferme, commet une maladresse.

C'est avec douceur qu'il faut chercher sa voie, trouver le point rétréci, y engager l'extrémité de la sonde et la pousser modérément jusqu'à fond de course. Tout acte de force est nuisible, il cause des délabrements inutiles. Le cathétérisme des voies lacrymales se fait très bien avec de la douceur et de l'adresse, très mal avec la force brutale.

Mon opinion personnelle sur la valeur du cathétérisme et sur la manière dont il faut le pratiquer, différant complètement des opinions classiques, je me crois obligé de faire la critique des procédés usuels et d'exposer ma méthode avec une fermeté que m'imposent une longue expérience et une forte conviction.

Le traitement des oblitérations des voies lacrymales doit son imperfection à deux influences thérapeutiques opposées : le traitement timide qui essaye de rétablir la perméabilité par des sondes de volume insuffisant ; le traitement audacieux, mais vraiment trop radical, qui consiste dans l'enlèvement du sac lacrymal, c'est-à-dire la suppression pure et simple de l'appareil qu'il faudrait soigner et guérir.

Le véritable traitement est entre ces deux méthodes extrêmes ; il a pour but le rétablissement de la perméabilité des voies lacrymales, mais d'une perméabilité large, suffisante, qui rende aux voies lacrymales à peu près leurs dimensions normales et assure une perméabilité définitive.

Il est exceptionnel que le cathétérisme bien appliqué ne suffise pas pour rétablir la perméabilité des voies lacrymales, même dans les cas graves anciens et rebelles au cathétérisme habituel.

Grâce à lui, l'occasion d'enlever le sac lacrymal se présente rarement. Cette opération ne se fait plus que dans les obstructions absolues où il est impossible de trouver un chemin pour le passage d'une très petite sonde, par exemple après un effondrement osseux dans le canal, obstacle définitif et invincible.

Le cathétérisme par les petites sondes (n°s 1 à 6 ; beaucoup d'auteurs conseillent de ne pas dépasser le n° 4), réussit dans un assez grand nombre d'oblitérations simples, mais il se montre souvent *insuffisant*, particulièrement lorsqu'il existe des compli-

cations comme la distension du sac, la dacryocystite, la péricystite.

C'est un traitement long, souvent interminable, en général douloureux. Les malades se désespèrent, quand ce n'est pas le médecin lui-même qui renonce le premier à un traitement sans résultat. Ils se résignent à garder une infirmité chronique, un œil rempli de larmes ou de pus, qu'il faut nettoyer sans cesse. Le nombre de ces abandonnés est considérable ; la plupart auraient pu guérir rapidement et radicalement par un cathétérisme correct.

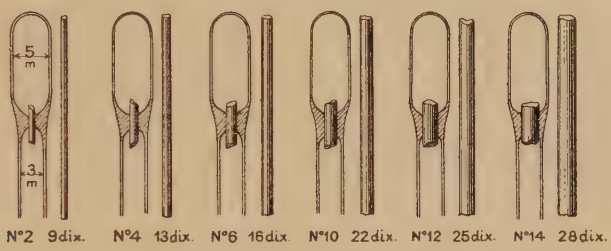

Fig. 376. — Schémas destinés à montrer les rapports réels entre le calibre des sondes et les dimensions anatomiques des voies lacrymales. On voit aussi l'effet produit sur le rétrécissement par les différentes sondes ; un segment de sonde occupe le rétrécissement. Le diamètre de chaque sonde est indiqué en dixièmes de millimètre.

Le traitement par les petites sondes n'est pas seulement insuffisant, il est aussi *illogique*.

En effet, le but du cathétérisme, c'est de rétablir une perméabilité large qui rende aux voies lacrymales, autant que possible, leurs dimensions normales. C'est même là une condition indispensable au drainage d'un sac distendu et enflammé.

Or, que fait-on par le cathétérisme actuel, avec les petites sondes, à l'aide du n° 4 recommandé, et même avec les n°s 5 et 6 ? On fait communiquer deux larges canaux par un tout petit orifice ou un tout petit canal (fig 376). Et on est étonné de constater que le drainage se fait mal, que le sac reste distendu, que le petit canal de communication s'oblitère à nouveau. C'est le contraire qui serait étonnant. La stagnation dans le sac est inévitable quand la perméabilité est à ce point insuffisante.

L'ablation du sac mérite aussi de sérieuses critiques. C'est une opération *illogique*, car il n'est pas logique d'enlever un organe parce qu'il est le siège d'un abcès ou l'origine d'une suppuration ; la logique, c'est de guérir l'abcès et de tarir la suppuration en conservant l'organe ; ce qui est presque toujours possible.

C'est une opération *imparfaite*, qui laisse persister un larmoie-

ment indéfini et constitue une infirmité chronique incurable.

C'est une opération le plus souvent *inutile*, puisque, presque toujours, on peut l'éviter, et que, dans mon service, nous n'avons qu'exceptionnellement l'occasion d'enlever un sac lacrymal.

L'ablation du sac lacrymal n'est donc pas susceptible de faire concurrence au cathétérisme par les grosses sondes.

Quant à la destruction du sac par le thermocautère, c'est une opération déplorable qu'il convient de proscrire, bien inférieure à l'ablation totale. Elle demande des soins post-opératoires prolongés et laisse souvent des cicatrices accentuées. Elle me paraît être l'opération préférée de ceux qui ne savent pas enlever correctement le sac lacrymal.

Il reste encore une opération, la dacryocystorhinostomie, qui établit une communication directe entre le sac lacrymal et les fosses nasales. Elle est tout indiquée lorsqu'il n'est pas possible de rétablir le cours normal des larmes par la méthode si simple du cathétérisme avec les grosses sondes, après stricturotomie. Mais, il faut déplorer la méthode qui consiste à faire cette opération, d'emblée, sans essayer le simple rétablissement des voies lacrymales normales.

Perméabilisation larges des voies lacrymales.

Pour guérir les oblitérations des voies lacrymales (et particulièrement les formes graves, celles qui s'accompagnent de complications) il faut rétablir une *large perméabilité*, qui permette le cours régulier des larmes et empêche la stagnation dans le sac lacrymal. Pour cela j'emploie de *grosses sondes*, bien plus grosses que les sondes utilisées habituellement (1 à 6).

Ces sondes n'ont d'ailleurs pas un volume exagéré, si on les compare aux dimensions normales des voies lacrymales et particulièrement à celles du canal nasal. Leur calibre est moindre que celui du canal nasal; c'est à peine si la plus grosse d'entre elles parvient à rendre aux voies lacrymales leurs dimensions normales. Ces grosses sondes, ne sont grosses que relativement aux sondes usuelles, mais elles ne le sont plus, quand on les compare aux dimensions des voies lacrymales normales.

Il ne faut pas, en effet, se faire une idée des dimensions des voies lacrymales d'après le calibre des sondes en usage, ni croire que le diamètre d'une sonde n° 6 représente les dimensions transversales des voies lacrymales normales. Il s'en faut et de

beaucoup. Le calibre des voies lacrymales normales est bien plus grand que celui d'une sonde n° 6 ; il est même plus grand que celui de la plus grosse sonde dont je fais usage, le n° 14. Celle-ci a un diamètre de 2 millimètres et demi, tandis que le diamètre du canal nasal est de 2 millimètres et demi à 3 millimètres. La sonde n° 12, la plus usuelle, est donc bien moins grosse que les voies lacrymales ne sont larges.

Mais, comment parvenir à passer ces grosses sondes quand il est quelquefois si difficile d'en passer de petites ? On y arrive avec facilité, à condition de supprimer, en le coupant, l'obstacle qui rétrécit les voies lacrymales, à condition de pratiquer ce que j'appelle la *stricturotomie*.

Après cette section de l'obstacle, les sondes passent sans difficulté, et même avec une facilité qui étonne. La constriction sur les sondes, est, en général, si faible, qu'on est obligé d'admettre qu'elles sont moins faites pour dilater les voies lacrymales que pour maintenir l'élargissement produit par la stricturotomie.

Mais où siège ce point rétréci dont la section suffit à rendre aux voies lacrymales leur perméabilité ? Où le trouver ?

Une longue étude des voies lacrymales m'a fait connaître une anatomie pathologique pratique et d'ailleurs très simple des oblitérations. Dans presque toute oblitération des voies lacrymales profondes, le rétrécissement est *unique* et *siège toujours au même endroit*, à l'union du sac avec le canal nasal. Il est formé par des parties molles, faciles à sectionner d'abord et à écarter ensuite.

Il suffit, en effet, d'une section en ce point, et en ce point seulement, pour qu'immédiatement les voies lacrymales redeviennent perméables, largement perméables à la sonde, *dans toute l'étendue* des voies lacrymales.

Le premier cathétérisme (avant section) est en général difficile. La sonde passe avec peine, elle semble serrée de toutes parts, comme pressée dans toute sa longueur par les parois des voies lacrymales. Cette sensation n'a aucune signification quant à l'étendue en longueur du rétrécissement. En effet, après section du rétrécissement au point d'élection, c'est-à-dire à l'union du sac avec le canal nasal, et en ce point seulement, les voies lacrymales redeviennent perméables dans toute leur étendue.

C'est donc en cet endroit précis, à l'union du sac avec le canal, qu'il faut atteindre et sectionner le rétrécissement. C'est là qu'il faut pratiquer la stricturotomie.

Manière de pratiquer le cathétérisme par les grosses sondes.

A l'aide de la stricturotomie et des grosses sondes, le traitement des oblitérations des voies lacrymales devient simple, facile et rapide. Cette méthode de traitement n'étant pas usuelle, je crois devoir donner des indications sur la façon dont je procède.

Le premier souci du médecin qui va pratiquer le cathétérisme des voies lacrymales, et son premier devoir, c'est d'éviter la dou-

Fig. 377. — Stricturotomie : 1er temps : Le couteau est engagé horizontalement, tranchant en haut, dans le canalicule lacrymal inférieur

leur. Trop de médecins oublient que le cathétérisme peut être fait sans douleur, sinon sans désagrément. Il suffit pour cela de faire un usage judicieux de la cocaïne (4 0/0).

A) Commencez par instiller une goutte de cocaïne dans le cul-de-sac conjonctival. Dilatez ensuite au stylet (v. page 647) le point lacrymal inférieur. Puis, avec une seringue munie d'une fine canule (fig. 366), injectez par le canalicule un peu de cocaïne. Celle-ci pénètre dans le sac lacrymal et reflue par les deux canalicules anesthésiant ainsi la muqueuse du sac et celle des canalicules.

B) Incisez, au couteau de Weber, le canalicule lacrymal infé-

rieur. A nouveau faites une injection de cocaïne avec une plus grosse canule, et attendez un peu que la cocaïne ait agi sur la muqueuse.

C) Passez une sonde fine n° 3 ou 4, avec laquelle vous explorez et, en même temps, débouchez légèrement les voies lacrymales.

Quand cette petite sonde a passé, faites une 3e injection anesthé-

Fig. 378. — Stricturotomie (2e temps). Le couteau est engagé (comme une sonde), lame en avant dans le canal nasal.

sique, qui passera dans le nez, et achèvera d'anesthésier la surface des voies lacrymales.

On peut alors procéder à la stricturotomie, mais il est préférable de passer une ou deux sondes plus volumineuses, les nos 4 et 5, ce qui rendra très facile l'introduction du couteau pour la stricturotomie.

D) Prenez un couteau de Weber, et introduisez-le dans les voies lacrymales, de la même façon que les sondes (fig. 377 à 378). Veillez seulement sur la lame tranchante. Pendant le trajet horizontal elle doit être dirigée en haut vers le bord palpébral; pendant le trajet vertical elle doit être dirigée en avant vers la peau.

Pour cela, il suffit, quand on passe à la direction verticale, d'imprimer au couteau, sur son axe, une rotation de 45°, qui fait passer la lame tranchante de dedans en avant (fig. 379).

La lame s'engage dans le sac puis dans la partie supérieure, rétrécie, du canal nasal. Elle a bientôt dépassé le rétrécissement dans lequel elle se trouve enserrée. Il suffit alors d'imprimer au manche un petit mouvement de bascule en arrière pour que le tranchant du couteau coupe le rétrécissement en avant. La main qui tient le couteau éprouve très nettement la sensation que ce rétrécissement vient d'être sectionné. Il ne reste plus qu'à retirer le couteau.

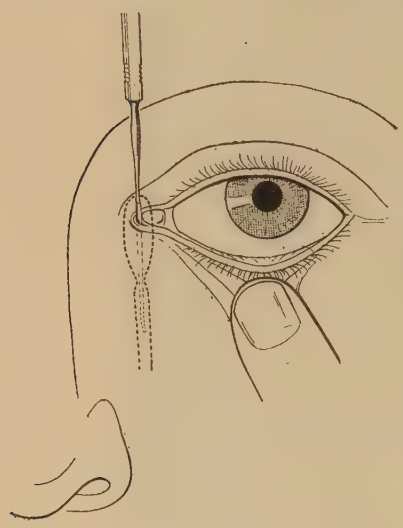

Fig. 379. — Stricturotomie : Le couteau engagé dans le canal nasal, tranchant en avant, va sectionner le rétrécissement à l'union du sac avec le canal nasal.

E) La sortie du couteau s'opère en suivant la voie d'entrée. Un mouvement de rotation de 45° ramène le tranchant en dedans du côté du nez. J'ai même pour habitude de sectionner, à ce moment encore, la partie interne du rétrécissement. Enfin, on reprend la position horizontale (lame en haut), pour sortir définitivement.

F) Immédiatement, introduisez une sonde n° 10 qui, d'ordinaire, passe avec facilité, sans résistance, ce qui contraste avec la difficulté et la résistance éprouvées, avant la stricturotomie, au moment du passage des premières petites sondes.

La sonde n° 10, ayant passé facilement, est immédiatement remplacée par les sondes n°s 11, 12, ou même des sondes de numéros plus élevés.

La partie la plus difficile pour l'opérateur et la plus désagréable pour le malade, c'est l'introduction des premières sondes, avant la stricturotomie. La stricturotomie elle-même n'est pas douloureuse ; et les grosses sondes, introduites après la section du rétrécissement, passent si bien, qu'on reste étonné de la facilité de leur passage et du peu de douleur qu'elles occasionnent.

G) La perméabilité des voies lacrymales étant ainsi rétablie, il n'y a plus qu'à *maintenir la dilatation* à l'aide de quelques cathétérismes.

En général, deux cathétérismes par semaine, pendant trois semaines ou un mois, sont suffisants.

Ces cathétérismes ne sont pas faits, comme les cathétérismes usuels, pour produire une distension forcée et progressive du rétrécissement, mais, simplement, pour maintenir, pendant la cicatrisation, la dilatation obtenue immédiatement par la stricturotomie.

L'introduction des sondes après stricturotomie est si facile qu'on peut demander aux médecins non spécialistes de la pratiquer eux-mêmes. Cela constitue une nouvelle simplification du traitement des oblitérations.

Résultats. — Le cathétérisme par les grosses sondes donne d'excellents résultats.

Le traitement est rapide. La distension du sac, lorsqu'elle existe, disparait d'ordinaire immédiatement ; il en est de même du refoulement purulent. Le larmoiement cesse tout de suite ou après quelques jours.

Cependant, il ne faut pas promettre, dans tous les cas, une guérison immédiate ou rapide.

Malgré le rétablissement d'une large perméabilité, l'oblitération peut se reproduire et la suppuration persister quelque temps (un ou deux mois). Mais, ces difficultés, d'ailleurs modérées et relativement courtes, sont rares. Elles se rencontrent quand la lésion des voies lacrymales est en activité et donne des exsudats oblitérants. Rapidement, sous l'influence du cathétérisme, la lésion s'améliore, la sécrétion tarit, les bouchons muqueux cessent de se produire et la perméabilité devient définitive. Des sacs lacrymaux énormes disparaissent ainsi sous le seul effet d'un large cathétérisme. Ce traitement guérit très vite les oblitérations, mais il ne guérit pas toujours immédiatement les lésions qui sont la cause de ces oblitérations.

La guérison est la conséquence habituelle de ce traitement. J'en trouve la preuve dans la simple statistique de mon service. Sur un nombre considérable de sujets traités pour oblitération des voies lacrymales, c'est à peine si j'interviens sur le sac lacrymal une ou deux fois par an.

Et pourtant, parmi ces malades des voies lacrymales, nous accueillons tous ceux qui, considérés comme incurables, ont été abandonnés à leurs misères ; ceux à qui on a proposé, comme dernier remède, l'ablation du sac ; et même, un certain nombre, un assez grand nombre de malades auxquels on a déjà fait l'opération de l'ablation du sac lacrymal.

Enfin, il convient d'ajouter que ce traitement, efficace et rapide, a un autre mérite encore, celui de pouvoir être appliqué sans donner lieu aux douleurs souvent si vives du cathétérisme habituel par les petites sondes.

Indications — Les indications du traitement par les grosses sondes sont très étendues, bien plus que je ne le supposais il y a quelques années.

Au début, je ne faisais le traitement par les grosses sondes que dans les cas où l'extirpation du sac était indiquée, chez les malades auxquels on avait dit que le seul remède était l'enlèvement ou la destruction du sac, et que je dénommais les incurables.

Les résultats obtenus me conduisirent rapidement à appliquer le même traitement, d'une manière systématique, aux distensions du sac, aux dacryocystites et même aux péricystites. Le succès fut tel, comparé à la méthode habituelle, que j'en étais venu à considérer comme une circonstance favorable, la distension du sac, la dacryocystite, la péricystite. Toutes ces complications constituent une indication à la stricturotomie et au cathétérisme par les grosses sondes.

Logiquement, l'idée me vint de donner aux simples rétrécissements sans complications du côté du sac, les avantages si évidents de ce traitement. Nombreux sont les rétrécissements simples sans distension du sac, dans lesquels le cathétérisme par les sondes petites et moyennes (1 à 6) reste difficile et sans résultat, même après un traitement prolongé. A eux aussi, j'appliquai le traitement par la stricturotomie et les grosses sondes, et obtins les mêmes résultats que dans les oblitérations compliquées.

Actuellement, je ne traite par le cathétérisme habituel (sondes 1 à 6, sans stricturotomie) que les rétrécissements simples sans complications, où l'essai des petites sondes donne un résultat suffisant. Même pour ce dernier groupe d'oblitérations, je me demande, s'il ne vaudrait pas mieux employer d'emblée le traitement par les grosses sondes, facile, rapide et peu douloureux, que de conserver

le traitement plus difficile, plus lent et plus douloureux, par les petites sondes.

Sans aller si loin, je résume les indications de la manière suivante. Chaque fois que le cathétérisme classique par les petites sondes ne guérit pas rapidement, employez le traitement par les grosses sondes; employez-le dans les cas simples sans complications; employez-le dans les cas compliqués, quelle que soit l'importance des complications; ne faites jamais l'ablation ou la destruction du sac sans avoir, auparavant, appliqué le traitement par les grosses sondes.

Si vous agissez ainsi, vous n'aurez plus de traitements interminables, vous n'aurez plus de traitements douloureux, vous n'aurez presque plus de sacs à enlever, vous n'aurez plus à abandonner vos malades.

En effet, les cas d'incurabilité seront exceptionnels ; pour résister à ce traitement, il n'y aura plus guère que les oblitérations invincibles dues à des obstacles osseux (effondrements, fractures, etc.) ; c'est à ces cas seulement, fréquents à la suite de traumatismes, qu'il faudra réserver les diverses opérations sur le sac lacrymal.

Variétés de sondes lacrymales.

Les sondes utilisées pour le cathétérisme des voies lacrymales sont des tiges d'argent dont l'extrémité a la forme d'un cône mousse ou d'une olive. Les dimensions réelles sont données dans la figure.

Contre l'usage, je me sers, le plus souvent, de sondes molles en gomme et de sondes demi-molles en baleine. Elles présentent sur les sondes rigides des avantages incontestables.

Les malades les trouvent moins désagréables et les préfèrent aux sondes rigides.

Le passage des sondes molles est plus facile que celui des sondes rigides, car il suffit de pousser la sonde pour qu'elle suive d'elle-même le trajet du canal. Grâce à elle, on peut confier le cathétérisme à des médecins non spécialisés, dès que la voie a été rétablie par la stricturotomie ; la fausse route est impossible.

La sonde molle trouve sa voie dans les canaux tortueux bien mieux que la sonde rigide ; elle ne butte pas sur les obstacles, elle s'incurve d'elle-même pour les contourner. Ainsi peuvent

être évitées les déchirures que fait la sonde rigide ; et c'est cela, sans doute, qui rend son passage moins désagréable aux malades.

Cependant, le principal avantage est tout autre. La sonde rigide descend dans le canal nasal jusqu'à son extrémité inférieure, où elle butte et s'arrête, sans jamais aller au delà, dans la cavité des fosses nasales. Au contraire, la sonde molle ne s'arrête pas à l'extrémité inférieure du canal ; elle entre dans les fosses nasales et passe dans la gorge. On est ainsi assuré que le cathétérisme a été complet et que les voies lacrymales ont été rétablies dans toute leur étendue. Ce fait est de grande importance pour certaines oblitérations qui ne guérissent pas parce qu'un obstacle persiste à la partie inférieure du canal. C'est même pour parvenir à la guérison de ce genre d'oblitération, incurable avec les sondes rigides, que j'ai employé les premières sondes molles.

Traitement des complications.

Distension du sac.

Le meilleur traitement de la distension du sac, et de la suppuration qui en est la conséquence, c'est le cathétérisme, et surtout le cathétérisme par les grosses sondes après stricturotomie. Le drainage se fait en général immédiatement; et le sac, à moins d'une distension énorme, s'affaisse dès les premiers jours.

Lavages. — Une amélioration, toujours passagère, peut être obtenue par les lavages du sac lacrymal, faits d'une manière régulière et suivie. Les lavages se font avec une seringue à anneaux ou une seringue ordinaire munie d'un pavillon assez large.

Les canules doivent différer suivant que le point lacrymal est incisé ou simplement dilaté au stylet conique (fig. 380 et 381). On peut indifféremment employer la canule droite ou courbe. La seringue a une capacité de 3 ou 4 centimètres cubes. Le liquide injecté peut être de l'eau stérilisée, du sérum physiologique, ou un liquide antiseptique : sulfate de zinc à 1 ou 2 0/0 ; cyanure d'hydrargyre à 1/5000 ; on obtient souvent de bons effets en instillant du nitrate d'argent au centième.

Pour faire l'injection, introduisez la canule de la seringue, exactement comme l'extrémité de la sonde dans le 1er et le 2e temps du cathétérisme, mais sans atteindre la paroi interne du sac lacrymal.

Tendez bien la paupière et assurez-vous bien que l'extrémité

de la canule est libre. Poussez alors le liquide d'injection. Il pénètre dans le sac lacrymal, le lave et revient dans le cul-de-sac conjonctival, soit par le canalicule lacrymal supérieur, soit par l'inférieur autour de la canule. On pratique ainsi plusieurs lavages successifs jusqu'à ce que le sac soit bien lavé et nettoyé. Avant le lavage, il faut avoir soin d'instiller une goutte de cocaïne à 4 0/0.

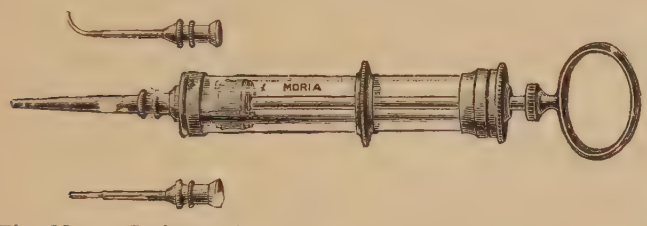

Fig. 380. — Seringue d'Anel pour lavage des voies lacrymales. La seringue est munie d'une grosse canule. Au-dessus et au dessous se voient deux petites canules.

Fig. 381. — Canules pour injections.

Sous l'influence des lavages, le liquide qui reflue du sac change d'aspect, devient plus clair, moins purulent, mais la distension persiste. Elle ne peut d'ailleurs disparaître que par le rétablissement de la perméabilité des voies lacrymales.

On veillera à ce que l'extrémité de la canule soit libre dans le canalicule et la paupière tendue. Si le bec de la canule s'engageait en dehors du canalicule dans le tissu cellulaire, le liquide y pénétrerait et un œdème souvent considérable de la région se produirait, œdème d'ailleurs sans danger, mais d'un effet désagréable.

Opération de Stilling. — Cette opération a pour but de débrider le sac distendu par une large ouverture de sa paroi latérale antéro-externe, de façon à permettre au pus de s'échapper facilement par la commissure interne dans le cul-de-sac conjonctival.

L'opération se fait avec le couteau spécial de Stilling. Après dilatation du point lacrymal supérieur et section du canalicule supérieur, introduisez le couteau de Stilling comme la sonde dans le cathétérisme, d'abord horizontalement (tranchant en bas), puis verticalement (tranchant en avant). Arrêtez dès que la pointe mousse du couteau arrive au fond du sac lacrymal. Alors, tandis que la main gauche tend bien la paupière supérieure, la main droite retire le couteau, en sectionnant, en ouvrant largement la paroi antéro-externe du sac lacrymal.

Cette opération ne rétablit pas la perméabilité des voies lacrymales : le sac est largement ouvert en haut mais reste oblitéré par en bas ; le pus reflue librement dans le sac conjonctival, mais ne passe pas dans le nez, sa direction normale.

Ablation du sac. — L'ablation du sac ne convient qu'à un petit nombre de distensions du sac, aux *oblitérations très rares qui résistent au cathétérisme par les grosses sondes.* Il s'agit, en général, d'oblitérations invincibles, d'imperméabilités absolues même aux plus petites sondes ; elles sont dues le plus souvent à des obstacles osseux (effondrements, fractures, ostéites, etc.). Cependant, dans des circonstances d'ailleurs exceptionnelles et inexpliquées, les voies lacrymales se laissent bien perméabiliser, mais se referment aussitôt. Ces oblitérations récidivantes, comme les oblitérations invincibles, seront traitées par l'ablation du sac.

Dans certaines distensions considérables du sac lacrymal, il peut être utile, après avoir rétabli la perméabilité, d'activer la guérison en pratiquant, non pas l'ablation du sac, mais une excision partielle de la paroi antérieure distendue. Le même traitement convient aux poches annexes qui peuvent se former autour du sac distendu.

Malgré cela, les indications de l'ablation du sac sont rares. Je suis obligé de m'élever, franchement, contre l'habitude trop facile avec laquelle on pratique l'ablation ou la destruction des sacs lacrymaux.

J'ai souvent rétabli, par le cathétérisme, la perméabilité normale, chez des sujets auxquels on avait fait, heureusement sans succès, l'ablation du sac lacrymal.

Technique opératoire. — L'ablation du sac lacrymal, opération simple avec une bonne hémostase, est fort difficile quand le sang coule en abondance. Cette opération doit être faite avec l'anesthésie locale par injection, jamais à l'anesthésie générale. Si, pour des raisons inéluctables, l'anesthésie générale doit être employée, il vaut mieux, en même temps, assurer l'hémostase par des injections d'adrénaline, dans la zone opératoire.

Anesthésie (fig. 382). — Une première injection est faite superficiellement, sous la peau qui recouvre la zone opératoire ; les autres injections se font profondément autour du sac.

Trois injections profondes, en haut, en bas et en dedans, suffisent pour donner une anesthésie complète.

Il arrive que l'extrémité de l'aiguille se trouve dans la cavité du sac au moment où on pousse l'injection, le liquide reflue aussitôt par les points lacrymaux. On enfoncera alors l'aiguille davantage ou on la retirera et l'engagera dans une autre direction.

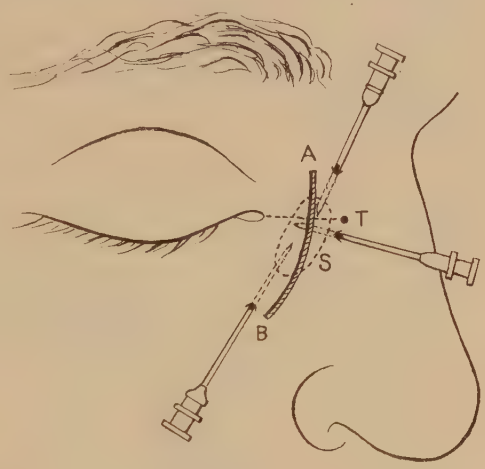

Fig. 382. — Ablation du sac lacrymal. A B ligne d'incision. T point d'insertion du tendon de l'orbiculaire. La ligne pointillée qui va du point T à l'angle interne des paupières marque l'emplacement du tendon de l'orbiculaire. La ligne pointillée ovalaire S, indique la situation du sac par rapport au tendon de l'orbiculaire. Les trois aiguilles indiquent les points de pénétration pour pratiquer l'anesthésie.

Opération (fig. 383). — Une incision longue, légèrement arquée, est faite en avant du sac lacrymal, à 4 millimètres de l'angle interne de l'œil. On incise la peau, le tissu celluleux sous-cutané, et on arrive sur le ligament palpébral interne. Celui-ci est un repère précis, il se trouve situé à l'union du tiers supérieur avec les deux tiers inférieurs du sac lacrymal, et immédiatement en avant de lui. Les fibres qui le constituent, assez résistantes, présentent un aspect blanchâtre qui les distingue des tissus voisins.

Pour faciliter la rencontre de ce ligament il suffit de tirer les paupières en dehors, le ligament se tend et apparaît comme une petite corde rigide.

On le sectionne doucement, et, immédiatement au-dessous de lui, le débordant en haut et en bas, on voit apparaître le sac lacrymal avec sa teinte grise, très différente des tissus ambiants

Quand on a atteint le sac lacrymal, quelques coups de lame en dedans et en dehors le libèrent des tissus qui l'entourent et le dégagent nettement dans le sens transversal et dans le sens vertical. C'est alors seulement qu'il convient d'appliquer l'écarteur spécial et de confier à ses griffes tous les tissus en avant du sac. Si

on veut appliquer l'écarteur trop tôt, c'est-à-dire avant d'avoir trouvé le sac et dégagé sa face antérieure, on rend sa recherche difficile, car l'écarteur déplace les téguments d'une manière inégale et change leurs rapports avec les parties profondes.

Le sac est ensuite saisi avec une pince par sa partie supérieure et détaché de la gouttière lacrymale avec la pointe du couteau, travaillant successivement en dedans, en haut, en dehors ; bien-

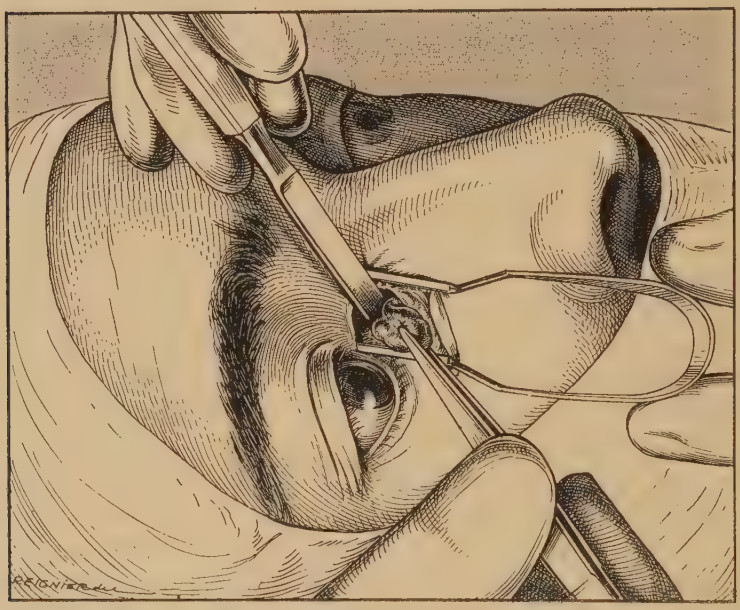

Fig. 383. — Ablation du sac lacrymal. La pince tire le sac lacrymal, tandis que le couteau le libère en dedans, en dehors et en bas.

tôt, il ne reste plus qu'à détacher le sac en bas, dans le point où il se continue avec le canal nasal.

Quand le sac est bien enlevé, on doit apercevoir nettement la gouttière lacrymale complètement vide.

Trois points de suture sont mis sur les téguments ; la réunion se fait très vite par première intention.

Cette opération mérite quelques remarques :

a) La tête du sujet étant placée droite, sans inclinaison, le sac se trouve directement en bas au-dessous de l'incision. Toute inclinaison de la tête change ces rapports et nécessite une modification dans l'orientation du couteau ; autrement, la lame ne va pas

directement sur le sac ; elle s'égare en avant de lui, généralement en dedans, du côté du nez, dans la zone vasculaire.

b) Le ligament palpébral est un bon repère ; dès qu'on l'atteint il convient de sectionner avec prudence, car, immédiatement au-dessous de lui, se trouve le sac lacrymal. La couleur grise du sac est son meilleur signe distinctif ; mais, pour pouvoir l'utiliser, une bonne hémostase est indispensable.

c) L'hémostase s'obtient avec l'adrénaline en injections, à condition que le couteau n'ouvre pas les gros vaisseaux qui cheminent à la partie interne du sac, le long du bord interne de la gouttière lacrymale. On les évite quand on a soin de chercher le sac non en dedans mais directement en bas vers l'orbite.

Destruction du sac lacrymal au thermo-cautère. — Une incision semblable à celle de l'ablation conduit sur le sac lacrymal. On l'ouvre, et, dans sa cavité, on introduit une grosse lame de thermo-cautère.

Il importe de bien envoyer la pointe du thermo-cautère dans toutes les directions de façon à ne laisser aucune portion de sac non détruite. La plaie reste ouverte et une mèche est placée dans la cavité. Les escharres s'éliminent peu à peu ; il faut des semaines de pansements pour que la cicatrisation soit complète.

C'est une opération peu recommandable ; elle ne supporte pas la comparaison avec l'ablation du sac.

Ouverture directe du sac dans les fosses nasales. Dacryocystorhinostomie. — Il y a longtemps que l'idée est venue d'aboucher directement le sac distendu dans les fosses nasales. La première tentative sérieuse fut faite par Toti (1910). Il pratiquait une large ouverture dans la gouttière lacrymale en enlevant une lame osseuse et la muqueuse nasale correspondante ; de même, il enlevait la paroi interne du sac lacrymal ; puis, il appliquait, simplement, l'orifice du sac sur l'orifice nasal.

Récemment, Dupuy-Dutemps a apporté un perfectionnement à cette opération, en suturant, l'une à l'autre, au niveau des brèches, la muqueuse du sac et la muqueuse nasale (V. fig. *a* à *f*).

Technique opératoire. — L'anesthésie locale se fait avec la solution habituelle de novocaïne au centième adrénalinée, comme pour l'ablation du sac (V. p. 665). Pour insensibiliser la muqueuse nasale, on place, dans le méat moyen, un tampon imbibé d'une

solution de cocaïne au dixième adrénalinée. On peut diviser l'opération en temps successifs :

1° *Incision des téguments.* — Comme pour l'ablation du sac.

2° *Libération du sac.* — Il est détaché de la gouttière lacrymale sur toute sa hauteur et récliné en dehors.

3° *Décollement du périoste et abrasion de la crête lacrymale antérieure.* – Le périoste est incisé le long de la crête lacrymale et décollé à la rugine. Puis, la crête lacrymale est abrasée au ciseau et au maillet, de façon à dégager la gouttière lacrymale.

4° *Résection de la gouttière lacrymale.* — La résection s'étend d'avant en arrière de la crête lacrymale antérieure au voisinage de la crête postérieure. Il importe d'aller loin par en bas, jusqu'à l'orifice supérieur du canal nasal ; mais, il faut veiller à ne pas s'étendre trop en haut, où l'on rencontrerait les cellules ethmoïdales. Cette résection se fait à la gouge et à la pince coupante.

5° *Incision de la muqueuse nasale.* — Après la résection osseuse, la muqueuse nasale apparaît dans la brèche. On fait une incision longitudinale, et, sur les extrémités de cette dernière, des incisions perpendiculaires, de façon à former deux lambeaux muqueux. Il convient de faire l'antérieur plus large, car il doit contourner le bord antérieur de la brèche osseuse, qui est bien plus épais que le bord postérieur, très mince.

6° *Incision du sac lacrymal.* — Dans la partie du sac qui doit correspondre à la gouttière lacrymale, on fait une incision longitudinale de même étendue que l'incision à la muqueuse nasale.

7° *Sutures des muqueuses.*

8° *Sutures superficielles.* — Elles sont faites à la soie comme dans l'ablation du sac lacrymal. Pas de pansement dans le nez.

Si on veut pratiquer l'opération de Toti, il faut modifier la technique au 5e temps de l'opération. A ce moment, on résèque en entier la paroi interne du sac, puis, la muqueuse nasale dans l'étendue de la brèche osseuse. Les bords des orifices muqueux viennent se mettre d'eux-mêmes en rapport. On laisse dans le nez une mèche, qu'on enlève au 5e jour.

La dacryocystorhinostomie est une opération très logique ; elle semble, avec les perfectionnements qu'on lui apporte, devoir donner des résultats heureux. Toutefois, ses indications sont restreintes. Elle n'est indiquée que si on n'a pas pu rétablir la perméabilité naturelle des voies lacrymales par le cathétérisme.

Fig. *a*. — Tracé de l'incision cutanée. (Les figures *a* à *f* sont empruntées à Dupuy-Dutemps).

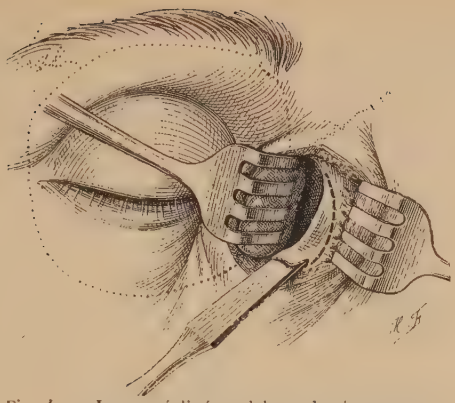

Fig. *b*. — Le sac récliné en dehors, le ciseau amorce la résection de la crête lacrymale qui sera complétée suivant le pointillé

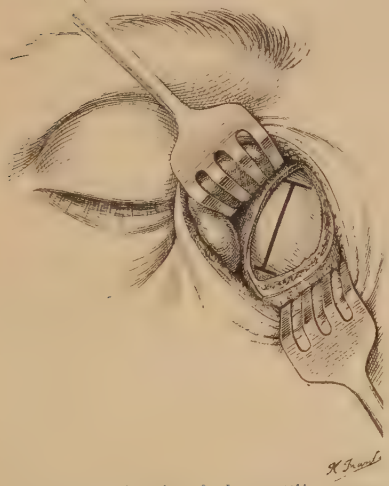

Fig. *c*. — La résection de la gouttière osseuse est terminée. Dans l'aire de la brèche on voit la muqueuse pituitaire avec le tracé de l'incision. Les incisions libératrices en T aux extrémités, figurées ici, ne seront faites qu'après le passage des fils.

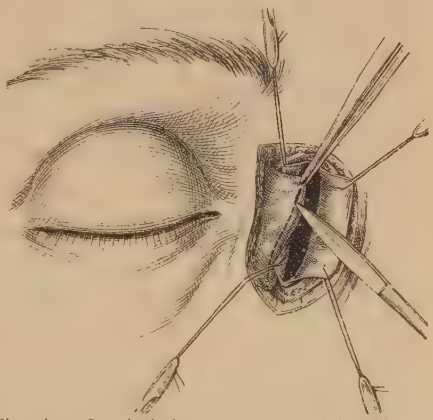

Fig. *d*. — La pituitaire est ouverte et ici artificiellement étalée. L'incision du sac selon le pointillé est amorcée. Mais il est préférable d'ouvrir le sac avant la muqueuse nasale.

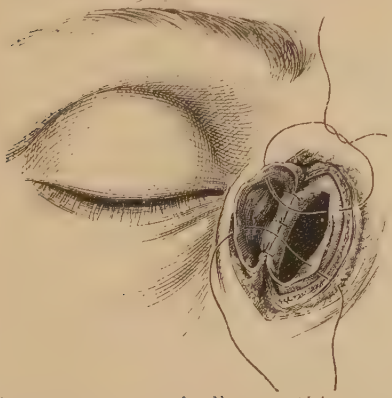

Fig. *e*. — La suture des lèvres postérieures est terminée Deux fils sont passés dans les lèvres antérieures et dans le périoste de la branche montante.

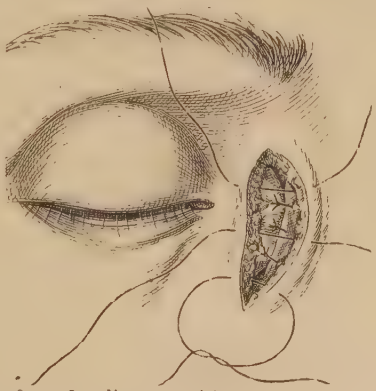

Fig. *f*. — Les lèvres antérieures muqueuses sont réunies par 3 catguts noués. Les fils cutanés sont mis en place.

Elle ne convient pas aux oblitérations au-dessus du sac lacrymal (points et canalicules). Elle est contre-indiquée dans les cas où le sac lacrymal est petit, rétracté, fibreux, et dans ceux où sa paroi est restée mince et friable. Elle ne convient pas non plus quand le sac est le siège de certaines lésions pathologiques qu'il faut enlever ou détruire, par exemple, dans la tuberculose.

Elle ne convient, en somme, que pour les sacs lacrymaux volumineux, épaissis, largement distendus.

En tout cas, quelle que soit la distension du sac, on n'a pas le droit de faire, d'emblée, une dacryocystorhinostomie, sans avoir essayé de rétablir la perméabilité naturelle des voies lacrymales par la stricturotomie et les grosses sondes.

Dacryocystite et Péricystite

La *dacryocystite* est une complication de la distension du sac lacrymal, les mêmes traitements lui sont applicables.

Cependant, il est bon, avant de recourir à un traitement plus énergique (cathétérisme, ablation du sac), de calmer l'inflammation par des lavages répetés du sac lacrymal. Cela n'est cependant pas indispensable, au moins pour le cathétérisme, qui peut être pratiqué même pendant la période aiguë d'une dacryocystite.

Quand survient une *péricystite*, la seule chose à faire les premiers jours, c'est de calmer les douleurs de l'inflammation par l'application répétée de compresses imbibées d'eau bouillie chaude.

Il est des cas de péricystite légère dans lesquels l'abcès ne se collecte pas et ne s'ouvre pas à la peau. Il suffit d'attendre que l'inflammation se calme pour employer les traitements indiqués ci-dessus.

Quelquefois l'inflammation a été vive, un abcès s'est formé et ouvert à la peau dans le voisinage du sac lacrymal.

Après l'ouverture, l'inflammation se calme et s'atténue peu à peu. Pour aider à la guérison, il faut pratiquer des lavages fréquents du sac lacrymal. On se sert de la seringue; la canule est introduite par la fistule cutanée, ou ce qui est mieux, par l'un des canalicules. Dans ce dernier cas, le liquide poussé dans le canalicule passe dans le sac, le lave et ressort par la fistule cutanée. Au bout de 4 ou 5 jours, l'œil est en état de supporter le reste du traitement.

Quand le malade se présente avec une volumineuse péricystite, non ouverte, il est toujours préférable de ne pas attendre l'ouverture spontanée et de faciliter l'évacuation du pus par une *incision du sac lacrymal.*

L'incision du sac lacrymal se fait dans la région déjà indiquée pour l'ablation du sac.

La pointe du bistouri pénètre immédiatement au-dessous du ligament palpébral interne et s'enfonce en arrière directement vers le sac lacrymal et profondément. On abaisse ensuite le manche du bistouri pour que la lame dont la pointe est dans le sac sectionne les téguments sur environ un centimètre.

Tout en dirigeant la pointe du couteau vers le sac lacrymal, il faut tenir compte de l'endroit où l'abcès est le plus saillant et faire en sorte de comprendre ce point culminant dans l'incision.

Avant d'inciser, on insensibilise par un jet de chlorure d'éthyle.

Dès que les symptômes inflammatoires sont atténués, il faut rétablir la perméabilité des voies lacrymales. Ce n'est pas seulement l'unique moyen d'éviter les récidives, c'est encore la meilleure façon de guérir la péricystite actuelle et de fermer la fistule.

La péricystite n'est nullement une contre-indication au cathétérisme par les grosses sondes et la stricturotomie.

Fistule lacrymale

La fistule lacrymale qui suit les péricystites se ferme en général spontanément ; elle se ferme même toujours si on rétablit la perméabilité des voies lacrymales.

Au contraire, les fistules anciennes qui viennent de sacs distendus et non enflammés, persistent indéfiniment si on n'intervient pas, et, quelquefois même, malgré le rétablissement du cours normal des larmes.

La cautérisation au thermo-cautère suffit d'ordinaire à les oblitérer. Il en est de même des fistules congénitales.

Dans quelques cas (tuberculose du sac), il faudra recourir à l'extirpation ou à la destruction du sac lacrymal.

TUBERCULOSE DES VOIES LACRYMALES

La tuberculose des voies lacrymales, plus fréquente dans l'enfance et l'adolescence, se voit rarement chez l'adulte. Elle est presque toujours la conséquence d'une tuberculose nasale propagée aux voies lacrymales ; rarement la lésion est primitivement localisée à la muqueuse des voies lacrymales ; rarement aussi, elle résulte de la propagation d'une tuberculose conjonctivale. Les

lésions nasales qui sont l'origine de la tuberculose lacrymale, ne se manifestent pas toujours par des signes extérieurs ; on peut cependant, par l'examen du nez, en constater l'existence ou en retrouver des traces. Les adénites sous-maxillaires ou cervicales sont souvent les seuls signes d'une tuberculose latente de la muqueuse nasale.

La tuberculose des voies lacrymales se présente sous des aspects cliniques divers. Elle siège en général au niveau du sac lacrymal. Il s'y développe une tumeur qui, en s'ouvrant à l'extérieur, se montre formée par des fongosités (forme fongueuse) ou par une masse caséeuse (forme caséeuse) ; d'autres fois, la communication avec l'extérieur ne se fait que par une petite fistule persistante (forme fistuleuse) ; assez souvent, la tuberculose du sac revêt le type du lupus, le sac est occupé par des lésions cicatricielles, sclérosantes, oblitérantes (forme cicatricielle). Parfois, une tuberculose peut exister sans que les lésions se montrent à l'extérieur.

La tuberculose du sac, surtout la forme lupique, peut s'étendre de proche en proche, aux téguments de la face.

L'adénopathie préauriculaire, parotidienne et sous-maxillaire, est un bon signe de tuberculose lacrymale. Elle existe en général et se présente sous l'aspect de volumineuses adénopathies qui peuvent aboutir à la suppuration. Souvent aussi, les ganglions sont petits ou de moyen volume. Quelquefois enfin, l'adénopathie n'existe pas ; c'est ce qui a lieu dans certaines formes de tuberculose, comme le lupus du sac lacrymal. Il ne faut donc pas croire que toute tuberculose du sac s'accompagne d'adénopathie.

Ce sont là les signes de la tuberculose du sac lacrymal ; mais ici, comme dans tous les cas d'obstruction, les complications habituelles peuvent survenir et surviennent toujours, modifiant ou masquant les lésions primitives (péricystite, distension du sac, dacryocystite, etc.). Il ne suffit donc pas de constater l'existence d'une de ces complications, il faut penser à ce qu'il y a derrière elles, c'est-à-dire aux lésions primitives dont le diagnostic est très important.

La tuberculose du sac évolue d'une manière variable dans les voies lacrymales, comme elle le fait dans les autres régions. Elle a toujours une évolution lente, mais sa marche est plus rapide dans les formes accompagnées de grosses adénopathies ; elle est au contraire très lente dans la forme lupique, sclérosante.

Le diagnostic peut s'établir à l'aide de certaines manifestations cliniques : la coexistence d'une tuberculose du nez ou de la face, l'adénopathie unilatérale volumineuse ; mais la seule façon de

démontrer la nature tuberculeuse, c'est l'examen bactériologique.

Il est exceptionnel qu'on puisse, dans le pus qui s'écoule et même dans des parcelles de tissu malade, retrouver le bacille de la tuberculose à l'examen direct. Il vaut mieux, d'emblée, recourir à l'inoculation au cobaye du pus ou du tissu morbide. L'examen du pus qui s'écoule des ganglions lorsqu'ils sont suppurés, ou du pus obtenu par ponction lorsqu'ils sont ramollis, dénote, quelquefois à l'examen direct, toujours par l'inoculation, la présence du bacille. Ce fait a la même valeur que la découverte du bacille dans les lésions du sac lacrymal.

L'existence d'une tuberculose nasale démontrée par l'examen bactériologique, sans avoir une valeur absolue, plaide fortement en faveur de la nature tuberculeuse des lésions du sac lacrymal ; cependant, celles-ci peuvent n'être que le résultat d'infections secondaires.

La tuberculose du sac lacrymal est d'un pronostic sérieux pour l'appareil lacrymal en ce sens qu'une tuberculose du sac, même guérie, aboutit souvent à l'obstruction définitive des voies lacrymales. Il est rare, au contraire, que cette tuberculose soit le point de départ d'une généralisation. Un traitement énergique en arrête facilement l'évolution, même s'il s'agit d'une tuberculose avec adénopathies.

Comme certaines tuberculoses des voies lacrymales sont bénignes et facilement curables, il y aura lieu de tenter d'abord un traitement simple par des injections diverses (solutions iodées, nitrate d'argent). Mais, si, malgré cela, la lésion persiste ou s'étend, il faut agir énergiquement et pratiquer l'extirpation du sac, suivie de la cautérisation ignée. Il est bon d'y joindre le traitement général qui convient aux sujets atteints de lésions bacillaires.

Bien entendu, il faut traiter l'oblitération et ses complications, comme dans toute affection des voies lacrymales, quelle qu'en soit l'origine.

SYPHILIS DES VOIES LACRYMALES

La syphilis est à l'origine d'un grand nombre d'affections des voies lacrymales ; et ce nombre est beaucoup plus grand que ne le font supposer les données cliniques actuelles. C'est, qu'en effet, il n'est pas encore passé dans les habitudes de rechercher systématiquement les origines des oblitérations, et beaucoup de lésions syphilitiques passent ainsi méconnues (fig. 389).

Cela tient sans doute aux difficultés qui existent dans la recherche des causes premières.

D'abord, des lésions spécifiques légères peuvent exister dans les voies lacrymales sans amener l'oblitération, sans donner de larmoiement, sans se manifester extérieurement par aucun trouble.

Quand l'oblitération vient de se constituer et que le larmoiement apparaît, on ne s'occupe que du trouble mécanique sans chercher son origine ; et, pourtant, un larmoiement par oblitération peut être un symptôme de syphilis ; son apparition devrait attirer notre attention du côté de l'infection syphilitique.

Par contre, quand l'oblitération est ancienne, quand des infections secondaires et des complications se sont produites, on ne pense plus du tout à l'origine spécifique, l'attention se porte exclusivement sur les lésions secondaires.

Fig. 384. — Syphilis de l'angle interne des paupières, dans la région du sac lacrymal.

Cependant, la syphilis est fréquente et sous toutes ses formes : éruptions, ulcérations, gommes, périostite ; elle atteint, en général, la muqueuse et les parties molles, mais quelquefois aussi les parois osseuses.

La syphilis des voies lacrymales est considérée comme plus fréquente chez les enfants atteints de syphilis héréditaire ; mais elle ne l'est pas moins, en réalité, chez l'adulte. Cette erreur vient de ce que la syphilis des voies lacrymales de l'enfant hérédo-spécifique s'accompagne de signes évidents de syphilis héréditaire et particulièrement de déformations osseuses de la face, du nez et des voies lacrymales, qui s'imposent à l'observateur, tandis que chez l'adulte les signes de syphilis sont cachés et doivent être recherchés.

Le diagnostic de syphilis des voies lacrymales est donc souvent

difficile ; et, c'est une raison pour que, en cas de présomption simple, on soit en droit d'appliquer le traitement spécifique.

Cependant, dans bien des cas, l'existence d'antécédents ou de signes de syphilis héréditaire ou acquise, permet d'établir le diagnostic avec précision. Il faut toujours examiner le nez, où très souvent on trouve des lésions de même nature que dans les voies lacrymales.

Le traitement comprend, d'une part celui de la syphilis, d'autre part celui de l'oblitération et de ses complications.

OBLITÉRATION CONGÉNITALE DES VOIES LACRYMALES CHEZ LE NOUVEAU-NÉ

Les signes d'une oblitération unilatérale ou bilatérale apparaissent dès les premiers jours ; l'œil pleure et contient de la sécrétion purulente, sans qu'il existe, d'ordinaire, la moindre inflammation conjonctivale ni le plus léger œdème des paupières. La région du sac lacrymal peut être un peu saillante mais garde en général son aspect habituel ; cependant, si on presse sur le sac, un refoulement de pus se fait vers le lac lacrymal. Cependant, la distension du sac et le refoulement n'existent pas toujours ; ce serait une faute de conclure à l'absence d'oblitération sous prétexte qu'il n'y a pas de refoulement.

Cette oblitération peut guérir seule, en quelques jours ou quelques semaines. En général, elle persiste et peut persister indéfiniment.

Cette oblitération congénitale, sans réaction inflammatoire, serait due à un retard de l'ouverture du canal nasal dans le méat inférieur (Rochon-Duvignaud), à la persistance d'un bouchon épithélial ou d'une membrane muqueuse inférieure.

Le diagnostic est facile. Il faut toujours penser à cette affection quand on fait l'examen des yeux d'un nouveau-né. L'existence de larmoiement et de sécrétion dans un œil non enflammé permet d'éliminer l'idée de conjonctivite et tourne l'attention vers le sac lacrymal ; si la pression sur le sac donne du refoulement, le diagnostic s'impose ; mais le sac n'est pas toujours distendu et il peut ne pas l'être au moment de l'examen.

Dans ce cas, l'examen bactériologique du pus peut constituer un élément de diagnostic. On y rencontre presque toujours en abondance le pneumocoque. L'existence du pneumocoque en grand nombre sur une conjonctive saine, doit toujours faire soupçonner l'exis-

tence d'une obstruction des voies lacrymales, aussi bien chez l'adulte que chez le nouveau-né.

Un larmoiement persistant, avec sécrétion dans l'œil, sans réaction conjonctivale, qu'il soit ou non accompagné de refoulement, doit être considéré comme une oblitération congénitale des voies lacrymales.

D'ailleurs, le traitement est d'une grande efficacité. Il suffit en général d'un cathétérisme (sondes 1 à 4 ou 5, sans section du point lacrymal, bien entendu) pour amener la guérison immédiate et définitive. Aucun autre traitement ne réussit mieux.

A côté de cette oblitération des voies lacrymales, qui paraît mécanique et semble survenir sans phénomènes inflammatoires, il en est une autre, qui débute plus tard (du 7e au 10e jour) et s'accompagne de conjonctivite et de coryza. C'est la conjonctivite lacrymale du nouveau-né. Elle est toujours en relation avec une affection nasale et lacrymale, mais elle ne s'accompagne pas toujours de signes d'obstruction. Dans quelques cas seulement, les voies lacrymales enflammées s'oblitèrent et le sac se distend. Celui-ci peut même s'enflammer et donner de la dacryocystite. Dans le pus qui s'écoule du sac distendu on retrouve le pneumocoque, mais cela ne prouve pas que le pneumocoque soit la cause de l'affection ; on le trouve bien dans l'oblitération congénitale simple que je viens de décrire sans qu'il produise aucune réaction inflammatoire.

Cette conjonctivite lacrymale est en général torpide, longue dans son évolution. Elle guérit en quelques semaines par les instillations au sulfate de zinc à 2 0/0. Il peut cependant être très utile de pratiquer un cathétérisme ; cela devient même indispensable quand le sac est distendu. Il faut en même temps soigner le nez.

CONCRÉTIONS DES VOIES LACRYMALES

Morax a attiré l'attention sur une affection particulière des canalicules lacrymaux. De petites concrétions se forment dans la lumière du canalicule. Une légère tuméfaction existe dans la partie externe du canalicule ; le point lacrymal est large, béant, un peu rouge ; la pression sur la petite tuméfaction fait sourdre une gouttelette de pus. Si le diagnostic est posé, la guérison s'obtient en un instant ; il suffit d'inciser le canalicule lacrymal et d'en faire sortir, avec une aiguille ou une petite curette, les

concrétions qui l'occupent. Ce sont de petites masses grises, jaunes ou brunes, mûriformes. Elles sont formées par un champignon microsiphonné, filamenteux, le Cohnistreptothrix Foersteri. Il suffit d'en écraser une petite parcelle entre deux lames de verre et de l'examiner au microscope pour voir les filaments enchevêtrés du champignon.

Ce parasite reste localisé à la lumière du canalicule et n'envahit jamais les tissus voisins. Ce caractère le distingue de la sporotrichose. On a, en effet, observé quelques cas exceptionnels d'infection primitive des voies lacrymales par le Sporotrichum Beurmanni ; mais celle-ci envahit les tissus ambiants et s'accompagne d'adénites préauriculaire ou sous-maxillaire.

TUMEURS DES VOIES LACRYMALES

Les tumeurs primitives des voies lacrymales sont très rares. Cependant, l'épithélioma, tumeur maligne, a quelquefois son point de départ dans le sac lacrymal. Dans les quelques observations que j'ai recueillies, l'ablation du sac lacrymal avait été faite sans que le diagnostic de tumeur maligne ait été posé. Une récidive envahissante se produisait ensuite et l'épithélioma s'étendait aux paupières et même au tissu cellulaire de l'orbite.

Dans tous les cas, il s'agissait d'une forme destructive, creusante, une sorte d'*ulcus rodens*, pénétrant dans la cavité orbitaire. Dans un cas, toute la paroi interne de l'orbite était à découvert et l'on pouvait voir la paroi correspondante du globe oculaire indemne, entièrement à nu jusqu'au voisinage du nerf optique. Sous l'influence d'un traitement par le radium, les lésions envahissantes ont été arrêtées et la cavité s'est en partie comblée ; la tumeur n'évolue plus depuis 10 ans.

Je crois que tout autre traitement, même un traitement chirurgical très large, eût été incapable de faire mieux et même d'arrêter le mal. C'est donc à cette catégorie de moyens physiques (radium ou rayons X) qu'il faut recourir, avec ou sans l'aide du traitement chirurgical.

Il faut distinguer cet épithélioma primitif du sac lacrymal des épithéliomas des fosses nasales, qui, secondairement, se propagent aux voies lacrymales par le canal nasal.

On a également signalé des *polypes* des fosses nasales, et on rencontre quelquefois de petits *papillomes* aux allures bénignes.

CHAPITRE XIII

AFFECTIONS DE L'ORBITE

THROMBO-PHLÉBITE DE LA VEINE OPHTALMIQUE

La thrombo-phlébite des veines orbitaires est consécutive à des infections venant de points divers de l'organisme. Le foyer infectieux primitif peut être à la face, sur les téguments (furoncle) ; il peut être profondément situé dans la gorge (angine), dans l'oreille (otite), dans les sinus (sinusites), dans les os du crâne (ostéites). Le mécanisme par lequel se produit l'infection des veines orbitaires est un peu différent suivant ces origines diverses.

Lorsque le foyer infectieux originel siège sur les téguments de la face, l'infection vient directement aux veines orbitaires par leurs propres origines veineuses ; ce sont elles (les veines orbitaires) qui portent l'infection dans le crâne au sinus caverneux. C'est la *phlébite antérieure.*

Quand le foyer infectieux siège profondément dans les cavités faciales, l'agent infectieux est transporté au sinus caverneux ou aux sinus latéraux par les affluents directs de ces sinus. Les veines orbitaires ne sont infectées qu'après les sinus intracrâniens, d'arrière en avant, par une voie récurrente. C'est la *phlébite postérieure ou récurrente.*

Symptômes.

Si, à un moment donné de l'évolution, les symptômes de thrombo-phlébite sont les mêmes, quelle qu'ait été la forme d'origine antérieure ou postérieure, il n'en est pas de même au début.

Début. — Les premiers symptômes varient, en effet, suivant qu'il s'agit d'une phlébite antérieure ou postérieure.

a) Dans la phlébite antérieure, il se produit souvent dans l'aspect de la lésion originelle des modifications inquiétantes.

S'il s'agit, par exemple, d'un furoncle de la lèvre, une tuméfaction considérable et brusque se développe autour du furoncle, la lèvre devient dure dans toute son étendue, dure comme du bois, et elle prend une teinte bleuâtre. La tuméfaction et l'induration se propagent vite aux régions faciales voisines. Les veines, qu'on ne peut distinguer au niveau de l'induration, sont souvent gonflées et visibles dans les régions voisines, sur les joues, le front ou les tempes. La douleur est vive à la pression. Des symptômes généraux graves apparaissent.

Rapidement, à ces signes de phlébite faciale, succèdent des symptômes de phlébite ophtalmique. Cependant, une thrombo-phlébite peut se développer sans que la lésion cutanée initiale entre en réaction vive.

b) Dans la phlébite postérieure, le début est tout différent. Il ne se passe dans l'oreille, dans les sinus, dans la gorge, aucun phénomène frappant ; ce sont les symptômes cérébraux qui, les premiers, entrent en scène. La céphalée est intense, avec douleurs dans la tempe, dans les régions sus- et sous-orbitaire, dans la moitié correspondante de la tête, et jusque dans la région occipitale.

Les symptômes méningés apparaissent rapidement. L'état du malade est grave d'emblée, ce qui empêche de rechercher les commémoratifs. Sans cela, on apprendrait qu'un coryza, un écoulement nasal, une otite, une sinusite, ont précédé l'apparition des symptômes actuels.

Au bout de peu de temps, surviennent les signes orbitaires de la thrombo-phlébite : la tuméfaction palpébrale, le chémosis et l'exophtalmie, qui caractérisent la période d'état.

Etat. — La thrombo-phlébite à la période d'état, offre une grande analogie de symptômes avec le phlegmon de l'orbite.

Quatre symptômes principaux marquent cette période : l'œdème des paupières, le chémosis, l'exophtalmie, l'état général grave. Ils apparaissent et se développent très rapidement.

L'*œdème des paupières*, et surtout de la paupière supérieure, est, au début pâle et mou, mais bientôt dur et rouge, franchement inflammatoire ; on perçoit, à son niveau et dans le voisinage, des

veines dilatées, sensibles et quelquefois indurées comme des cordons.

Entre les paupières écartées, la conjonctive bulbaire forme un *chémosis* accentué, rouge, inflammatoire.

L'œil est en *exophtalmie*, une exophtalmie modérée et directe, qui augmente ensuite mais n'atteint pas, en général, une grande intensité. Bientôt elle va devenir bilatérale, signe qui dénote le passage de l'infection au sinus caverneux du côté opposé.

En même temps, des *symptômes généraux graves* sont apparus : une fièvre élevée, de l'agitation, de l'insomnie, des phénomènes cérébraux graves, du délire, puis un état comateux plus ou moins prononcé. Suivant la forme que prennent ces troubles généraux, on décrit à la thrombo-phlébite : une forme *pyohémique*, la plus fréquente, caractérisée par de grandes oscillations de température, des frissons violents, des abcès métastatiques ; une *forme typhique*, analogue à la fièvre typhoïde ; une *forme méningée*, plus fréquente chez les enfants, avec céphalée extrême, raideur de la nuque et convulsions.

A côté de ces signes principaux, il en existe d'autres qui tous méritent l'attention.

La *douleur* est vive ; elle siège au front, dans la moitié correspondante de la tête, jusque dans la région occipitale. A la pression du globe et des paupières, la douleur est moindre que dans le phlegmon de l'orbite.

Le globe oculaire est rapidement immobilisé. Les muscles cessent complètement ou presque complètement d'agir, soit parce qu'ils sont pris dans la tuméfaction inflammatoire de l'orbite, soit parce que leurs nerfs sont interrompus.

Il semble en effet que les nerfs de l'orbite soient plus directement atteints dans la thrombo-phlébite que dans le phlegmon. Ils sont, bien entendu, pris dans la tuméfaction inflammatoire diffuse des tissus de l'orbite, mais ils sont sans doute plus directement touchés dans le sinus caverneux lui-même où ils se trouvent réunis, le moteur externe dans la cavité, le moteur commun et le pathétique dans la paroi externe. Le moteur externe, peut être pris très vite, le premier, donnant lieu à un strabisme convergent. Le ptosis, qu'on rencontre toujours au cours et souvent même au début de la thrombo-phlébite, peut avoir cette origine nerveuse paralytique. Il en est de même de la mydriase, assez fréquente. Quant à l'immobilisation complète du globe, si au bout

de quelque temps la tuméfaction de l'orbite suffit à l'expliquer, il semble qu'au début elle puisse être le résultat d'une atteinte directe aux nerfs dans le sinus caverneux.

Les douleurs dans le domaine du nerf sus-orbitaire et les troubles trophiques observés du côté du globe, peuvent être expliqués par l'exophtalmie, mais, sans doute aussi, par l'atteinte dans le sinus de la branche ophtalmique de Willis.

La cornée, intacte au début, se trouble ensuite, s'infiltre et même s'ulcère du fait de l'exophtalmie ou par suite de troubles trophiques consécutifs à une lésion de l'ophtalmique.

Le nerf optique est toujours atteint, plus ou moins vite. La vue diminue et se trouble ; quelquefois elle se perd rapidement ; on peut même observer une cécité brusque. A l'ophtalmoscope, il peut n'exister aucune lésion appréciable, mais en général il y a des altérations visibles ; la stase papillaire (thrombose veineuse) est fréquente, mais non constante, sans doute parce que la veine centrale de la rétine s'anastomose avant d'arriver dans le sinus caverneux ; souvent, on ne voit qu'une dilatation des veines rétiniennes et des hémorragies disséminées.

La papille et les veines du fond de l'œil présentent en somme de grandes variations dans leur aspect ophtalmoscopique ; les signes de thrombose et de stase sont moins constants qu'on ne pourrait le croire, sans doute à cause des anastomoses de la veine centrale.

Un autre signe qui mérite l'attention, c'est l'œdème de la mastoïde. Il résulte d'une gêne circulatoire dans le sinus transverse auquel vient aboutir la veine mastoïdienne. Cet œdème est plus localisé à la mastoïde que ne l'est l'œdème de la mastoïdite.

A côté des grands symptômes de la thrombophlébite, l'œdème des paupières, le chémosis, l'exophtalmie et l'état général grave, il existe donc, ou il peut exister, toute une série d'autres manifestations qui complètent le tableau clinique : l'immobilisation paralytique ou inflammatoire du globe ; le strabisme convergent paralytique ; le ptosis, qui paraît aussi paralytique ; la mydriase ; l'infiltration et l'ulcération cornéenne ; la diminution rapide de la vision et les signes ophtalmoscopiques ; l'œdème mastoïdien.

Marche. — Le passage de la phlébite au côté opposé est la règle ; il se fait souvent très vite. Il dénote l'envahissement du sinus caverneux. La propagation au sinus caverneux s'accompagne

d'ailleurs d'une recrudescence dans l'intensité de la réaction locale et générale.

La marche est toujours rapide ; la mort survient du 4e au 8e jour. Elle résulte de la propagation de l'inflammation aux sinus de la dure-mère et au cerveau, et aussi de l'infection ou intoxication générales qui amènent les états pyohémique et typhique. Il peut aussi se produire une mort subite par embolies et accidents cardio-pulmonaires.

Anatomie pathologique.

Les veines ophtalmiques sont distendues, volumineuses, occupées par des caillots et des abcès ; les caillots sont plutôt une sorte de putrilage rougeâtre, mélange de pus et de sang, de fibrine et de fausses membranes ; les abcès forment de place en place le long des veines, des amas de pus solide ou liquide de couleur jaunâtre.

Ces lésions veineuses se continuent jusque dans les sinus (caverneux, transverse, latéraux) qui présentent des lésions analogues : des caillots et des abcès. Du sinus l'inflammation s'est propagée aux méninges et au cerveau, donnant lieu à une méningite plus ou moins étendue, à de l'encéphalite avec ramollissement et même à des abcès du cerveau. Le tissu cellulaire de l'orbite est simplement infiltré sans collections purulentes. Le nerf optique est épaissi, augmenté de volume.

On constate souvent des métastases, dans les poumons qui sont les premiers intéressés, dans les reins et la rate, une véritable infection purulente généralisée.

La thrombo-phlébite postérieure, récurrente, présenterait certaines différences anatomiques. Les veines orbitaires ne sont pas ou ne sont que peu atteintes ; le tissu cellulaire de l'orbite est le siège d'une simple infiltration séreuse, par suite de la gêne circulatoire résultant de l'obstruction du sinus caverneux.

En résumé : les veines ophtalmiques volumineuses contiennent des caillots et des abcès ; il en est de même des sinus. L'inflammation des vaisseaux se propage autour d'eux, très peu autour des veines orbitaires, beaucoup plus autour des sinus où se développent de la méningite et de l'encéphalite.

Etiologie.

La thrombo-phlébite est toujours une infection pyogène des veines de l'orbite et du sinus caverneux. La porte d'entrée de l'agent infectieux peut varier. En raison des anastomoses de la veine ophtalmique avec les veines de la face sur le pourtour de l'orbite, avec les veines des sinus aériens par les parois de l'orbite, avec les veines de la gorge et des amygdales par le plexus ptérygoïdien, en raison de la communication du sinus caverneux avec les veines de l'oreille, la thrombo-phlébite peut avoir son origine en des régions diverses : à la face (furoncle, anthrax, érysipèle), dans la gorge (lésions gangréneuses des amygdales), dans les parois orbitaires (sinusites, ostéites, périostites dentaires), dans l'oreille (otite suppurée ancienne). Il importe de bien connaître ces diverses origines des thrombo-phlébites, moins pour guérir la maladie quand elle est déclarée que pour la prévenir quand il en est temps encore.

Les microbes qui ont été trouvés sont des microbes pyogènes : le streptocoque ou le staphylocoque. Dans certaines observations, ils étaient seuls, sans association microbienne, dans d'autres un ou plusieurs germes différents coexistaient avec eux ; on les a trouvés associés à des microbes anaérobies. Je retrouve une observation de thrombo-phlébite dans laquelle je n'ai rencontré qu'un bacille droit ne poussant pas sur les milieux aérobies habituels.

Diagnostic.

Il est plus facile quand le point d'infection originel est visible à l'extérieur. Autrement, la distinction avec le *phlegmon aigu de l'orbite* est, réellement, très difficile. Les symptômes du début présentent une grande analogie ; cependant, dans la thrombose, les symptômes généraux sont plus graves, les manifestations cérébrales plus violentes, la perte de la vision plus rapide. Bientôt apparaît un symptôme caractéristique ; l'affection gagne l'œil du côté opposé, l'exophtalmie devient bilatérale. C'est souvent à ce moment-là seulement que le diagnostic de thrombose s'établit fermement. Il existe cependant quelques autres signes différentiels : l'exophtalmie est plus rapide, le chémosis plus considérable et de couleur moins foncée, les douleurs plus vives, il peut exister des cordons

veineux indurés et un œdème de la mastoïde. Parmi ces signes, les uns sont souvent absents et les autres ne se distinguent des signes analogues du phlegmon que par des nuances souvent inappréciables.

Pronostic.

Il est des plus graves. En règle presque absolue, la thrombo-phlébite des sinus donne la mort en quelques jours, quelquefois en 48 heures.

Traitement.

Il n'y a pas de traitement efficace. Il faut espérer que l'on parviendra soit à prévenir l'infection veineuse, soit à l'enrayer à ses débuts quand elle n'a pas encore gagné les sinus intracrâniens. Il convient donc d'accueillir favorablement toutes les tentatives qui ont été faites pour enrayer cette maladie jusqu'ici fatale, et de les signaler.

Prophylaxie. — Le mieux est encore de prévenir la thrombo-phlébite en soignant les affections qui lui donnent naissance : les furoncles de la face, les angines, les otites, les sinusites, les périostites.

Arrêt au début. — Quand une lésion superficielle de la face, par exemple un furoncle de la lèvre, prend tout à coup des allures graves (gonflement œdémateux, rouge sombre, induration, recrudescence de douleurs, apparition de symptômes généraux), il faut intervenir immédiatement.

Incision large au bistouri et destruction complète du furoncle au thermocautère ; badigeonnage de la plaie avec des antiseptiques forts, de la teinture d'iode au dixième, ou mieux, du nitrate d'argent au quart.

On a également conseillé la ligature, la résection partielle ou la section au thermocautère de la veine faciale, un peu au-dessous de l'angle interne de l'œil. Cette intervention est rendue difficile par l'existence de l'œdème.

Thrombo-phlébite déclarée. — Les tentatives chirurgicales qui ont été faites sont peu encourageantes ; il semble bien qu'à cette période il n'y ait vraiment rien à faire pour enrayer le mal.

Diverses interventions ont cependant été pratiquées : curetage de l'orbite (Lancial, 1890) ; énucléation et ouverture des vaisseaux

thrombosés (Mac Ewen) ; ligature de la jugulaire (Horsley, 1887) dans le cas de phlébite venant de l'oreille ; incision et curetage du sinus caverneux soit par l'orbite après ablation des parties molles (voie insuffisante), soit après résection de l'os malaire et trépanation du sphénoïde au niveau du trou grand rond (Robineau).

En dehors de ces traitements chirurgicaux, on pourra essayer certains traitements médicaux comme la sérothérapie antistreptococcique ou la vaccination staphylococcique.

PHLEGMON DE L'ORBITE

C'est une inflammation aiguë, phlegmoneuse et suppurée du tissu cellulaire de l'orbite.

Symptômes

Une *exophtalmie* survient, accompagnée de *symptômes généraux* graves et d'une *vive réaction inflammatoire locale*, avec douleurs, tuméfaction rouge des paupières et chémosis conjonctival.

Les symptômes généraux marquent souvent le début du phlegmon : frissons, fièvre, céphalalgie, courbature et quelquefois nausées, vomissements ; mais, très vite, la douleur se localise à l'orbite et attire l'attention de ce côté. Plus tard, la fièvre devient vive, il y a de l'insomnie, de l'agitation, quelquefois du délire.

La douleur, d'abord sourde, profonde, irradie au front, à la tempe, dans le côté correspondant de la tête ; plus tard, elle devient pulsatile ; elle diminue quand le pus se collecte et disparaît après l'évacuation. La pression sur les paupières est très pénible.

Les paupières sont tuméfiées, rouges, tendues, luisantes ; le sillon orbito-palpébral s'efface, puis devient jaune et menace de se perforer ; enfin la peau se perfore et le pus s'écoule.

Le chémosis est accentué, quelquefois considérable. Le globe oculaire se met en exophtalmie dès le début, mais la saillie s'accentue dans la suite ; il est immobilisé, plus ou moins complètement, au milieu des tissus tuméfiés ; on peut observer une dilatation pupillaire, de la diplopie, et une diminution de la vision. Le

fond de l'œil ne montre en général aucune lésion notable, si ce n'est une certaine hyperhémie papillaire et des veines dilatées. La cornée peut se troubler et même s'ulcérer.

Terminaison : La résolution est exceptionnelle. La suppuration est habituelle. Quand le pus est collecté, il se fait jour à l'extérieur, d'ordinaire par la peau, en dehors du pourtour de l'orbite. L'évacuation du pus est suivie d'une détente immédiate, locale et générale.

Le phlegmon guérit d'ordinaire complètement, à moins qu'une complication n'ait atteint les divers organes de la cavité orbitaire.

Certains phlegmons, ayant pour origine une lésion osseuse ou sinusienne, peuvent laisser après eux des fistules persistantes qui durent jusqu'à la cicatrisation ou la guérison du foyer originel.

Complications.

Le globe oculaire, comprimé, immobilisé, peut être le siège de complications : la cornée peut s'ulcérer, se perforer, s'infecter et donner une panophtalmie ; le nerf optique peut être altéré par la suppuration et la vision diminuée ou perdue ; les nerfs moteurs eux-mêmes peuvent être lésés et rester défectueux, même après la guérison complète du phlegmon. Des suppurations chroniques, des fistules persistantes, peuvent suivre des phlegmons, quand ceux-ci ont pour cause une lésion osseuse ou sinusienne qui continue à évoluer.

En général, si le phlegmon ne dure pas trop longtemps, si l'évacuation en est faite de bonne heure, le globe oculaire n'est atteint ni dans ses fonctions visuelles ni dans ses fonctions motrices.

Diagnostic.

Il est en général facile de le reconnaître : c'est une exophtalmie inflammatoire aiguë. On ne le confondra pas avec une périostite du rebord orbitaire, avec une adénite de la glande lacrymale, avec une ténonite, avec aucun des divers œdèmes palpébraux, parce que, dans toutes ces affections, il n'y a pas d'exophtalmie.

Pour la même raison, il ne saurait être confondu avec la panophtalmie, affection qui est dans l'œil et non derrière l'œil ; avec la conjonctivite purulente, qui est en avant de l'œil, et donne d'ailleurs une sécrétion abondante de pus.

Le diagnostic est plus difficile avec la thrombo phlébite des

sinus, dont les symptômes, du moins au début, présentent avec ceux du phlegmon une très grande ressemblance (V. page 683, Thrombo-phlébite).

Etiologie.

Le phlegmon de l'orbite peut provenir : d'un traumatisme septique accidentel ou chirurgical ; d'une infection sinusienne ayant gagné l'orbite à la faveur d'une fracture ou d'une destruction spontanée de la paroi ; d'une inflammation des parois orbitaires par suite de périostite orbitaire, ostéite maxillaire d'origine dentaire, sinusite propagée ; d'une infection des muqueuses ou de la peau, par exemple un érysipèle de la face ; d'une suppuration des fosses nasales ; voire même, exceptionnellement, d'une inflammation suppurée du globe oculaire. En dehors de ces causes locales, le phlegmon de l'orbite peut se produire au cours d'une maladie générale comme la pyohémie, le typhus, la variole, la méningite, l'ostéomyélite, la septicémie streptococcique ou pneumococcique.

Un certain nombre de ces phlegmons au cours des maladies générales infectieuses sont sans doute primitifs, l'agent infectieux étant amené là sous forme d'embolie, par la voie circulatoire générale. Mais, avant de conclure à ce mode de propagation, il faut explorer avec soin toute la région orbitaire et péri-orbitaire, se rappeler que beaucoup de maladies infectieuses générales ont leur porte d'entrée, leur point de départ, dans les cavités faciales qui entourent l'orbite, et que la complication orbitaire peut se produire, dans ce cas, par infection de voisinage sans qu'il soit indispensable de rechercher toujours comme intermédiaire la voie circulatoire générale.

Les agents infectieux trouvés dans le pus du phlegmon étaient des staphylocoques, des streptocoques et quelquefois d'autres agents infectieux. On y rencontre aussi des microbes associés aux précédents.

Anatomie pathologique.

C'est celle de tous les phlegmons. Dans la forme circonscrite, il y a infiltration séreuse, puis gélatiniforme, du tissu cellulaire de l'orbite, suivie de la suppuration du tissu et de la formation d'un abcès.

Si l'inflammation phlegmoneuse est diffuse, comme on le voit plus particulièrement à la suite d'érysipèle, le tissu cellulaire est infiltré par une sérosité sanguinolente, et bientôt il se produit des lambeaux sphacélés, des tractus aponévrotiques effilochés qui sont éliminés avec un pus sanieux et brunâtre.

Les principaux organes de la cavité orbitaire ont quelquefois à souffrir du phlegmon. Le globe oculaire est presque toujours intact; le tissu celluleux de la capsule de Tenon ne serait même pas atteint (Panas).

Le nerf optique est dans quelques cas atteint de névrite interstitielle. La perte de la vue en est quelquefois la conséquence ; il peut n'y avoir qu'un trouble visuel momentané ; assez souvent, en effet, on a constaté, après une baisse ou même une perte complète de la vue, le retour à l'état normal.

Les muscles, tuméfiés, ramollis, décolorés, sont atteints de myosite ; la réparation se fait en général, mais ils peuvent être détruits.

Les vaisseaux, les veines, peuvent s'infecter et le phlegmon se transformer en une thrombo-phlébite qui gagne le sinus caverneux, puis le système veineux de l'orbite du côté opposé.

Après la guérison du phlegmon, des brides cicatricielles peuvent persister dans la cavité orbitaire et gêner les mouvements du globe.

Traitement.

Pendant les 2 ou 3 premiers jours, il y a peu de chose à faire, si ce n'est de calmer les douleurs et l'inflammation par l'application de compresses froides ou de petites vessies de glace.

Dès que la suppuration se produit, il faut, par une incision, donner une issue au pus. Cette incision doit être pratiquée le long du rebord orbitaire, dans le point où la collection semble s'être formée. Après incision des téguments, la sonde cannelée se porte à la recherche du pus. Souvent, on ne parvient pas à en faire l'évacuation immédiate ; mais la voie est faite pour sa sortie, et les jours suivants, quand il est collecté, on le voit s'échapper par l'incision.

OSTÉO-PÉRIOSTITES DE L'ORBITE

Les ostéo-périostites de l'orbite se développant sous des influences variées, le mieux serait de les classer suivant leurs causes en périostites staphylococciques, syphilitiques, tuberculeuses, etc.

Cela serait possible si l'étiologie des diverses ostéo-périostites était bien établie. Comme il n'en est pas ainsi, il nous faut utiliser encore, dans une certaine mesure, les classifications cliniques et symptomatiques ; mais, dans tous les cas où cela me sera permis, j'introduirai les dénominations étiologiques.

OSTÉO-PÉRIOSTITE AIGUË

Cette affection est analogue aux ostéo-périostites ou ostéo-myélites de croissance. Elle se rencontre chez les enfants et les jeunes gens, entre quatre et vingt ans.

L'enfant est aussi souvent atteint que l'adolescent, tandis que l'ostéo-myélite des membres est plus fréquente chez les adolescents. Cela tient peut-être à ce que la soudure se fait plus tôt dans les os du crâne que dans les os longs (Rollet).

Dans les cas examinés, au point de vue bactériologique, on a trouvé le staphylocoque.

Symptômes. — Sans cause apparente ou à la suite d'une contusion même légère, les paupières se tuméfient, en même temps qu'une partie du rebord de l'orbite, en général la partie externe, temporale.

Cette tuméfaction est considérable et empêche l'œil de s'ouvrir ; son maximum occupe le rebord orbitaire et s'atténue en dehors de ce point (fig. 190 et 191).

A la palpation, on sent un empâtement au niveau du rebord orbitaire, un empâtement marqué, qui va en s'atténuant de ce point vers les parties voisines. Une douleur vive se manifeste quand le doigt touche le rebord orbitaire à l'endroit où est le maximum de tuméfaction et d'empâtement. La douleur provoquée n'existe d'ailleurs qu'en ce point ; la pression sur les paupières, si tuméfiées qu'elles soient, n'éveille aucune douleur. C'est

là un signe de valeur qui indique bien le point où siège la lésion.

Bientôt, la peau rougit, la fluctuation apparaît et une ouverture se fait par laquelle le pus s'échappe au dehors.

En même temps qu'apparaissent les premières manifestations locales, des symptômes généraux surviennent, accentués ou très accentués, avec une fièvre de 38°, 39° et 40°. Ils s'atténuent au moment où le pus se collecte et disparaissent quand il s'est fait jour au dehors.

Le foyer purulent, primitivement localisé sous le périoste, s'étend rarement en arrière du côté de l'orbite.

Après ouverture, spontanée ou chirurgicale, l'affection guérit en huit ou dix jours.

Le diagnostic en est facile ; en cas de doute, il suffit de faire une ponction à la seringue de Pravaz. Elle ramène du pus dans lequel on trouve le staphylocoque.

Telle est la forme habituelle de l'ostéo-périostite aiguë. Exceptionnellement, on peut rencontrer une forme très différente, susceptible de prêter à des erreurs de diagnostic avec le phlegmon de l'orbite.

Une ostéo-périostite aiguë peut, en effet, se développer plus profondément dans l'orbite et donner lieu à des symptômes différents de ceux qui viennent d'être décrits. C'est dans ces ostéo-périostites profondes, ou devenues profondes par migration du pus, qu'on observe de l'exophtalmie, de la diplopie, de la névrite optique et, quelquefois, tous les signes habituels du phlegmon de l'orbite. La thrombo-phlébite peut elle-même en être la conséquence.

Ces symptômes sont d'autant plus marqués que la lésion inflammatoire est plus profonde ; ils atteignent leur développement maximum quand la lésion est au niveau de la fente sphénoïdale.

Complications. — Elles sont rares dans les périostites antérieures du rebord orbitaire. Cependant, on a vu des infections généralisées se manifestant par l'apparition, en d'autres points, d'ostéo-myélites, d'arthrites suppurées, de complications rénales, cardiaques et pulmonaires. On a également constaté des infections méningées ou cérébrales (méningites suppurées localisées ou généralisées, abcès du cerveau), qui restent en général du côté de

l'ostéo-périostite. Ces complications cérébrales s'expliquent par une perforation du plafond de l'orbite ou par la formation à la face endocrânienne de l'os d'une lésion similaire. On a constaté l'existence d'abcès en bissac, à la fois intracrâniens et orbitaires, donnant lieu à des pulsations dans l'abcès orbitaire.

On peut encore considérer, parmi les complications, les névrites, papillites et atrophies du nerf optique, les paralysies et les névralgies, qui surviennent dans les ostéo-périostites profondes.

Il en est de même des phlegmons de l'orbite et encore de la thrombo-phlébite, qui, bien que rare, peut cependant survenir.

Diagnostic. — Au début, on peut prendre l'ostéo-périostite pour une simple névralgie, pour une méningite, et même, quand les symptômes généraux sont accentués, pour une fièvre typhoïde ou une autre maladie générale qui commence. Mais, l'hésitation est de courte durée, car, bientôt, les signes locaux apparaissent et démontrent qu'il s'agit d'une affection de l'orbite.

L'érysipèle simple, se reconnaît assez facilement quand il n'aboutit pas à la suppuration ; il est plus diffus que l'ostéo-périostite, il s'étend aux deux yeux, il ne présente pas un point douloureux nettement localisé sur le rebord de l'orbite.

L'érysipèle phlegmoneux, est plus difficile à distinguer. Au début, il présente les mêmes signes différentiels que l'érysipèle simple ; mais, quand la suppuration existe, la distinction ne se fait que par un examen méticuleux de l'évolution et des signes que fournit la palpation.

Les ostéites orbitaires consécutives à des sinusites, présentent aussi quelques difficultés de diagnostic. Quand les lésions occupent la paroi supérieure ou externe de l'orbite, il ne peut être question que d'ostéo-périostites ; mais quand elles siègent dans l'angle supéro-interne, sur la paroi interne ou la paroi inférieure de l'orbite, c'est-à-dire dans les régions sinusiennes l'hésitation est permise. Pour éviter une erreur sur les origines de la suppuration, il faut interroger soigneusement le malade sur les périodes qui ont précédé la suppuration, rechercher l'existence antérieure d'une affection du nez ou des sinus, et ne porter un diagnostic ferme qu'après avoir fait un examen du nez et des sinus.

L'examen du pus prélevé par ponction avec une seringue de Pravaz, donnera toujours des renseignements utiles.

Dans les suppurations d'origine sinusienne, on trouvera, en géné-

ral, des microbes variés, tandis que dans l'ostéo-périostite, on ne rencontrera d'ordinaire qu'un seul germe : le staphylocoque.

Traitement. — Au début, tant que le pus n'est pas collecté, il n'y a pas autre chose à faire que des applications froides. Dès que le pus est formé, on lui donne issue au dehors.

Une incision des téguments est faite suivant le rebord de l'orbite et dans la région correspondante à l'abcès ; on incise également l'aponévrose orbitaire ; puis, avec la sonde cannelée, on va à la recherche du foyer purulent. Quand le pus s'est largement fait jour au dehors, on place un drain qui reste en place pendant quelques jours.

Il est difficile d'obtenir une anesthésie locale suffisante pour pratiquer cette intervention. Il vaut mieux recourir à l'anesthésie générale. L'opération étant très courte, c'est une indication pour employer l'anesthésie générale au chlorure d'éthyle.

OSTÉO-PÉRIOSTITES CHRONIQUES

Le groupe des ostéo-périostites chroniques est, en grande partie, constitué par l'ostéo-périostite syphilitique et l'ostéo-périostite tuberculeuse. Ce sont, de beaucoup, les plus fréquentes, mais ce ne sont pas les seules. Bien plus rarement, on rencontre quelques autres variétés de périostite, formes exceptionnelles, mais qu'il faut savoir reconnaître à l'occasion : ostéo-périostite par actinomicose, sporotrichose, intoxication phosphorée.

Ostéo-périostite tuberculeuse.

Symptômes. — La douleur peut manquer complètement ou être légère ; il est rare qu'elle soit accentuée. C'est donc un symptôme secondaire, mais il faut savoir qu'il peut exister. Les symptômes généraux font, aussi, complètement défaut.

Elle donne lieu, suivant la période de son évolution, à deux signes principaux : un *gonflement* localisé et une *suppuration*.

Un gonflement apparaît sur le pourtour de l'orbite, torpide, sans réaction à distance, sans œdème accentué des paupières. C'est une saillie d'abord pâteuse, molle, puis fluctuante. La peau qui la recouvre est mobile au début ; mais, ensuite, elle rougit et

devient adhérente ; elle s'acumine, prend une teinte violacée et s'ulcère. Le pus s'écoule.

A la période de suppuration, un pus caséeux, liquide, séro-purulent, grumeleux, s'échappe d'une plaie fongueuse, rougeâtre, blafarde, aux bords amincis et violacés, quelquefois rouges et fongueux. Il s'écoule par plusieurs conduits fistuleux ou par un orifice unique plus large. Le stylet poussé dans ces orifices arrive sur des séquestres osseux ; souvent, il pénètre loin dans la cavité orbitaire ou en dehors d'elle, démontrant ainsi que le pus a suivi un assez long trajet avant de se faire jour au dehors.

Marche. — Dans quelques cas, la résolution se produit avant l'ouverture. Si l'abcès est ouvert, les séquestres sont, peu à peu, lentement, éliminés, et la réparation se fait par bourgeonnement ; d'autres fois, les fistules se ferment momentanément pour s'ouvrir bientôt à nouveau, créant ainsi des alternances d'amélioration et d'aggravation ; la lésion, aux allures toujours torpides, n'en finit plus, elle s'éternise.

Le globe oculaire et les autres organes de la cavité orbitaire risquent d'être atteints si la lésion s'étend. On peut ainsi observer, de l'exophtalmie, des paralysies oculaires, de la diplopie, du strabisme, de la névrite optique.

La lésion tuberculeuse, en gagnant de proche en proche, peut entamer la conjonctive et les paupières.

Quand la lésion guérit, le point où siégeait l'ostéo-périostite présente une saillie, une hyperostose, recouverte de peau normale quand il n'y a pas eu d'ouverture ou de peau cicatricielle quand il y a eu perforation.

Les cicatrices adhérentes existent toujours ; elles causent des dépressions de la peau et souvent des déviations des paupières.

Quand la guérison ne vient pas, la suppuration persiste indéfiniment. Les lésions peuvent s'étendre dans la région, entamer le plafond de l'orbite, atteindre les méninges et provoquer l'apparition d'abord d'une pachyméningite locale et plus tard d'une méningite diffuse. D'autres fois, on voit survenir une tuberculose généralisée dont l'ostéo-périostite orbitaire fut le point de départ.

Diagnostic. — Les *ostéo-périostites aiguës*, lorsqu'elles prennent des allures tranquilles, peuvent simuler l'ostéo-périostite tuberculeuse.

Les *kystes sébacés ou congénitaux enflammés*, sont situés dans la peau; ils sont mobiles, sans adhérence à l'os sous-jacent et sans empâtement profond. L'exploration au stylet ne conduit pas sur un os dénudé. L'inflammation a d'ailleurs été précédée par une tumeur datant de plusieurs années et même du jeune âge.

La *dacryoadénite*, aiguë ou chronique, a un siège spécial, mais le diagnostic peut néanmoins présenter de petites difficultés.

Les *sinusites*, s'accompagnent de lésions dans les sinus qu'il est facile de constater par l'examen des cavités faciales.

Les *affections des voies lacrymales*, ont des caractères spéciaux (siège dans la région du sac lacrymal, larmoiement, refoulement à la pression du sac par les points lacrymaux); mais, il faut se rappeler que les os de la gouttière lacrymale peuvent être le siège d'ostéite.

L'*ostéo-périostite syphilitique*, ne se distingue souvent, du moins à la première période, que par les commémoratifs de syphilis, l'effet du traitement spécifique et aussi certains caractères cliniques qui seront indiqués tout à l'heure.

En cas de doute (et cela est fréquent), il faut faire une ponction de l'abcès et inoculer le pus à un cobaye. La tuberculose donne un résultat toujours positif. Il est rare, très rare qu'on retrouve le bacille tuberculeux directement dans le pus de l'abcès.

Traitement. — Localement, il faut faire une incision et un grattage des lésions tuberculeuses, suivi d'une sérieuse cautérisation au fer rouge. Les injections de liquides modificateurs (glycérine iodoformée, huile d'eucalyptol, baume du Pérou) ne semblent pas donner de résultats. Dans tous les cas, le traitement local doit être complété par un traitement général approprié.

Ostéo-périostite syphilitique.

Pendant longtemps, cette affection n'a guère attiré l'attention ; on la remarque maintenant davantage, mais pas encore autant qu'elle le mérite par sa fréquence et son importance.

Symptômes. — La syphilis orbitaire se présente sous des aspects divers. Ses variations ne sont pas dues seulement aux réactions plus ou moins vives des lésions, mais encore à leur siège.

C'est ainsi que les ostéo-périostites du rebord orbitaire, qui sont plus superficielles, se manifestent d'une façon toute différente des ostéo-périostites profondes, qui siègent dans la cavité orbitaire. D'où la nécessité de les étudier séparément.

Périostites du rebord orbitaire.

Elles se présentent sous l'aspect de tuméfactions inflammatoires, douloureuses et souvent suppurées, d'évolution subaiguë ou chronique (fig. 192).

Une *douleur*, osseuse, une ostéalgie, apparaît en un point du rebord orbitaire, souvent accompagnée d'une céphalée plus diffuse, sourde, vespérale.

En même temps ou peu de temps après la douleur, se développe une *tuméfaction* localisée sur le rebord orbitaire, une saillie ostéo-périostique, douloureuse à la pression. Il n'est pas rare de rencontrer en même temps plusieurs saillies semblables, sur le rebord même de l'orbite ou en d'autres points du crâne. Cette tuméfaction osseuse peut disparaître spontanément ou bien aboutir à la *suppuration*.

Dans ce dernier cas, la tuméfaction se ramollit, la peau rougit, s'ulcère et le pus échappe au dehors. Il se forme une ulcération tout à fait analogue d'aspect aux gommes syphilitiques décrites ailleurs (V. p. 513) et dont le fond est occupé par un os dénudé, en partie détruit, creusé en entonnoir.

A cette époque, les lésions ulcéreuses peuvent encore se cicatriser spontanément, mais, avec une grande lenteur. Le traitement spécifique, au contraire, est d'une remarquable efficacité.

A côté d'ostéo-périostites subaiguës, il en est de franchement chroniques. Elles donnent lieu à des saillies osseuses, des exostoses ; mais, elles peuvent aussi suppurer, donner des ulcérations, puis des cicatrices adhérentes et souvent déformantes.

Ostéo-périostites des parois orbitaires.

Elles sont plus rares mais plus sérieuses que les ostéo-périostites du rebord ; souvent même, elles sont graves. Leurs symptômes ne présentent pas la précision de la forme précédente. Néanmoins, il importe de bien connaître leurs formes variées. Cela permet de trouver l'explication véritable de toute une série de troubles oculaires, jusqu'alors incompris.

En général, elle se manifeste par des *douleurs* périorbitaires, de l'*exophtalmie* avec tout son cortège habituel, et, quelquefois, une *tuméfaction*, qui peut être perçue par le doigt enfoncé dans l'orbite.

Mais elle peut donner lieu à d'autres symptômes moins ostensibles.

Certaines névralgies du trijumeau en sont le résultat ; il en est de même de certains troubles hyperesthésiques dans la zone du même nerf et de certaines altérations de l'innervation vaso-motrice (hypersécrétion lacrymale, coryza). Beaucoup de paralysies oculaires, viennent d'une périostite ; il est assez fréquent, en clinique, de constater, en même temps qu'une paralysie, des douleurs orbitaires et même une tuméfaction appréciable au doigt sur la paroi orbitaire, sans qu'il y ait exophtalmie. Dans l'étiologie des paralysies oculaires, et particulièrement dans l'étiologie du ptosis, il faut compter avec les périostites de la paroi orbitaire.

Ces ostéo périostites peuvent suppurer et s'ouvrir au dehors, à la conjonctive ou dans les sillons palpébraux. Elles peuvent aussi guérir spontanément sans suppurer, chose fréquente dans les lésions syphilitiques. Elles ne suppurent pour ainsi dire jamais quand le traitement spécifique est appliqué à temps.

Les *complications* se voient assez souvent : une méningite, des lésions oculaires (nerf optique, nerfs moteurs, trijumeau). Si la suppuration a eu lieu, il peut en résulter des déformations palpébrales.

L'acuité de ces périostites peut varier. A côté des formes subaiguës que je viens de décrire, il y a des formes torpides, chroniques, qui évoluent silencieusement et ne se manifestent que par la production d'exostoses. Le siège habituel de celles-ci est la paroi supéro-interne de l'orbite.

Diagnostic. — Il est à peine besoin d'attirer l'attention sur les *gommes syphilitiques des paupières*, qui sont sans rapport avec l'os ; la *dacryoadénite chronique*, qui occupe un siège spécial ; la *sinusite frontale*, qui s'accompagne de lésions du nez et des sinus.

L'*ostéo-périostite aiguë*, s'en distingue facilement par l'intensité plus vive de la réaction, les symptômes généraux, et au besoin la ponction.

L'*ostéo-périostite tuberculeuse* lui ressemble souvent davantage ;

mais l'examen du pus par l'inoculation au cobaye et l'essai du traitement spécifique permettent le diagnostic.

D'ailleurs, en cas de doute, il faut toujours recourir aux moyens sûrs : l'examen direct du pus, l'inoculation au cobaye et l'application du traitement spécifique. Le médecin hésitant n'a pas le droit de se dispenser d'appliquer le traitement spécifique. Je sais bien qu'il y a les réactions du sang; mais, le traitement doit être appliqué même si elles sont négatives.

Traitement. — Il faut appliquer un traitement spécifique énergique. Le traitement mercuriel a d'ordinaire des effets rapides.

Il semble que le traitement ioduré agisse sur les lésions spécifiques osseuses mieux que sur les lésions spécifiques d'autres tissus.

En tout cas il est un fait que j'ai souvent constaté, c'est l'action heureuse et rapide de l'arsénobenzol sur les lésions osseuses. Quand le traitement mercuriel n'agit pas rapidement il faut, sans hésiter, le remplacer par l'arsénobenzol.

AUTRES VARIÉTÉS D'OSTÉO-PÉRIOSTITE

Ostéo-périostite actinomycosique. — Elle est due à l'*Actinomyces bovis*. L'os n'est envahi que secondairement à la prise des parties molles de la région temporo-maxillaire ou alvéolo-dentaire.

Elle peut se présenter sous des aspects assez différents : une forme inflammatoire temporo-maxillaire ; une forme inflammatoire alvéolo-dentaire; enfin une forme néoplasique.

Dans la forme inflammatoire temporo-maxillaire, il existe un œdème induré, une tuméfaction ferme de la région temporo-maxillaire, avec douleurs vives dans les molaires ou dans l'angle de la mâchoire inférieure. Le trismus est précoce ; il n'y a pas d'adénopathie. Au milieu d'un pus banal, on retrouve les granulations jaunes caractéristiques de l'actinomycose. L'envahissement de l'orbite se fait par son pourtour ou par la fente sphénoïdale.

Dans la forme inflammatoire alvéolo-dentaire, une ou plusieurs dents sont mobilisées et du pus sourd de l'alvéole ; quand la dent est enlevée une cavité persiste, d'où s'écoule, avec du pus, des granulations actinomycosiques. Puis, survient une tuméfaction alvéolaire ressemblant à une ostéo-périostite lente qui gagne peu à peu

la face externe du maxillaire. Une fistule permanente s'ouvre dans la bouche au fond d'un cratère ou au sommet d'une élevure. Les fistules peuvent être multiples. La pénétration dans l'orbite se fait par le pourtour ou à la faveur d'une perforation du plancher.

Dans la forme néoplasique, il se produit une véritable tumeur volumineuse, semblable à un gros sarcome.

Comme traitement, il faut prescrire l'iodure de potassium à forte dose (6 gr. par jour). On y joint des incisions larges, des curetages, des destructions au thermo-cautère.

Ostéite par nécrose phosphorée. — La nécrose phosphorée qui atteint les maxillaires touche aussi l'orbite.

Mais les complications orbitaires sont exceptionnelles et résultent d'infections secondaires.

Ostéo-périostite sporotrichosique. — Il faut aussi se rappeler que la sporotrichose peut atteindre les os de l'orbite ; et nous verrons peut-être un jour qu'elle y est plus fréquente que nous ne l'avons supposé jusqu'ici. C'est d'ailleurs seulement par les moyens de laboratoire qu'on parviendra à en faire le diagnostic précis.

Ostéo-périostite symétrique du rebord orbitaire. — D'autres périostites peuvent exister dans l'orbite, qui ne rentrent pas dans les formes précédentes.

Parmi elles, on peut signaler une forme assez fréquente d'ostéo-périostite symétrique du rebord orbitaire. Elle se développe à la partie inféro-externe du rebord orbitaire, elle est quelquefois bilatérale ; elle produit des cicatrices adhérentes qui tirent les paupières en bas et en dehors et donnent à la physionomie un aspect particulier. Leur nature est inconnue ; elles sont peut-être liées à l'évolution de follicules dentaires de la 2e dentition.

Ostéopathies orbitaires. — Certaines maladies du système osseux donnent quelquefois lieu à des lésions et à des déformations orbitaires.

L'acromégalie, ne donne guère de lésions orbitaires ; dans l'ostéite déformante de Paget, le front est volumineux mais l'orbite ne se modifie pas.

Il en est autrement dans une affection à laquelle on donne le

nom de *leontiasis ossea* et qui s'accompagne d'une hyperostose diffuse de l'orbite.

Il existe une tuméfaction diffuse des os de la face, ce qui donne au malade un facies spécial, le facies léonin. La maladie débute par une petite saillie dure dans la partie interne de l'orbite, sur l'apophyse montante. La saillie osseuse s'étend ensuite au rebord de l'orbite, à l'os malaire et à toute la face. Du fait de ces hyperostoses, les cavités orbitaires diminuent au point que les organes ne s'y logent qu'avec peine. Cette affection, qui débute dans l'adolescence, est d'origine inconnue.

COMPLICATIONS OCULAIRES DES SINUSITES

Trois parois orbitaires sont en contiguïté avec les cavités sinusiennes. Une lame osseuse mince et en général peu résistante sépare la cavité orbitaire des sinus. Ce fait anatomique suffit à expliquer la fréquence des complications au cours des sinusites.

Les sinusites diverses (ethmoïdale, maxillaire, sphénoïdale, frontale) sont susceptibles de donner les mêmes complications. Ce serait donc s'exposer à des redites que d'étudier séparément les complications de chacune des diverses sinusites. Mais, il est également vrai que certaines complications orbitaires sont spéciales ou plus spéciales à certaines sinusites qu'à d'autres.

Dans ces conditions, le mieux est d'étudier les complications des sinusites en général en indiquant la fréquence proportionnelle de ces complications dans les différentes sinusites et les particularités qui s'y rattachent.

Les suppurations orbitaires à la suite de sinusites ne sont pas rares. Le *phlegmon de l'orbite* (voir p. 685) est moins fréquent dans les sinusites frontale et sphénoïdale que dans les autres. L'*abcès de l'orbite*, affection analogue au phlegmon, mais moins vive de réaction, est souvent la conséquence des sinusites frontale ou ethmoïdale, plus rarement de la sinusite maxillaire (fig. 385 et 386).

Une *fistule* doit toujours faire penser à une lésion sinusienne frontale, ethmoïdale ou maxillaire ; l'examen des sinus et l'exploration au stylet conduisent d'ordinaire au diagnostic. Habituellement, la fistule a été précédée d'un abcès de l'orbite.

Les altérations des parois, les *ostéites*, viennent souvent à la suite des sinusites ; elles sont l'origine des abcès orbitaires et même de lésions cérébrales. Dans la sinusite maxillaire, les abcès orbitaires qui en sont la conséquence fusent vers la joue, l'arrière-cavité des fosses nasales, la fosse ptérygo-maxillaire, la branche montante du maxillaire supérieur. La sinusite frontale peut détruire la paroi supérieure de l'orbite, établir une communication avec la cavité crânienne, et déterminer la formation d'un abcès du cerveau ou l'apparition d'une méningite. Les sinusites ethmoïdales peuvent aussi entrer en communication avec la cavité crânienne et donner lieu à des méningites ou des abcès cérébraux.

Fig. 385. — Sinusite donnant un abcès de l'orbite avec déplacement du globe oculaire en bas et en dehors.

Le même danger de pénétration dans la cavité crânienne existe pour les sinusites sphénoïdales ; mais, plus que les autres sinusites, celle-ci est susceptible de déterminer l'apparition d'une thrombophlébite du sinus caverneux.

Fig. 386. — Sinusite ethmoïdale donnant un abcès orbitaire qui vient faire saillie dans la partie supérieure de la région du sac lacrymal.

Le *mucocèle* (fig. 387) se rencontre davantage dans les affections fronto-ethmoïdales. Ce sont des tumeurs liquides

qui font une saillie souvent considérable à la partie supéro-interne de l'orbite. Elles peuvent être recouvertes d'une fine lamelle osseuse et présenter la consistance dure des tumeurs solides ou même des exostomes.

L'*hyperostose* de la partie supéro interne de l'orbite est un signe de mucocèle ou de suppuration chronique des sinus.

Les lésions destructives des parois sinusiennes peuvent créer une communication avec la cavité orbitaire et permettre le passage de l'air du sinus dans le tissu cellulaire de l'orbite, ce qui donne lieu à l'*emphysème* de l'orbite et des paupières.

La *thrombo-phlébite* du sinus caverneux (voir p. 678) est une complication des sinusites sphénoïdales.

Les troubles moteurs, les *paralysies* ne sont point rares ; elles peuvent atteindre tous les nerfs moteurs de l'orbite. La paralysie isolée du grand oblique est une complication connue de la sinusite frontale ; mais cela ne tient peut-être pas à une lésion du pathétique, il semble plutôt qu'elle soit due à une action directe sur le muscle grand oblique ou sur sa poulie de réflexion. Les paralysies des autres nerfs oculo-moteurs se retrouvent dans les diverses sinusites, mais surtout dans les postérieures c'est-à-dire dans la sinusite sphénoïdale ou dans la sinusite ethmoïdale postérieure.

Fig. 387. — Mucocèle du sinus frontal, très volumineux. La cavité, très grande, fut évacuée et largement ouverte. Un pont osseux fut laissé le long du sourcil pour éviter une déformation.

Les *névralgies* sont fréquentes, elles peuvent être vives, à exaspérations violentes, ou bien sourdes et continues. Elles sont dues à l'atteinte des branches du trijumeau.

Le *nerf optique* lui-même peut être touché, particulièrement dans les affections du sinus sphénoïdal, plus rarement dans les

sinusites ethmoïdales ou maxillaire, et jamais, pour ainsi dire, dans la sinusite frontale. On peut observer une névrite optique habituelle, avec signes papillaires ; une névrite rétrobulbaire, sans signes papillaires au début, mais pouvant être plus tard suivie d'atrophie ; une atrophie papillaire du type ordinaire.

Peuvent aussi survenir : une diminution passagère de la vision centrale ; un rétrécissement momentané du champ visuel; des amauroses subites bientôt guéries.

Des *lésions du globe oculaire* ont été signalées, des chorioréti-nites, des iritis, des kératites ; leur origine sinusienne reste douteuse. Il faudra toujours être prudent dans l'interprétation étiologique.

On a encore attribué aux sinusites certains troubles fonctionnels légers : de l'asthénopie accommodative, du larmoiement, de la photophobie, de l'hyperhémie conjonctivale.

Etiologie.

La classification étiologique de ces complications est certainement mal établie, mais on sait qu'elles sont de nature infectieuse.

Parmi ces infections, la syphilis joue un rôle important, soit en agissant seule, soit en préparant le terrain à une infection secondaire.

Les cavités nasales et sinusiennes sont d'ailleurs une voie d'entrée fréquente pour les infections, plus fréquente que ne l'admet l'opinion médicale actuelle. La grippe, la scarlatine, la méningite cérébro-spinale, et bien d'autres maladies générales semblent avoir leur point de départ en ces régions.

D'autre part, quand elles ne sont pas la porte d'entrée de l'infection ou le premier siège de l'infection, les cavités faciales peuvent s'infecter secondairement dans un grand nombre de maladies générales infectieuses (grippe, érysipèle, scarlatine, etc...).

On comprend que ces infections primitives ou secondaires des sinus puissent se transmettre facilement au contenu de l'orbite.

Peut-être, quelques-unes de ces complications sont-elles d'origine mécanique ou, comme certains le pensent, d'origine réflexe ; mais il est bien évident que le plus grand nombre sont d'*origine infectieuse*.

L'infection se propage d'ordinaire par la voie osseuse. Il peut se produire une ostéite qui détruit une partie de la paroi, fait un

trou, par lequel s'établit une large communication. Mais, il n'existe pas toujours une lésion appréciable de la paroi ; dans ce cas, on doit supposer que la propagation s'est faite par des voies osseuses très fines, par les canaux de Havers, par de fins pertuis vasculaires, par un point déhiscent de la paroi ou par les voies lymphatiques.

C'est par ce mécanisme qu'on peut, en particulier, expliquer les lésions du nerf optique dans la sinusite sphénoïdale.

Pour expliquer certaines complications de sinusites, il faut savoir que l'inflammation est rarement localisée à un sinus, et que plusieurs sinus sont d'ordinaire pris en même temps. Par exemple, si on constate l'existence d'une sinusite maxillaire ou ethmoïdale, il y a souvent en même temps une sinusite sphénoïdale ne se révélant par aucun signe particulier.

FRACTURES DE L'ORBITE

Les fractures de l'orbite peuvent se produire d'une manière *indirecte*, par choc sur la tête à distance de l'orbite ; on les appelle encore fractures par irradiation. Elles peuvent également résulter d'un choc *direct*, appliqué directement sur l'orbite (rebord ou parois).

FRACTURES INDIRECTES

Elles se produisent par irradiation du point où a lieu le choc vers l'orbite. Cette irradiation est d'ailleurs habituelle dans les fractures par choc sur la région frontale ; mais elle est souvent aussi la conséquence de fractures par choc sur le sommet ou sur la partie postérieure de la tête.

Dans les fractures par choc frontal, les irradiations passent par la partie moyenne du rebord supérieur de l'orbite et s'étendent directement à l'étage antérieur du cerveau formé en ce point par la voûte orbitaire. La fissure se dirige vers le trou optique ou vers la fente sphénoïdale. Souvent, elle se bifurque un peu avant et donne une nouvelle irradiation qui se porte en dedans vers la lame criblée de l'ethmoïde.

Les fractures de l'étage moyen, consécutives à un choc sur le sommet de la tête ou sinciput, passent entre le massif mastoïdien

et le massif orbitaire externe, et, en passant, cassent le rocher en long et s'étendent jusqu'à la selle turcique. Des irradiations peuvent naître de cette fissure et se porter vers l'étage antérieur du crâne.

Les fractures par choc sur l'occiput, après avoir brisé, dans le sens postéro-antérieur, l'étage postérieur du crâne, passent quelquefois au travers du rocher (fracture oblique ou perpendiculaire) et vont au delà vers le corps du sphénoïde ou vers le trou optique ou vers la fente sphénoïdale.

Cette participation fréquente de l'étage antérieur du crâne aux fractures irradiées de la voûte à la base, explique fort bien la fréquence des troubles oculaires dans les fractures du crâne.

Tel est le mécanisme des fractures de l'orbite ; voyons maintenant quels sont leurs symptômes et leurs complications.

Symptômes et complications.

Il est indispensable de donner l'énumération de toutes les manifestations oculaires dans les traumatismes du crâne ; car elles ont, dans la séméiologie de ces traumatismes, une importance considérable.

Ecchymoses sous-conjonctivales et palpébrales. — L'ecchymose palpébrale atteint une ou deux paupières, elle peut même s'étendre à la joue si l'épanchement du sang est très abondant. Elle guérit toujours spontanément en une quinzaine de jours. Elle est en général le résultat d'un choc direct, et le sang qui la produit vient du point où le rebord orbitaire a été frappé. Quelquefois cependant, le sang vient de plus loin, d'une fêlure éloignée des parois orbitaires.

L'ecchymose sous-conjonctivale, qui peut ou non s'accompagner d'ecchymose palpébrale, occupe le blanc de l'œil ; elle forme, au-dessous de la conjonctive bulbaire, une nappe rouge, uniforme et continue, qui recouvre en général une partie seulement de la sclérotique. L'uniformité de la nappe rouge, l'absence de vaisseaux et de réaction, distinguent facilement la rougeur par ecchymose de la rougeur inflammatoire des yeux.

On donne à l'ecchymose sous-conjonctivale une grande valeur séméiologique dans le diagnostic des fractures du crâne. Il faut se garder, cependant, de porter, toujours, un pronostic sévère en pré-

sence d'ecchymoses consécutives à un traumatisme de la tête ; car elles n'ont aucune gravité les ecchymoses palpébrales et conjonctivales qui apparaissent immédiatement après le traumatisme ; le sang qui les produit vient des vaisseaux rompus des paupières ou de la conjonctive. Il faut se méfier, au contraire, des ecchymoses tardives, qui apparaissent un ou deux jours après le traumatisme et sont sous-conjonctivales avant d'être palpébrales ; le sang qui les produit vient de loin en arrière et a très probablement son origine dans une fracture de la base du crâne.

D'ailleurs, l'ecchymose sous-conjonctivale se rencontre en dehors des traumatismes de la tête, souvent à la suite de troubles circulatoires, de stases veineuses dans les vaisseaux de la tête (compression du thorax, asphyxie, coqueluche, accès d'épilepsie) ; dans les affections générales hémorragiques. Elle peut aussi survenir sans cause apparente ; mais souvent, en ce cas, l'examen soigneux du malade, de son appareil circulatoire, son sang, ses urines, permet de trouver l'explication de ces ruptures vasculaires en apparence spontanées.

Paralysie du nerf moteur oculaire commun. — Il suffit de se rappeler le trajet des irradiations à l'orbite dans les fractures de la voûte, ainsi que la conformation en cône de l'orbite, pour s'expliquer la lésion du moteur commun et les lésions nerveuses en général (nerfs moteurs, sensitifs et sensoriel).

La base du cône orbitaire étant occupée par le globe oculaire, tous les organes qui lui sont destinés se trouvent réunis au sommet de l'orbite : le nerf optique, qui passe par le trou optique ; trois nerfs oculo-moteurs et trois nerfs sensitifs, qui passent par la fente sphénoïdale, au travers ou en dehors de l'anneau de Zinn ; une artère, l'artère ophtalmique, qui arrive par le trou optique, et une veine, la veine ophtalmique, qui s'échappe par la fente sphénoïdale. Du fond de l'orbite partent encore les muscles moteurs du globe.

Réunis au fond de l'orbite, tous ces organes (nerfs, vaisseaux, muscles) s'avancent dans l'orbite en divergeant, en s'éparpillant pour se porter vers le globe oculaire et vers le pourtour de la base orbitaire. Mais, au sommet de l'orbite, ils sont groupés dans un espace restreint ; et c'est là que les fractures de l'orbite les atteindront avec le plus de facilité.

La paralysie du moteur oculaire commun (V. Paralysies ocu-

laires) peut être partielle, n'atteignant qu'une ou quelques branches du nerf, ou bien totale, c'est-à-dire intéressant toutes les branches du nerf. Les symptômes ne diffèrent en aucune façon des symptômes habituels de cette paralysie : ptosis, mydriase, strabisme divergent, immobilisation du globe dans tous les sens excepté en dehors dans le sens d'action du muscle droit externe.

Paralysie du pathétique.

Elle paraît la plus rare. Peut-être passe-t-elle quelquefois inaperçue en raison de la légèreté des troubles visuels auxquels elle donne lieu. Elle est caractérisée par une diplopie transversale homonyme et verticale, apparaissant dans le regard en bas et en dehors.

A côté de cette paralysie par fracture irradiée et lésions probables du fond de l'orbite, il en existe une autre, due au choc direct dans l'angle supéro-interne de l'orbite, dans le point où se trouve la poulie du grand oblique. Je l'ai vue se produire à la suite d'un coup de parapluie sans plaie. Elle n'est sans doute pas, alors, le fait d'une lésion nerveuse, mais le résultat d'une atteinte directe du muscle au niveau de sa poulie de réflexion.

Paralysie du moteur oculaire externe. — C'est une complication assez fréquente des contusions de l'orbite. Elle est caractérisée par un strabisme convergent de l'œil atteint et une diplopie homonyme.

Cette lésion du moteur externe peut se rencontrer dans les fractures évidentes de la voûte orbitaire ; elle est due à une irradiation allant du rebord de l'orbite à son sommet.

D'autres fois, on la rencontre dans des fractures de l'étage moyen, par choc sur le sommet de la tête ; elle est produite par un trait de fracture irradié de la voûte à la base, et qui suit le bord supérieur du rocher (fracture longitudinale du rocher). Le nerf moteur externe est atteint au point où, précisément, il croise, en s'appliquant dessus, le bord supérieur du rocher. La paralysie est quelquefois bilatérale.

Dans certains cas, le traumatisme a été modéré, on ne voit aucun signe de fracture sérieuse de la voûte orbitaire ou du rocher, et, cependant, il y a paralysie du moteur externe. Dans ce cas encore, il existe une fêlure osseuse, une fêlure bénigne, sans complications cérébrales graves. Il ne faut pas, en effet, continuer

à croire que toute fracture du crâne est mortelle. On n'appelait autrefois fractures du crâne que celles qui étaient mortelles ; on doutait de l'existence d'une fracture quand le blessé guérissait ; on ne pensait pas qu'il pouvait exister des fractures bénignes curables. Et pourtant, il y a longtemps que l'ophtalmologie en a démontré l'existence. Actuellement, la ponction lombaire, pratiquée à la suite de traumatismes, vient donner un nouvel appui à ces faits.

Troubles sensitifs dans la zone du trijumeau. — Des troubles de la sensibilité (anesthésie, hyperesthésie, névralgies) peuvent s'observer dans les branches ophtalmique et maxillaire supérieure du trijumeau. Mais, ils sont moins fréquents et moins appréciables que les troubles moteurs.

Atrophie du nerf optique. — Elle survient principalement dans les fractures évidentes de l'orbite, mais peut aussi se produire à la suite de contusions légères. La vue se perd immédiatement ou progressivement dans les semaines qui suivent l'accident.

Quand le nerf optique est pris progressivement, le symptôme principal consiste en une diminution progressive de la vision qui finalement aboutit à la cécité complète. Au début, il n'y a aucune lésion de la papille ; plus tard seulement, les parties antérieures du nerf optique, c'est-à-dire la papille, présentent les signes ophtalmoscopiques de l'atrophie.

D'autres fois, la cécité est immédiate ou presque immédiate ; le lendemain de l'accident, quand le blessé revient à lui, on constate que l'un des yeux ne voit plus du tout. La lumière projetée dans cet œil ne produit plus la contraction pupillaire ; au contraire, la lumière projetée dans l'œil sain donne une contraction régulière de la pupille dans l'œil atteint (réflexe consensuel). Ces constatations faites sur les pupilles sont suffisantes pour permettre, sans l'aide de l'ophtalmoscope, d'affirmer la lésion du nerf optique et l'interruption complète de ses fonctions visuelles.

Le siège des irradiations explique très bien l'atteinte du nerf optique dans les fractures des parois. Il est possible que le nerf optique soit quelquefois touché dans son trajet à travers l'orbite, mais sa lésion dans le canal optique est bien plus probable. C'est là qu'il peut être frappé, déchiré ou comprimé par des fragments osseux ; c'est là qu'il peut être entouré d'une hémorragie ; c'est là qu'il peut être étranglé par le cal d'une fracture.

Les altérations du nerf dues à des déchirures, à des compressions par fragments, à des hémorragies, donnent des troubles visuels immédiats ou rapides ; celles qui surviennent au moment de la réparation, par exubérance du cal, ne produisent que tardivement des troubles visuels.

Altérations de l'olfaction. — Il peut aussi, bien que rarement, se développer des troubles de l'olfaction. Cela n'a lieu que si le trait de fracture se porte vers la lame criblée et atteint le nerf olfactif (anosmie traumatique).

Hématome de l'orbite. — La rupture d'un vaisseau des parois ou de la cavité orbitaire peut produire une hémorragie abondante, qui, brusquement, remplit l'orbite, refoule en avant le globe oculaire, et donne une forte exophtalmie. Dans certains cas, le refoulement de l'œil est tel que les paupières ne le recouvrent plus (lagophtalmie), que la cornée se dessèche à l'air, s'opacifie et entraîne ainsi la perte définitive de la vision. L'hématome peut encore, en comprimant le nerf optique, l'altérer et le détruire. Les hématomes de l'orbite se résorbent lentement et l'œil finit par reprendre sa position normale.

Le premier soin à prendre quand un hématome se produit, c'est d'exercer sur le globe oculaire, à l'aide d'un pansement, une compression ferme, qui empêche le refoulement exagéré du globe et contribue à arrêter l'hémorragie. Dans certains cas où la cornée reste à découvert, il est indispensable, pour éviter sa destruction, de pratiquer la suture momentanée des paupières (blépharoraphie). Enfin, dans les cas exceptionnellement graves, il faut agir sur l'hématome lui-même.

Complications infectieuses. — Si la fêlure d'une des parois met la cavité orbitaire en communication avec une région déjà infectée (sinusite, etc.) ou susceptible de s'infecter, des suppurations orbitaires peuvent survenir.

Diagnostic.

Il se fait avec l'aide d'une ou plusieurs des manifestations que je viens de décrire.

L'appréciation judicieuse de ces manifestations permet souvent

de déterminer la paroi brisée. Une épistaxis dénote une lésion de la paroi interne ou de la lame criblée ; l'anesthésie du nerf maxillaire supérieur, une lésion de la paroi inférieure ; des symptômes cérébraux graves, une lésion de la paroi supérieure ; la perte de la vue, une lésion du canal optique. La prise de plusieurs nerfs à la fois indique une lésion du fond de l'orbite, de la fente sphénoïdale. La paralysie isolée du moteur externe fait penser à une fêlure du fond de l'orbite, mais aussi à une fêlure du rocher.

Traitement.

Le mieux à faire, c'est de laisser les fractures se cicatriser elles-mêmes sans intervenir. Il n'y a pas, dans les fractures indirectes, de déplacements considérables, et la consolidation se fait facilement.

Je sais bien que ces fractures ne sont pas sans dangers graves (lésions du nerf optique, des nerfs moteurs, etc.). Mais, il vaut mieux reconnaître franchement que la chirurgie de l'orbite, si parfaite qu'elle soit actuellement, ne nous permet pas d'intervenir efficacement.

FRACTURES DIRECTES

Les fractures directes peuvent siéger sur le rebord de l'orbite ou sur les parois.

Le rebord de l'orbite, exposé à tous les chocs, est atteint par toutes sortes de traumatismes (projectiles, coups portés à la figure, chocs de la tête contre un objet dur). Les parois orbitaires (si l'on en excepte les irradiations des fractures du rebord), ne peuvent être atteintes que par des objets pointus pénétrant dans l'orbite ou par des projectiles.

Si les fractures légères ou modérées du rebord et des parois de l'orbite sont susceptibles d'une description anatomique, il en est tout autrement des fractures orbitaires produites par les puissants projectiles de guerre.

Les gros éclats d'obus démolissent tout ce qu'ils rencontrent. Quant aux balles, si elles pénètrent directement suivant leur axe, sans déviation, les orifices sont petits et les délabrements modérés ; mais, souvent, la balle dévie, culbute ; les lésions, plus étendues, sont de véritables délabrements avec destruction d'une par-

tie des parois orbitaires et de leur contenu. On conçoit très bien que de telles lésions puissent produire des esquilles et des séquestres, origine de suppurations prolongées.

Symptômes. — Dans les fractures du rebord orbitaire, on perçoit à la palpation, au-dessous de la plaie ou de la peau contuse, l'os douloureux et quelquefois mobile ; le cal devient saillant et donne une déformation du rebord, bon signe de fracture. L'ecchymose existe presque toujours, mais on la rencontre aussi dans les simples contusions du sourcil. L'emphysème, c'est-à-dire le passage de l'air dans le tissu cellulaire des paupières ou de l'orbite, constitue (quand il existe, c'est-à-dire rarement) un signe caractéristique de fracture. Il dénote non seulement que la fracture du rebord osseux existe, mais que le trait de fracture a intéressé l'un des sinus aériens péri-orbitaires.

Tous les signes des fractures indirectes existent ou peuvent exister dans les fractures directes des parois. Il suffit de se reporter à l'énumération qui en a été faite.

Cependant, elles donnent des signes quelque peu différents suivant la paroi atteinte.

Pour que la paroi externe soit fracturée, il faut un traumatisme violent. Il existe des lésions intra-orbitaires dues à l'action directe de l'objet traumatisant sur les vaisseaux, les nerfs, le globe oculaire. Les fractures de la paroi interne s'accompagnent plus particulièrement d'épistaxis, d'emphysème, d'oblitération des voies lacrymales. Celles de la paroi inférieure peuvent donner lieu à un écoulement de sang par le nez, en général peu abondant, et s'accompagner d'anesthésie dans la zone du nerf sous-orbitaire. Les fractures de la paroi supérieure donnent lieu à des complications cérébrales : perte de connaissance, convulsions, coma, paralysies.

A ces symptômes il faut joindre encore ceux qui résultent des lésions produites dans la cavité orbitaire par l'instrument pointu ou le projectile : lésions du globe, des vaisseaux, des nerfs. De là, toute une série de symptômes annexes (V. Plaies de l'orbite).

Enfin, des complications infectieuses peuvent se surajouter encore aux signes précédents, soit que l'agent d'infection ait été introduit par le corps étranger, soit que l'infection vienne de l'extérieur par la plaie cutanée ou par la plaie des sinus. Ces complications infectieuses sont fréquentes, elles donnent lieu à

des abcès, des phlegmons, des fistules. Celles-ci, en général très longues à guérir, sont causées par un séquestre osseux ou un corps étranger ; elles persistent tant que celui-ci n'est pas enlevé ou éliminé.

Traitement. — Les fractures du rebord orbitaire sans déplacement se guérissent seules ; dans les fractures avec déplacement (d'ailleurs bien rares), on remet le fragment en place pour éviter une déformation.

Contre les fractures des parois qui viennent de se produire, il y a peu de chose à faire, si ce n'est de veiller à ce qu'une infection ne se produise pas par les orifices de communication avec l'extérieur. Cependant, si le corps vulnérant est un projectile, il faudra en pratiquer l'extraction immédiate, à condition que l'intervention ne présente pas de dangers (V. Corps étrangers de l'orbite).

Quand la fracture est ancienne, et qu'il existe des séquestres ou un corps étranger entretenant de la suppuration, il faut penser à leur enlèvement. Cependant, si ces séquestres occupent la paroi supérieure de l'orbite, il faudra toujours procéder avec une extrême prudence, et se rappeler que l'ablation d'un séquestre ou d'un corps étranger peut ouvrir une porte sur les méninges et le cerveau. Une méningite peut en être la conséquence.

Si de telles menaces existent, il vaut mieux laisser, pendant quelque temps, la réaction se faire spontanément autour du séquestre, attendre que l'organisme procède lui-même à l'élimination du séquestre et n'intervenir que pour aider à l'enlèvement définitif d'un séquestre devenu spontanément mobile. Les catastrophes à la suite d'interventions irréfléchies sur la paroi supérieure de l'orbite ne sont que trop nombreuses.

Il faut se contenter de drainer largement les fistules de façon à éviter la formation d'abcès ou de phlegmons.

Quand, enfin, les fractures sont complètement guéries, et qu'à leur suite persistent des déformations grandes ou petites, il reste à les réparer. Cette question importante est traitée dans une autre partie de cet ouvrage (Réparations de l'œil, des paupières, de l'orbite et de la face, p. 570 à 598).

TUMEURS DE L'ORBITE

Sous le nom de tumeurs de l'orbite, il est d'usage de grouper toutes les productions intra-orbitaires susceptibles d'augmenter progressivement de volume, et, par suite, de pousser en avant, de refouler au dehors les organes contenus dans la cavité orbitaire et particulièrement le globe oculaire.

C'est cette signification large, amplifiée, qu'il convient de donner à l'expression « Tumeurs de l'orbite ». Ce chapitre comprendra, non seulement les tumeurs développées dans la cavité orbitaire, mais encore celles qui naissent de ses parois ou des régions voisines pour proéminer ensuite dans la cavité orbitaire.

Plusieurs circonstances rendent difficile le diagnostic des tumeurs de l'orbite. Elles restent, pendant longtemps, profondes, inaccessibles ; les symptômes auxquels elles donnent lieu sont des symptômes de compression, quelle que soit la nature de la tumeur ; enfin, elles sont très variées dans leur nature.

Au lieu d'étudier, d'abord, les multiples variétés des tumeurs orbitaires, en énumérant les caractères de chacune d'elles, je commencerai, ce qui est plus clinique, par étudier les caractères communs aux tumeurs ; je ferai d'abord le diagnostic de « tumeur de l'orbite », et prendrai ensuite chacune des diverses tumeurs orbitaires pour en établir les caractères particuliers et la distinguer des autres.

Il y aura donc deux parties dans cette étude et deux ordres de questions à résoudre :

Première partie : Y a-t-il tumeur orbitaire ? Quels sont les signes auxquels donne lieu une tumeur orbitaire en évolution ? Comment la distinguer des affections qui, n'étant pas des tumeurs, peuvent lui ressembler ?

Deuxième partie : Il y a tumeur orbitaire. Quelle est cette tumeur ? Une tumeur solide, liquide, vasculaire ; une néoplasie bénigne, maligne ; une tumeur du nerf optique, des parois ou de la cavité orbitaire. Quel est son siège ? Quels sont ses rapports ?

Telles sont les questions auxquelles j'essayerai de répondre, en suivant une marche aussi clinique et aussi claire que le permet la complexité de cet important chapitre.

Séméiologie.

Il est indispensable d'étudier les symptômes de la tumeur orbitaire aux différentes périodes de son évolution, car ils varient avec son volume progressivement croissant : première période ou période latente ; deuxième période ou période d'exophtalmie ; troisième période ou période d'apparition de la tumeur au dehors.

Première période. — Elle ne donne souvent lieu à aucun signe appréciable. Quelquefois cependant, il existe des douleurs vagues au front, à la tempe, dans la moitié correspondante de la tête, ou même nettement localisées dans l'œil ou au fond de l'orbite. Les troubles visuels ne surviennent que plus tard. On peut observer une certaine gêne dans les mouvements du globe. C'est, en somme, une période négative, une période vraiment latente.

Deuxième période. — Elle est caractérisée par l'apparition de l'*exophtalmie* ou protrusion du globe. L'œil est d'ordinaire refoulé directement en avant (exophtalmie directe) ; mais il peut être déplacé latéralement (exophtalmie latérale ou oblique). Peu accentuée au début, elle suit une marche progressive et lente ; elle finit par être très accusée, même considérable, et, dans les cas anciens, l'œil peut sortir à travers la fente palpébrale. Cette exophtalmie est le plus important des symptômes à cette période. C'est lui qui la caractérise.

Cependant, d'autres symptômes peuvent se manifester. Les organes qui se trouvent ou cheminent dans la cavité orbitaire sont comprimés, altérés ou même détruits par la tumeur envahissante.

Des *paralysies* ou de simples parésies surviennent par lésion des nerfs oculo-moteurs du globe, par suite de tiraillements ou de lésions des muscles, par suite aussi de l'immobilisation ou de la gêne mécanique du globe. Ces paralysies se manifestent de diverses manières : déviations du globe, chute de la paupière supérieure, mydriase, paralysie de l'accommodation.

Le nerf optique peut être atteint, comprimé ou détruit, mais rarement à cette période, à moins que la tumeur ne se soit primitivement développée à ses dépens. On constate alors des *troubles visuels*, une diminution ou une perte complète de la vue. L'ophtalmoscope, en ce cas, montre une atrophie papillaire, quelquefois

des signes de névrite. Il importe de noter que les troubles visuels ne résultent pas forcément d'une atteinte au nerf optique. Un trouble de l'accommodation, une diplopie par suite de paralysie, gênent également la vision, sans lésion du nerf optique.

Une autre manifestation, fréquente dans les tumeurs orbitaires, c'est le *chémosis*; il résulte d'une gêne dans la circulation veineuse. C'est d'abord un chémosis séreux, une sorte d'œdème non inflammatoire; plus tard, il s'enflamme et augmente considérablement, mais cette inflammation ne vient point de la tumeur, elle est le résultat des irritations extérieures sur les bourrelets chémosiques.

Troisième période. — La tumeur ayant acquis un volume considérable sort de l'orbite et fait son *apparition au dehors*.

Sur le pourtour de l'orbite, entre le rebord et le globe, on voit apparaître une bosselure unique ou des saillies multiples, qui effacent le sillon orbito-palpébral et repoussent la paupière au dehors.

Elles sont dures au toucher ou rénitentes. On peut, par l'exploration digitale, en déterminer l'étendue. Avant même que la vue ne perçoive la tumeur, une exploration avec le doigt sur le pourtour de l'orbite, le long des parois orbitaires entre le globe et le rebord osseux, permet de rencontrer une masse résistante, pointe avancée de la tumeur. L'apparition de la tumeur au dehors se fait plus souvent en haut et en dedans.

Quand la tumeur est ainsi perceptible à la vue ou au toucher, le diagnostic cesse d'être hésitant; on peut affirmer l'existence d'une tumeur orbitaire.

Quatrième période. — L'*envahissement* des régions voisines se fait alors rapidement, vers les sinus, les fosses nasales, la cavité crânienne, dans toutes les régions voisines de la cavité orbitaire.

S'il s'agit de tumeurs malignes, l'état général s'altère et une généralisation néoplasique se produit.

Ces tumeurs évoluent souvent, et peuvent même atteindre des dimensions considérables, sans provoquer de douleurs vives. Seules certaines tumeurs (épithéliomas...) sont douloureuses.

La durée des tumeurs est, on le conçoit, des plus variables; elle dépend de la nature, également très variable, de ces tumeurs.

La vision, si elle n'est pas atteinte de bonne heure par lésion

du nerf optique, s'altère toujours quand la tumeur très volumineuse refoule fortement le globe. L'œil lui-même, à ce moment, s'altère, la cornée qui n'est plus recouverte par les paupières s'ulcère ; se détruit ; le globe se vide et s'affaisse. La perte de la vue et du globe sont la conséquence fatale des tumeurs à progression continue.

Dans les tumeurs malignes, la mort survient, soit par généralisation, soit par propagation au cerveau.

Diagnostic.

Il est à faire aux diverses périodes de l'évolution de la tumeur.

Première période : A la première période, c'est-à-dire avant l'apparition de l'exophtalmie, le diagnostic est à peu près impossible, par suite de l'absence de symptômes, ou parce que les symptômes, s'il en existe, n'ont absolument rien de spécial aux tumeurs.

Deuxième période : A la deuxième période, quand l'exophtalmie existe, il faut distinguer l'exophtalmie par tumeurs de toutes les autres variétés d'exophtalmie.

On doit penser à l'existence de certaines fausses exophtalmies, comme la saillie d'un œil myope ou d'un œil hydrophtalme. Bien entendu, on laisse de côté les exophtalmies bilatérales, comme le goître exophtalmique, pour limiter le diagnostic aux exophtalmies unilatérales.

Parmi les exophtalmies unilatérales, on élimine toutes les exophtalmies à développement rapide : les hémorragies orbitaires, l'emphysème de l'orbite, le phlegmon de l'orbite, la thrombo-phlébite des sinus et même la ténonite ou encore l'ophtalmoplégie totale.

Il ne reste plus que le groupe des exophtalmies unilatérales à développement lent. Toutes ne sont pas des tumeurs de l'orbite. Certaines *inflammations chroniques* peuvent, par leur évolution lente et torpide, simuler les tumeurs. Le diagnostic présente souvent de grandes difficultés, sinon une impossibilité réelle, sans l'aide de la ponction exploratrice. Ces inflammations sont, en général, des périostites syphilitiques ou tuberculeuses, des exostoses des parois orbitaires, des inflammations d'origine sinusienne ayant envahi l'orbite. Il faut toujours penser à l'existence possible

de ces inflammations chroniques, car, bien souvent, elles ne sont reconnues qu'au moment de l'intervention. Il faut donc, la veille d'une intervention, se montrer toujours réservé dans son pronostic.

Cette élimination étant faite, on pourra conclure à l'existence d'une « tumeur orbitaire ». Il ne reste plus qu'à déterminer la nature de la tumeur.

A la période d'exophtalmie, tant que la tumeur n'a pas fait son apparition à l'extérieur, le diagnostic de sa nature est difficile. Cependant on peut encore diviser les tumeurs de l'orbite en deux groupes, suivant que l'exophtalmie est réductible ou irréductible.

L'exophtalmie réductible, comprend les tumeurs vasculaires, l'angiome simple, l'angiome caverneux, l'anévrysme artério-veineux, les varices orbitaires, et, aussi, une tumeur véritable, le sarcome très vasculaire.

L'exophtalmie non réductible, comprend les tumeurs proprement dites de l'orbite : les sarcomes, fibromes, épithéliomes, polypes ; les kystes dermoïdes, hydatiques, à cysticerque, etc.

La distinction entre ces deux variétés, d'ailleurs facile, limite déjà le diagnostic. Mais, il reste bien difficile, à la période d'exophtalmie, et sans l'incision ou la ponction exploratrice, de faire un diagnostic précis sur la nature de la tumeur qui pousse le globe en avant. Cependant, on peut encore y parvenir en utilisant certains petits symptômes propres à quelques variétés et en étudiant de près leur évolution différente.

Sur ces caractères nous reviendrons tout à l'heure, en étudiant le diagnostic plus facile de la 4e période.

Néanmoins, il faut savoir que le diagnostic utile doit être posé le plus tôt possible, c'est-à-dire à la période d'exophtalmie, avant que la tumeur ne se soit trop étendue.

Aussi, en pareil cas, si les autres moyens ont été insuffisants pour conduire à une décision thérapeutique, je conseille catégoriquement l'incision ou la ponction exploratrice.

Troisième période : La tumeur apparaît à la base de l'orbite. Le diagnostic devient plus facile par l'inspection, la palpation, l'auscultation de la tumeur; par l'étude soigneuse de son évolution et, au besoin, par la ponction ou l'incision exploratrice.

Incision exploratrice. — L'incision exploratrice, très simple quand la tumeur se montre à l'extérieur, est un peu plus diffi-

cile quand celle-ci est encore profondément située, mais toujours possible. Cependant, elle ne convient guère que pour les tumeurs qui se montrent sur le pourtour de l'orbite, ou qui peuvent être senties par le doigt enfoncé dans l'orbite.

L'incision qui conduit à la tumeur, peut, suivant les cas, c'est-à-dire suivant l'emplacement de la tumeur, être faite sur la peau ou dans le cul-de-sac conjonctival.

Il va sans dire que cette incision exploratrice doit être faite avec l'anesthésie locale.

On prélève une parcelle de la tumeur et on en fait l'examen histologique.

Ponction exploratrice. — Avec l'aiguille ou trocart de Mauté, on peut ramener une parcelle de tumeur et en faire l'examen histologique sans incision. Cette ponction permet non seulement de distinguer les kystes des tumeurs solides, mais encore, en ramenant une parcelle de tissu, de reconnaître la nature des tumeurs solides.

Le trocart de Mauté est une aiguille creuse dont l'extrémité est taillée en biseau et bien tranchante. Poussée dans une tumeur, elle taille un cylindre de tissu qui pénètre dans sa cavité. La difficulté, c'est de sectionner le pédicule de ce cylindre de façon à le ramener au dehors quand l'aiguille est retirée. On y parvient en imprimant à l'aiguille, et par suite à sa pointe, des mouvements de bascule et de rotation.

KYSTES DE L'ORBITE

Kystes dermoïdes

Etiologie. — Le kyste dermoïde est dû à un enclavement du feuillet externe du blastoderme dans la fente branchiale ; mais, cela ne nous indique pas les causes premières de cette malformation congénitale. C'est le plus fréquent des kystes de l'orbite.

Anatomie pathologique. — Il est formé par une poche arrondie, aux parois celluleuses ou fibreuses, quelquefois épaissies. Cette paroi présente avec le derme de grandes analogies ; elle contient des glandes sébacées, des glandes sudoripares, des follicules pileux et d'autres éléments de la peau. Sa face interne est tapissée par un épithélium pavimenteux analogue à celui de l'épiderme.

Il n'existe en général qu'une seule cavité, dans laquelle on trouve un liquide épais et louche. C'est l'aspect de ce liquide qui faisait autrefois donner aux kystes dermoïdes les noms d'athéromes, stéatomes, meliceris. Il contient en effet des débris d'épithélium, des matières grasses, de la cholestérine, quelquefois des matières calcaires et souvent des poils. D'autres fois, ce liquide est plus fluide, d'aspect muqueux et d'apparence jaunâtre.

Symptômes. — Le kyste dermoïde est une affection congénitale; il existe dès la naissance, mais n'est pas, à ce moment-là, toujours perceptible; il n'apparaît que plus tard, dans les premiè-

Fig. 388. — Kyste dermoïde de la queue du sourcil; taie ancienne de la cornée.

res années, souvent au moment de la puberté; cette époque est en effet particulièrement favorable à l'apparition ou à l'accroissement des kystes dermoïdes. Il siège à l'angle externe ou à l'angle interne de la paroi supérieure de l'orbite. D'abord superficiel, il gagne ensuite en profondeur, il s'enfonce dans l'orbite, et, dans les cas, d'ailleurs rares, où il prend un développement considérable, il peut déplacer et repousser l'œil, comprimer le nerf optique et troubler la vision (fig. 388).

C'est une tumeur arrondie, fluctuante, rénitente, d'abord mobile, mais qui, plus tard, peut devenir adhérente.

L'évolution est lente et progressive, avec une accélération momentanée à la puberté.

En général, il n'exerce aucune action compressive nuisible sur le contenu de la cavité orbitaire ; dans certains cas seulement, lorsque le kyste atteint un volume considérable, le globe oculaire peut être fortement repoussé, et la vision compromise.

Diagnostic. — Il est, en général, facile de reconnaître les kystes dermoïdes, par leur origine congénitale, leur apparition ou leur accroissement à la puberté ; par leur siège, d'abord superficiel, à la partie supérieure, externe ou interne, de l'orbite.

Enfin, s'il existe des doutes, il est facile de faire une ponction, qui permet de retirer un liquide d'aspect particulier dans lequel on retrouve des matières grasses.

Traitement. — Il faut faire l'ablation complète du kyste. Après incision des téguments, disséquez soigneusement le kyste et enlevez-le complètement. Si, comme cela peut arriver dans les kystes à parois minces, vous le crevez, prenez le sac vide avec des pinces à forcipressure et continuez à en disséquer avec soin les parois. Il importe, en effet, que l'ablation soit bien complète, car la persistance de débris du sac peut entraîner la formation de trajets fistuleux.

Méningocèle

Le méningocèle, est une affection congénitale rare, due à un défaut d'oblitération de la première fente branchiale.

Un orifice anormal persiste dans la boîte crânienne, à travers lequel les méninges font hernie. Ce mécanisme de production du méningocèle explique sa fréquence à l'angle supéro-interne de l'orbite et dans la région du canal lacrymo-nasal.

Anatomie pathologique. — L'orifice de communication avec la cavité crânienne siège d'ordinaire à l'angle supéro-interne de l'orbite, entre le frontal, l'apophyse montante du maxillaire et l'os planum ; mais elle peut siéger ailleurs, au niveau de l'ethmoïde, de la suture ethmoïdo-sphénoïdale, ou de la fente sphénoïdale.

Parfois, cet orifice est oblitéré et la communication avec la cavité crânienne supprimée.

La paroi du kyste est formée par la dure-mère épaissie, tapissée intérieurement par les débris des autres méninges (pie-mère, arachnoïde).

Dans la cavité du kyste, on trouve du liquide en communication avec les espaces sous-arachnoïdiens, à moins que l'orifice de communication ne soit complètement fermé. Il n'y a presque jamais de substance cérébrale. Le kyste peut être pédiculé ou sessile.

Symptômes. — Ils varient suivant que le kyste est ou n'est pas en communication avec les espaces sous-arachnoïdiens.

Si la communication existe, le kyste se présente sous l'aspect d'une tumeur arrondie, de volume variable entre celui d'un pois et celui d'un œuf, indolente à la pression, fluctuante, réductible, et donnant lieu, quelquefois, au moment de la réduction, à des troubles cérébraux réflexes. Il peut présenter de légères oscillations de volume et de tension dans les mouvements respiratoires.

La peau qui recouvre le kyste est souvent anormalement vascularisée. Elle peut s'amincir au point de rendre le kyste transparent.

Quand l'orifice de communication est oblitéré, le kyste forme une tumeur arrondie et dure, si dure, dans certains cas, qu'elle donne au palper l'impression d'une tumeur solide.

Diagnostic. — Il est, en général, facile, grâce à l'origine congénitale de l'affection et aux déformations osseuses au niveau de l'orifice de communication.

Cependant, il faut, quand ils existent, tenir compte des autres caractères du méningocèle : sa situation à la partie supéro-interne de l'orbite, la fluctuation, la réductibilité, l'influence des mouvements respiratoires, les troubles cérébraux par compression et le jeune âge du sujet.

Grâce à ces caractères, on évitera de confondre le méningocèle avec la distension considérable du sac lacrymal ou mucocèle du sac, avec les kystes de la région, avec les abcès périostés et avec les tumeurs solides.

On peut, d'ailleurs, pratiquer une ponction exploratrice et faire l'examen du liquide. S'il est semblable au liquide céphalo-rachidien, le kyste est réellement un méningocèle.

Traitement. — Si l'orifice osseux est oblitéré, l'excision du kyste amène la guérison. Il en est de même dans les cas où l'orifice est étroit. Mais, si la communication est large, la guérison est beaucoup plus difficile à obtenir.

Kystes séreux.

Kystes séreux congénitaux. — Ces kystes sont accompagnés de microphtalmie ou d'anophtalmie. Le développement du kyste a entravé celui de l'œil. Il semble que ces kystes résultent d'une inclusion fœtale de la muqueuse lacrymale. Ils ont une paroi fibreuse, tapissée par des cellules épithéliales et contenant parfois dans son épaisseur des acini glandulaires. Ils contiennent un liquide séreux, d'ordinaire coloré en jaune.

Ils se présentent sous l'aspect d'une tumeur kystique, faisant saillie sous la paupière inférieure et ressemblant à une vésicule bleuâtre ; ils participent aux mouvements du globe, quand celui-ci existe.

L'ablation, d'ailleurs facile, est le seul traitement à appliquer ; ils ne récidivent d'ailleurs jamais.

Kystes séreux acquis. — Ce sont des affections très rares, qui constituent, en réalité, des curiosités pathologiques. Ils n'ont donc, en clinique courante, qu'une bien faible importance.

Ces kystes prendraient leur origine dans les bourses séreuses et dans le tissu conjonctif de l'orbite.

Certains se développeraient dans les bourses séreuses de la région, dans la capsule de Tenon (sorte de tenonite chronique, 2 cas), dans les bourses séreuses du releveur de la paupière, du grand oblique et peut-être d'autres muscles. Il peut s'en développer autour d'un néoplasme. D'autres, enfin résulteraient de l'inclusion traumatique de tissu épithélial.

Leurs symptômes n'ont rien qui les différencie de tout autre tumeur kystique de l'orbite.

Il faut les distinguer, cependant, des kystes parasitaires dont je parlerai tout à l'heure et des kystes des glandes lacrymales qui ont été décrits ailleurs (v. p. 626).

Kystes parasitaires. Kyste hydatique.

Le kyste hydatique est dû au développement dans l'orbite de l'embryon hexacanthe du Tænia echinococcus. C'est d'ailleurs une affection très rare surtout en nos pays.

Symptômes. — Le kyste hydatique peut se développer en n'importe quelle partie de la cavité orbitaire ; il n'est accessible

que s'il siège dans les parties antérieures de l'orbite ; autrement, comme toute tumeur du fond de l'orbite, il repousse en avant le globe oculaire et donne lieu à de l'exophtalmie. Cependant, il présente quelques particularités symptomatiques.

Les douleurs sont précoces et surviennent déjà pendant la période latente, avant l'apparition de l'exophtalmie ; le malade éprouve au début une sorte de gêne, de pesanteur, d'endolorissement au fond de l'orbite ; puis, les douleurs s'accentuent, elles deviennent vives, quelquefois très aiguës, au point d'empêcher le sommeil. Elles sont continues ou intermittentes.

L'exophtalmie ne diffère pas de l'exophtalmie des tumeurs en général. Elle n'existe pas quand le kyste se développe dans les parties antérieures de l'orbite. Il est souvent possible, quand le kyste est antérieur, de le voir et de le palper, soit à travers les paupières, soit au-dessous d'elles.

Abandonné à lui-même le kyste hydatique peut s'ouvrir au dehors ; il peut aussi suppurer.

Diagnostic. — Quand le diagnostic est hésitant, il faut faire une ponction du kyste avec une fine aiguille, et aspirer une certaine quantité de liquide, qu'on examine au point de vue chimique et microscopique. On peut aussi rechercher l'éosinophilie dans le sang et appliquer la méthode de la déviation du complément.

Anatomie pathologique. — Le kyste, a, en général, le volume d'une noix, exceptionnellement celui d'un œuf ; sa forme est arrondie.

Il est entouré par une tunique adventice fibreuse épaisse. La paroi propre est formée de deux tuniques ; l'interne présente souvent à sa surface des vésicules filles et des scolex. La cavité contient un liquide clair, transparent, sans albumine. Dans ce liquide on retrouve au microscope des crochets de scolex. La cavité du kyste contient souvent des vésicules filles.

Traitement. — Les ponctions répétées, simples ou suivies d'injections antiseptiques, peuvent arrêter le kyste, mais leur effet est incertain. Il vaut mieux pratiquer l'extirpation totale du kyste qui réussit toujours, ou, tout au moins, l'extirpation partielle, quand l'extirpation totale ne peut être faite.

Cysticerque.

Les kystes à cysticerques sont très rares, exceptionnels. Ils restent petits et ne dépassent pas le volume d'une grosse fève. Ils siègent dans la partie antérieure de l'orbite. On peut, presque toujours, les percevoir à travers les paupières. Ils donnent la sensation d'une tumeur allongée, dure, mobile sous la peau. En raison de l'épaisseur des parois qui est considérable, on n'a pas la sensation de fluctuation.

Ils se développent rapidement et produisent autour d'eux une certaine réaction inflammatoire : tuméfaction, rougeur, sensibilité à la pression. Ces phénomènes réactionnels sont d'ailleurs intermittents ou rémittents. Ils s'accompagnent souvent de douleurs spontanées, sourdes ou aiguës.

Le seul traitement à appliquer est l'extirpation du kyste, toujours suivie de guérison.

TUMEURS VASCULAIRES

Les tumeurs vasculaires ont pour caractère commun d'être réductibles par la pression ; de plus certaines variétés (tumeurs vasculaires pulsatiles) s'accompagnent de signes particuliers : pulsati ns et bruits à l'auscultation.

Angiome simple.

L'angiome simple est congénital. Il se voit chez les enfants ou les jeunes sujets. Il a souvent pour origine un nævus des paupières qui, en se développant, pénètre dans l'orbite ; l'existence de ce nævus aide beaucoup le diagnostic. Son siège habituel est à la partie supérieure de l'orbite ; il forme là des masses mal limitées et molles, réductibles, en partie du moins, sans paroi bien constituée.

La peau a une coloration sombre, violacée, et porte souvent la trace du nævus primitif. La pénétration dans l'orbite est, en général, peu profonde ; il est rare que la tumeur entre dans l'orbite au point de déplacer le globe oculaire. La tumeur augmente de volume sous l'influence des cris, lorsque la respiration se suspend.

L'évolution est lente, elle prend très rarement une allure rapide. La santé générale n'est pas atteinte.

L'angiome simple n'est donc, bien souvent, que le résultat du développement vers l'orbite d'une tumeur vasculaire des paupières. En dehors des caractères propres de l'angiome (sa réductibilité, ses modifications dans la gêne respiratoire, sa consistance spéciale, son origine congénitale, sa marche particulière), c'est

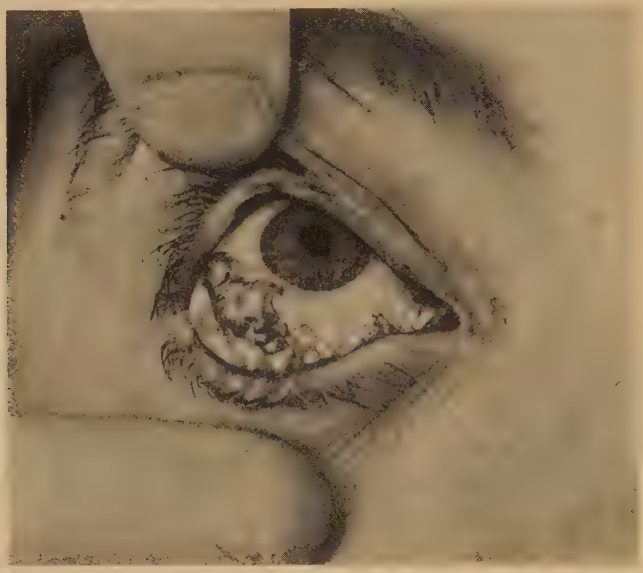

Fig. 389. — Angiome simple de la partie antérieure de l'orbite, des paupières et surtout de la conjonctive, sur laquelle on voit les tortuosités vasculaires.

par l'existence du nævus palpébral qu'on fera le diagnostic. Si cela ne suffit pas, on peut y joindre la ponction, qui ramène du sang.

L'extirpation, possible quand l'angiome est petit, présente des difficultés quand il a acquis un grand développement. Dans les cas où l'extirpation paraît impossible, il faut avoir recours à l'électrolyse ou au traitement par le radium et les rayons X. On obtient des résultats souvent remarquables (fig. 389).

Angiome caverneux.

L'angiome caverneux est très différent de l'angiome simple, il forme une masse bien limitée et présente les caractères d'une

tumeur solide, avec, en plus, quelques particularités qui lui sont propres et permettent, quand elles existent, de le distinguer des autres tumeurs : sa réductibilité et ses variations de volume dans les modifications respiratoires.

Symptômes. — Ce sont ceux de toute autre tumeur solide de l'orbite. Cependant, l'évolution est extrêmement lente ; il faut des années, quelquefois dix ans ou davantage, pour que l'exophtalmie devienne considérable. Celle-ci, est, en général, directe ; elle augmente lentement et graduellement, sans à-coups.

L'exophtalmie, est, en principe, réductible, mais, en réalité, ce signe fait souvent défaut ou est difficile à percevoir. Il faut aussi rechercher si la gêne respiratoire, les cris, les efforts n'ont pas une influence marquée sur le degré d'exophtalmie.

Dans les cas très avancés, la tumeur peut se porter en avant et être accessible sur le pourtour de l'orbite. On perçoit alors, une tumeur élastique, molle, indolore, compressible sous le doigt et en partie réductible.

Diagnostic. — Les cas d'angiomes palpables et visibles sont bien rares ; presque toujours ils sont cachés derrière l'œil en exophtalmie, et c'est pendant cette période d'exophtalmie qu'il faut faire le diagnostic. On se base sur la marche très lente, l'absence de douleurs, la dépressibilité, l'augmentation de volume dans l'effort. Mais souvent, cela ne suffit pas, il est mieux de pratiquer une ponction exploratrice avec une fine aiguille ; s'il s'agit d'une tumeur vasculaire, on ramène du sang pur.

Souvent, c'est après l'intervention seulement, que le diagnostic est réellement établi. Avec satisfaction, on constate que la tumeur qu'on pensait trouver dans l'orbite n'est qu'un angiome, c'est-à-dire une affection qui ne récidive pas.

Anatomie pathologique. — La tumeur, arrondie ou ovalaire, est entourée d'une capsule fibreuse ou tout au moins d'une enveloppe celluleuse, qui la limite nettement et la sépare des tissus environnants.

Sa structure est analogue à celle du tissu caverneux du bulbe de l'urèthre. Des cloisons, formées par une trame conjonctive avec fibres élastiques et quelquefois des fibres musculaires lisses, délimitent des espaces ou vacuoles remplies de sang, et dont les

parois sont tapissées par une couche de cellules endothéliales. Le sang qui remplit les espaces vides présente souvent des altérations (phlébolithes, cristaux d'hématoïdine, pigments graisseux).

Pronostic. — Le pronostic est bénin, car la tumeur, à marche très lente, n'a aucune tendance à se propager dans le voisinage et ne se généralise jamais. D'autre part, elle guérit radicalement par l'extirpation.

Cependant, si on la laisse évoluer longtemps, non seulement elle donne une exophtalmie disgracieuse, mais elle atteint et comprime les divers organes de la cavité orbitaire et en particulier le nerf optique, dont elle détermine l'atrophie.

Traitement. — Le traitement chirurgical doit être appliqué dès que l'angiome détermine de l'exophtalmie (v. Extirpation des tumeurs orbitaires, p. 746). Il convient de rappeler que ces tumeurs, nettement limitées, bien séparées des tissus avoisinants, s'enlèvent facilement. Quand on a atteint la tumeur et qu'on la tient solidement avec une pince, il suffit de la décoller avec un instrument mousse (des ciseaux fermés, une sonde ou le doigt) pour l'amener facilement au dehors.

Quand l'extirpation est aussi facile et radicale, je ne vois aucune raison de conseiller l'électrolyse ou la radiothérapie.

Varicocèle.

Cette affection, très rare elle aussi, se montre sous l'aspect d'une tuméfaction siégeant ordinairement à la paupière supérieure, dans la partie interne, au point où se réunissent les veines frontale et ophtalmique. Grosse comme un pois ou une amande, de teinte bleuâtre, elle est régulière de surface, arrondie, non douloureuse, remarquablement molle, et réductible à la pression. Elle ne donne lieu à aucun souffle, à aucune pulsation. Son volume augmente quand la tête s'incline en avant, dans les efforts, quand la respiration est suspendue, ou quand le tronc de la jugulaire interne est comprimé. Son volume diminue dans la position horizontale, quand le malade se couche.

Il n'y a pas ou il n'y a guère de troubles par compression. Il est exceptionnel que l'œil soit gêné dans ses mouvements ou qu'il existe de l'exophtalmie même légère.

Il est une forme particulière et curieuse de varices orbitaires, que l'on considère, sans preuves anatomo-pathologiques, comme des varices de la veine ophtalmique. Elles ne se rencontrent que chez l'adulte, tandis que la forme précédente se voit de préférence chez les enfants et les jeunes gens.

Dans les mouvements d'inclinaison de la tête en avant et en bas, l'œil devient saillant, et peut même proéminer d'une manière considérable ; il se congestionne et devient douloureux. La vue se trouble. Il n'existe ni souffles, ni pulsations, et la palpation ne décèle l'existence d'aucune tumeur à la base de l'orbite.

Dès que le sujet se relève, l'exophtalmie diminue et l'œil revient à l'état normal. Quelquefois, le contraste est plus frappant encore : à l'exophtalmie fait suite, quand le malade se relève, une véritable enophtalmie.

Diagnostic. — Le varicocèle, affection très spéciale, ne saurait être confondu avec les tumeurs pulsatiles, parce qu'il n'a ni pulsations ni souffles ; avec le méningocèle, qui s'accompagne d'une déformation osseuse à sa base et ne se réduit pas avec la même facilité que la poche veineuse ; avec les kystes, qui ne sont pas réductibles ; avec les abcès ossifluents, qui sont inflammatoires ; avec la distension du sac lacrymal, qui a été précédée et s'accompagne de larmoiement.

Il suffit de penser à l'existence possible du varicocèle pour le distinguer des affections qui peuvent faire une saillie dans l'angle supéro-interne de l'orbite.

L'étiologie de cette affection est inconnue ; on est cependant en droit, d'après les signes cliniques, de supposer qu'il s'agit d'une affection veineuse, tout à fait analogue au varicocèle habituel.

Il n'y a aucun traitement à instituer contre cette affection, qui n'a d'ailleurs pas de tendance à augmenter.

Exophtalmie pulsatile.

L'exophtalmie pulsatile est bien définie par son nom : le globe oculaire est saillant et animé de pulsations rythmiques. Ce n'est point une affection unique, relevant toujours de la même cause ; c'est un syndrome commun à différentes affections. Presque toujours, cependant, l'exophtalmie pulsatile est la manifestation d'un anévrysme artérioso-veineux.

Pathogénie. — En effet, les autopsies (19) qui ont été faites démontrent que l'exophtalmie pulsatile peut résulter d'altérations diverses.

Dans la plupart des observations, il existe un anévrysme artérioso-veineux par rupture de la carotide dans le sinus caverneux. Bien plus rarement, on a rencontré un anévrysme de la carotide développé dans le sinus caverneux.

Un anévrysme de l'artère ophtalmique peut aussi la produire ; c'est même à un anévrysme de l'artère ophtalmique, qu'avant les deux autopsies de Nélaton (en 1855 et en 1865), on attribuait, assez logiquement d'ailleurs, l'exophtalmie pulsatile.

Dans des circonstances bien plus rares, le même syndrome peut avoir pour origine une oblitération des sinus recevant le sang des veines de l'orbite, une compression par tumeur du sinus caverneux ou de ceux dans lesquels il se déverse.

Enfin, il convient, malgré leur faible fréquence, de signaler encore les tumeurs pulsatiles de l'orbite, les unes bénignes comme l'angiome pulsatile, les autres malignes comme certains sarcomes très vascularisés.

Toutes ces causes diverses, peuvent produire, d'une manière plus ou moins nette, le syndrome exophtalmie pulsatile, mais il importe de bien retenir que c'est l'anévrysme artérioso-veineux qui, le plus souvent et le plus nettement, le réalise.

Etiologie. — Dans plus de la moitié des cas, l'exophtalmie pulsatile survient à la suite d'un traumatisme. Une fois sur trois, elle apparaît en dehors de tout traumatisme, et est dite idiopathique ; enfin, une fois sur vingt, elle est causée par une tumeur.

Cas traumatiques. — Ils résultent, en général, d'une fracture du crâne par contusion de la tête. C'est une fracture du sphénoïde intéressant l'extrémité antérieure du rocher. Dans une observation de Nélaton on a d'ailleurs trouvé une esquille osseuse ayant blessé la carotide.

Dans des cas exceptionnels, la lésion carotidienne a été directement produite par un instrument piquant, par exemple une aiguille à tricoter pénétrant par l'orbite et la fente sphénoïdale.

Cas idiopathiques. — Ils surviennent souvent sans cause occasionnelle apparente, quelquefois au moment d'un effort pour tousser ou pour soulever un fardeau.

La grossesse semble exercer une influence, puisque, une fois sur

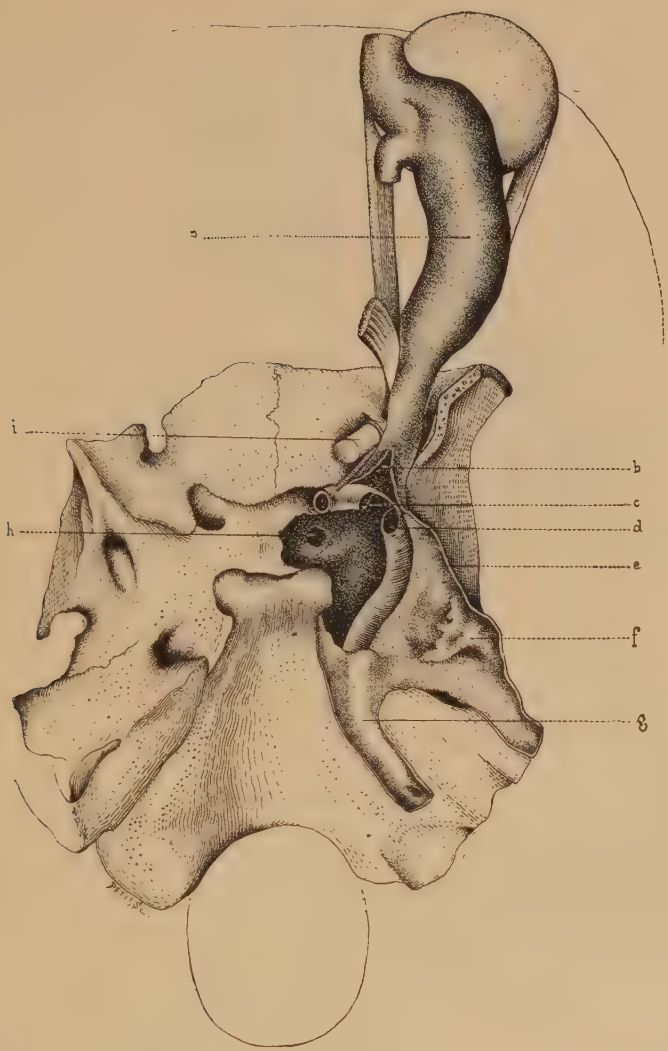

Fig. 389 *bis*. — Déchirure de la carotide interne dans le sinus caverneux. *a*, veine ophtalmique dilatée et flexueuse ; *b*, orifice de la veine ophtalmique dans le sinus caverneux ; *c*, orifice du bout supérieur de la carotide déchirée ; *d*, orifice du bout inférieur réuni par une languette au supérieur ; *e*, paroi externe du sinus renversée en dehors ; *f*, esquille osseuse adhérente à la paroi externe ; *g*, sinus pétreux inférieur ; *h*, orifice par lequel le sinus sphénoïdal communique avec le sinus caverneux ; *i*, nerf optique.

Les deux figures empruntées à la thèse de mon maître Delens montrent bien quelles sont les lésions de l'anévrysme artérioso-veineux. Dans l'un des cas (fig. 389 bis*) il y avait rupture presque complète de l'artère, dont les deux bouts n'étaient plus reliés entre eux que par une mince languette. Dans l'autre cas (fig. 389* ter*), une simple fissure perdue au milieu de caillots et de plaques athéromateuses, faisait communiquer l'artère et le sinus.*

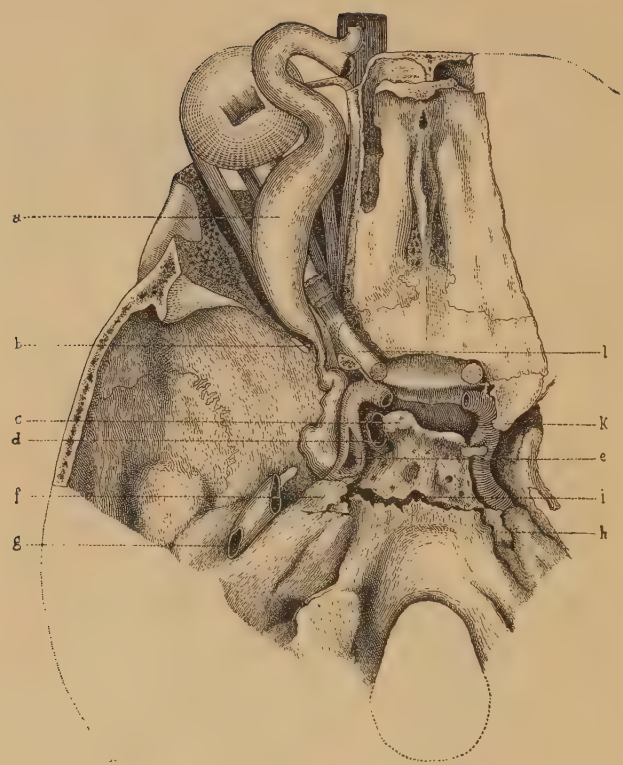

Fig. 389 *ter*. — Ouverture de la carotide interne dans le sinus caverneux. *a*, veine ophtalmique; *b*, fente sphénoïdale ; *c*, apophyse clinoïde postérieure gauche; *d*, orifice du sinus coronaire; *e*, perforation de la carotide interne ; *f*, esquille pointue du sommet du rocher gauche; *g*, sinus pétreux supérieur gauche; *h*, esquille du sommet du rocher droit; *i*, fracture transversale du sphénoïde; *k*, carotide interne du côté droit ; *l*, nerf optique gauche.

La veine ophtalmique, très augmentée de volume, et très flexueuse, montre un épaississement considérable de ses parois au point de la faire ressembler à une artère. Les sinus caverneux et pétreux supérieur sont dilatés. Dans les cas anciens, les os du voisinage peuvent être, eux-mêmes, augmentés de volume.

Dans la première de ces deux observations, les lésions ont été produites par un coup de parapluie ayant pénétré dans l'orbite gauche. Dans la seconde on voit que la cause fut une fracture du crâne en avant de l'union de l'apophyse basilaire avec le corps du sphénoïde : une petite esquille détachée du sommet du rocher ayant perforé l'artère carotide à sa partie antérieure, un peu au-dessus de son premier coude. L'orifice, petit (2 mm. de diamètre), se trouvait exactement en face la pointe de l'esquille osseuse. Dans d'autres circonstances, la perforation de la carotide s'était produite spontanément par suite d'athérome des parois ou par rupture d'un anévrysme de la portion intra-caverneuse.

quatre (Sattler) ou une fois sur cinq (Lagrange), l'exophtalmie pulsatile survint chez des femmes enceintes.

L'origine véritable de l'exophtalmie pulsatile doit être recherchée parmi les causes habituelles des altérations vasculaires, l'artériosclérose, la spécificité, etc.

Il convient de dire, cependant, que rien de précis n'a encore été établi sur ce point, et que la cause des altérations vasculaires n'a, dans aucun cas jusqu'ici, été établie d'une façon catégorique.

Cas produits par des tumeurs. — Exceptionnellement, on aurait pu attribuer l'exophtalmie à une tumeur intracrânienne comprimant les sinus qui reçoivent le sang du sinus caverneux.

Plus souvent, c'est la tumeur elle-même qui est pulsatile ; située dans l'orbite elle donne directement le syndrome : exophtalmie pulsatile. Tantôt, c'est une tumeur vasculaire bénigne comme l'angiome pulsatile ; tantôt, une tumeur vascularisée maligne, un sarcome, dans lequel les vaisseaux ont pris un développement anormal, exagéré.

Symptômes. — Deux symptômes principaux « Exophtalmie et pulsations », sont suffisants pour caractériser le syndrome. Cependant, d'autres manifestations importantes accompagnent encore l'exophtalmie pulsatile, en particulier les bruits de souffle et les paralysies oculaires (fig. 390 à 393).

Exophtalmie. — L'exophtalmie est d'ordinaire très accentuée, quelquefois considérable, et même énorme. L'œil est en général dévié en bas et en dehors, ce qui s'explique par la situation dans la partie supéro-interne de l'orbite de la plus grosse partie des troncs veineux. La saillie de l'œil n'est point en rapport forcé avec l'intensité des pulsations.

Pulsations. — Pour les percevoir, il suffit d'appliquer la main sur l'œil saillant en exerçant une légère compression. Ces pulsations rythmiques, synchrones aux pulsations, légères ou très accentuées, ne sont pas nécessairement en rapport avec le degré d'exophtalmie ; elles ont leur maximum à la partie supéro-interne de l'orbite, au point d'émergence de la veine ophtalmique.

Thrill. — Assez souvent, mais non toujours, un frémissement spécial, appelé thrill, peut être perçu au niveau de l'exophtalmie. Il existerait toujours dans les anévrysmes superficiels, mais pourrait manquer (et manque d'ailleurs presque toujours) dans les communications de la carotide avec le sinus caverneux.

Bruits de souffle. — Les bruits de souffle existent presque toujours ; ils sont perçus par le médecin et par le malade lui-même.

Aussitôt après ou peu de temps après la rupture de la carotide dans le sinus caverneux, le malade entend dans sa tête des bruits particuliers. Il les compare à des jets de vapeur, des sifflements, des bourdonnements, au bruit d'une scie en action, d'un rouet

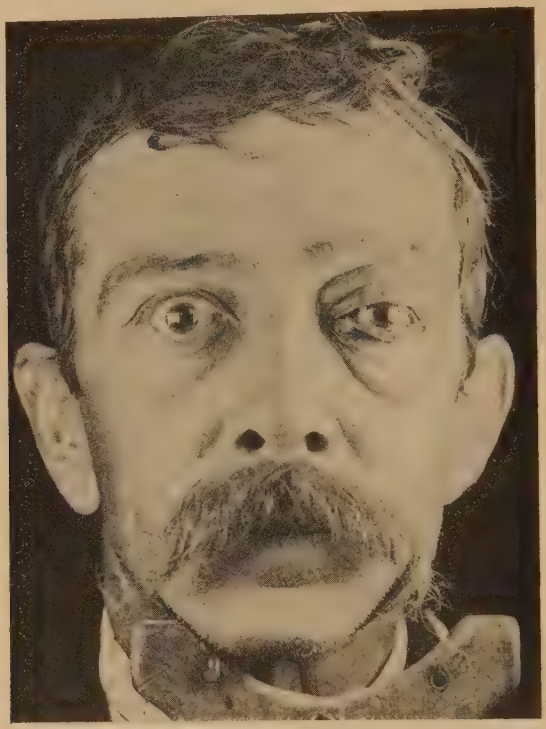

Fig. 390. — Anévrysme artérioso-veineux de l'orbite par traumatisme de la région du sourcil. Exophtalmie pulsatile, chémosis, dilatation serpentine des vaisseaux de la conjonctive.

qui tourne, d'une mer agitée par la tempête. Ces bruits, continus, s'accentuent au moment des systoles cardiaques. Ils présentent des périodes de recrudescence et des périodes de tranquillité relative. Certains sujets les entendent plus violents couchés que debout.

Ils peuvent avoir une intensité et une persistance telles qu'ils deviennent une gêne constante, une obsession véritable, empêchant le sommeil, troublant le repos, exaspérant le système nerveux.



Fig. 391. — Anévrysme artérioso-veineux (blessé de la fig. 390). Exophtalmie; chémosis en bas; dilatation des vaisseaux conjonctivaux.

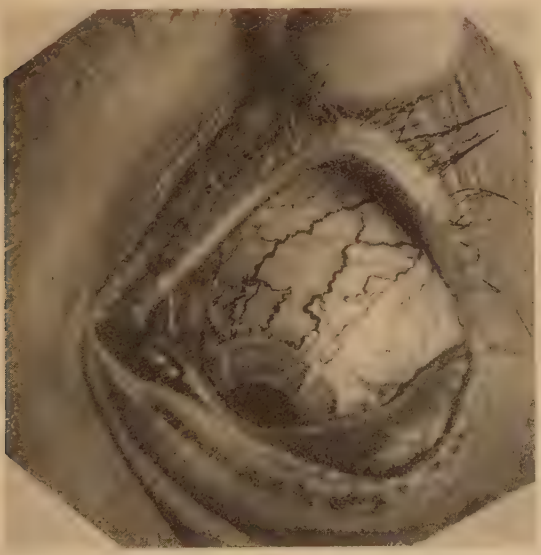

Fig. 392. — Anévrysme artérioso-veineux (blessé de la fig. 390). L'œil regarde en bas pour montrer les grosses dilatations veineuses de la conjonctive bulbaire. On voit aussi, nettement, le chémosis.

D'ordinaire, cependant ils sont supportables ; en dehors des périodes d'exaspération les malades supportent assez bien leurs bruits intracrâniens.

Les souffles sont également perceptibles pour le médecin. Pour les entendre, il faut appliquer l'oreille sur la tête du malade, soit directement en interposant une simple serviette, soit indirectement à l'aide d'un stéthoscope ou d'un appareil analogue. On perçoit alors un souffle continu avec renforcement systolique, que supprime ou atténue la compression de la carotide. C'est un souffle très doux, qui, dans des circonstances exceptionnelles, peut prendre un timbre plus rude ou un son musical, ou ressembler à un piaulement.

Le souffle siège dans la région temporale, mais, le plus souvent, il est perceptible dans une grande étendue de la tête, à la tempe, au front, dans la face et sur le cou. Il est même souvent difficile de dire où est son maximum. Le souffle s'entend quelquefois très nettement à l'auscultation de la face, comme si les cavités faciales formaient une caisse de résonnance amplifiant les souffles intracrâniens.

L'intensité du souffle est très variable. Il en est de légers, il en existe de très forts, qu'on entend même à courte distance sans appliquer l'oreille sur la tête.

Paralysies. — Le passage, au milieu même du sinus caverneux, du nerf moteur oculaire externe ; la présence, dans sa paroi externe, des nerfs moteur oculaire commun, pathétique et ophtalmique, nous explique la fréquence des lésions nerveuses.

Le plus souvent atteint est le nerf moteur oculaire externe. Sa paralysie ou simple parésie, se manifeste par un strabisme convergent de l'œil atteint et une diplopie homonyme, surtout accentuée dans le sens d'action du muscle paralysé, c'est-à-dire dans le regard en dehors.

La paralysie du moteur oculaire commun, moins fréquente, est caractérisée, si elle est totale, par un ptosis, une limitation des mouvements du globe en haut, en bas et en dedans, un strabisme divergent, une dilatation de la pupille, une paralysie de l'accommodation, et de la diplopie, bien entendu, quand la paupière est relevée. Si la paralysie est partielle, on peut n'observer qu'une partie de ces manifestations.

La paralysie du pathétique, très rare, donne moins de troubles,

seulement de la diplopie dans le regard en bas et en dehors du côté de l'œil atteint.

Il est exceptionnel de constater la prise de tous les nerfs oculomoteurs, c'est-à-dire une ophtalmoplégie totale.

Troubles trophiques et mécaniques. — Les lésions de la branche ophtalmique de Willis, bien que non signalées, existent probablement dans un certain nombre de cas. Elles donnent une anesthésie dans la zone de distribution du nerf et par conséquent dans le globe oculaire.

On est en droit d'admettre qu'une partie au moins des troubles trophiques, attribués à l'action mécanique de l'exophtalmie, sont dus à l'anesthésie, et peuvent être rapprochés de la kératite neuroparalytique.

On observe des lésions cornéennes, comme dans toutes les exophtalmies considérables (kératites, ulcérations, opacités) avec ou sans troubles de la sensibilité.

Mais, on pourrait voir, aussi, des lésions de la rétine, de la choroïde ou du vitré, une sorte de désorganisation intérieure du globe, sous des influences encore mal déterminées.

Le nerf optique lui-même peut être atteint et donner la diminution ou la perte de la vue.

Ces dernières complications ne se montrent que dans les grosses exophtalmies, et paraissent, de ce fait, résulter, au moins en partie, d'une action mécanique.

Congestion de la conjonctive; chémosis. — La conjonctive bulbaire est quelquefois congestionnée et même tuméfiée. C'est une manifestation sans gravité, mais qui présente, à mon avis, une grande valeur séméiologique.

Cette congestion présente un aspect particulier. Elle ne s'accompagne d'aucune réaction inflammatoire. Les vaisseaux sous-conjonctivaux ne sont point augmentés de nombre, ils sont seulement dilatés, tortueux ; il existe une véritable stase veineuse sous-conjonctivale (fig. 392). Les vaisseaux sous-conjonctivaux sont nettement dessinés comme si on avait pratiqué une injection anatomique.

Un chémosis d'intensité variable accompagne quelquefois la distension veineuse sous-conjonctivale. Ce chémosis se présente dans les débuts de l'anévrysme artérioso-veineux ; il diminue et disparaît dans la suite.

Cette vascularisation spéciale et ce chémosis peuvent être, avec

les bruits intracrâniens, les premiers symptômes à attirer l'attention, précédant même l'apparition de toute exophtalmie appréciable. Ils sont d'ailleurs sujets à des oscillations suivant l'aggravation ou l'amélioration des lésions. Le gonflement peut même gagner le voisinage et donner une bouffissure plus ou moins accentuée des paupières, avec une dilatation veineuse.

Il est, en effet, fréquent de constater une dilatation des veines des paupières et, quelquefois même, de la région temporale; il y a, en ce cas, dilatation veineuse non seulement de la conjonctive, mais de toute la partie antérieure de l'orbite.

Dans de rares circonstances, on a signalé des atteintes au nerf facial et même au nerf auditif, se manifestant par une paralysie faciale ou de la surdité.

Exophtalmie double. — L'exophtalmie double peut se rencontrer, exceptionnellement, dans l'anévrysme spontané et dans l'anévrysme traumatique. Pour l'expliquer, il faut admettre ou la rupture des deux carotides ou le passage du sang dans l'autre sinus caverneux. Les souffles sont diffus, les deux yeux sont saillants, et même, c'était le cas d'une de mes malades, les deux nerfs moteurs oculaires externes peuvent être atteints de paralysie.

Diagnostic. — Le diagnostic est à faire dans deux circonstances différentes : avant et après l'apparition de l'exophtalmie.

Avant l'exophtalmie, on se base principalement sur les bruits et souffles intracrâniens, sur la gêne circulatoire dans les vaisseaux de la conjonctive, sur la tuméfaction des paupières.

Quand un blessé de la tête, revenu à lui, et guéri en apparence, continue à se plaindre de sensations pénibles dans la tête, il faut penser à l'existence d'un anévrysme intra-crânien et rechercher les signes précédents.

Après l'exophtalmie, quand on a constaté l'existence des pulsations de l'œil, le diagnostic est plus facile. Cependant, il faut encore distinguer entre les diverses variétés d'exophtalmie pulsatile, entre les lésions différentes susceptibles de donner une exophtalmie pulsatile.

La distinction, entre la rupture de la carotide dans le sinus et l'anévrysme de la carotide ou l'anévrysme de l'artère ophtalmique, est souvent chose impossible. Les différences dans l'intensité des symptômes ne les caractérisent en aucune façon. En cas de doute,

il faut pencher en faveur de la plus fréquente de ces lésions, la rupture de la carotide dans le sinus.

Une distinction bien plus importante est à faire entre l'anévrysme artérioso-veineux et les *tumeurs pulsatiles* de l'orbite.

a) Les tumeurs vasculaires de l'orbite, comme l'angiome pulsatile, sont des tumeurs bénignes. Elles sont réductibles comme l'anévrysme, mais elles ont un développement lent et progressif. Elles font saillie en des points variables du pourtour de l'orbite et s'accompagnent d'une augmentation de volume des vaisseaux périorbitaires. Les bruits subjectifs et les souffles d'auscultation, s'ils existent, sont moins accusés que dans l'anévrysme.

b) Les tumeurs vascularisées, sont malignes, en général des sarcomes dans lesquels le système vasculaire a pris un développement exagéré. Elles se développent lentement et ne donnent à l'auscultation que des bruits de souffle peu nets et peu accentués. Leur siège est variable, mais plus souvent externe. Enfin, et c'est là leur caractéristique, elles sont irréductibles.

Pronostic. — L'anévrysme artérioso-veineux est toujours une affection sérieuse. Son extension progressive finit par amener des accidents mortels (compressions, rupture).

Cependant, beaucoup d'anévrysmes restent stationnaires et même s'améliorent spontanément. Il ne faut donc pas exagérer la gravité de l'anévrysme et s'imaginer qu'une mort rapide en est la conséquence fatale. Quatre anévrysmes de ma clientèle mènent une vie normale ; ils sont même peu gênés par les bruits et les souffles intracrâniens.

D'ailleurs, le traitement souvent très efficace peut atténuer ou même guérir l'anévrysme artérioso-veineux.

Traitement. — Injections de sérum gélatiné. Deux fois par semaines on injecte sous la peau des fesses 100 centimètres cubes d'une solution de sérum gélatiné ainsi composé :

Gélatine	2 à 3 grammes
Chlorure de sodium .	0 gr. 75 cgr.
Eau	100 cmc.

Cette préparation doit être stérilisée à l'autoclave à 115°, pour éviter l'infection et en particulier l'infection par les spores tétaniques.

Compression de la carotide. — La compression digitale, continue ou intermittente, a donné, d'après les statistiques, 22 guérisons sur 46 cas. La compression instrumentale, employée exceptionnellement, aurait à son actif un cas de guérison après trois semaines de compression à l'aide d'un coussin et d'un petit bâton.

Ligature de la carotide primitive. — Elle donne une grande proportion de guérisons mais présente quelques dangers. D'après une statistique de Sattler, sur 61 ligatures, il y eut : 8 morts par opération, 17 insuccès, 36 guérisons ; d'après une autre statistique de Lagrange, sur 97 ligatures, il y eut : 12 morts, 18 insuccès, 67 guérisons.

Il est intéressant de noter que la mortalité est moindre après les ligatures pour anévrysme (5 0/0) qu'après ligatures pour autres affections (13 0/0).

La ligature fait immédiatement disparaître les souffles et bruits intracrâniens. Quelquefois ils font une réapparition d'intensité modérée, puis disparaissent définitivement. L'exophtalmie s'en va en quelques semaines.

Sans le danger de mort par l'opération, le meilleur traitement à appliquer est certainement la ligature de la carotide, qui donne un très grand nombre de guérisons complètes. Pour préparer le sujet à la ligature de la carotide, pour habituer la circulation collatérale à se faire, on doit faire, pendant quelque temps, des compressions digitales de la carotide.

On a pu, dans un cas particulièrement grave, pratiquer successivement la ligature des deux carotides chez un de mes malades (Cauchois).

La ligature des veines orbitaires périphériques, de la veine ophtalmique supérieure à son anastomose avec la faciale, a aussi été conseillée, dans quelques formes d'anévrysme, mais elle ne semble pas encore donner de résultats.

TUMEURS SOLIDES DE L'ORBITE

Il y a lieu d'étudier, d'abord les *tumeurs primitives* de l'orbite, c'est-à-dire celles qui sont développées aux dépens des parties molles ou des parois de la cavité orbitaire ; ensuite les *tumeurs secondaires*, qui ont leur origine dans les organes ou régions voisines (globe oculaire, sinus, paupières). Je réserverai une place spéciale aux tumeurs du nerf optique. Quant aux tumeurs de la glande lacrymale, qui sont rares, elles ont été étudiées ailleurs.

Tumeurs primitives.

Sarcomes

Les sarcomes sont les plus fréquentes des tumeurs primitives de l'orbite. Dans la pratique clinique, on ne rencontre guère que deux sortes de sarcomes primitifs : un sarcome bénin, à évolution lente, non récidivant ou ayant peu de tendance à la récidive, le fibro-sarcome ; un sarcome malin, à évolution rapide, et récidivant, le sarcome proprement dit.

La structure du fibro-sarcome habituel a pour caractères : l'abondance de fibres conjonctives, la structure des vaisseaux qui se rapproche de celle des vaisseaux adultes, le petit nombre des éléments cellulaires.

La structure du sarcome habituel présente comme particularités : l'abondance de cellules jeunes rondes (s. globo-cellulaire) ou allongées (s. fuso-cellulaire), la faible quantité de fibres conjonctives, la structure embryonnaire des parois vasculaires.

Il semble que le sarcome soit d'autant plus grave que la structure se rapproche davantage du tissu conjonctif jeune, embryonnaire.

Cependant, en dehors de ces types habituels, on rencontre d'autres variétés plus rares de sarcomes, dont la classification de Lagrange peut nous donner une idée.

Les sarcomes primitifs se divisent en deux groupes principaux les *leucosarcomes* ou sarcomes blancs, et les *mélanosarcomes* ou sarcomes pigmentés. Leur importance est inégale, le leucosarcome étant la règle, le mélanosarcome l'exception.

A. Leucosarcomes. — Ils présentent plusieurs variétés établies d'après leur origine ou leur structure :

I. Leucosarcomes venant de cellules conjonctives.

1° Fibrosarcome. C'est une tumeur qui renferme une importante quantité de fibres conjonctives adultes, peu de cellules, et des vaisseaux du type adulte. Il est d'ailleurs difficile de séparer nettement le fibro-sarcome des autres tumeurs sarcomateuses ; les transitions sont très atténuées.

2° Sarcomes à cellules jeunes, rondes ou allongées (s. globo-cellulaire et s. fuso-cellulaire). Ils ont peu de fibres conjonctives, beaucoup de cellules, et des vaisseaux embryonnaires. A l'encontre de la forme précédente, ils ont une évolution rapide et se

développent de préférence chez les enfants. Ce sont les plus fréquents.

3° Névrome plexiforme ou sarcome plexiforme. C'est une variété rare en dehors de l'orbite (paupières), et plus rare encore dans l'orbite. Elle se compose de cordons de tissu conjonctif dur, assez riche en noyaux, formés de couches concentriques analogues à des écailles imbriquées. Au centre du cordon, se voit un point blanc ou jaunâtre qui semble être un nerf très fin. Cette tumeur pourrait donc être considérée comme une tumeur du tissu conjonctif du nerf.

II. Leuco-sarcomes venant des cellules endothéliales vasculaires (angio-sarcomes, endothéliomes).

Ces tumeurs seraient développées aux dépens des vaisseaux : vaisseaux sanguins, vaisseaux lymphatiques ou même fentes lymphatiques. Ainsi compris, le champ des sarcomes endothéliaux devient très vaste et comprend presque la totalité des tumeurs orbitaires (Lagrange). Il se produirait des variations anatomiques suivant que la prolifération porte davantage sur l'endothélium ou sur la substance fibrillaire. Dans le premier cas, on a des cylindromes, tumeurs riches en prolifération cellulaire; dans le second, on a des fibromes, où la prolifération fibrillaire est prépondérante.

III. Leucosarcomes mixtes.

Ce sont des variétés rares ou exceptionnelles. On connaît le *myxosarcome*, dans lequel du tissu muqueux coexiste avec les éléments conjonctifs, le *chondro-sarcome* dont l'existence même est discutée, le *fibro-sarcome* qui est exceptionnel, le *glio-sarcome* ou *neuromyxome* dans lequel se trouvent ensemble des éléments d'origine nerveuse et d'origine conjonctive.

B. Mélano-sarcomes. — Les mélano-sarcomes sont rares. Ils ont d'ailleurs la même structure que les sarcomes blancs ; la seule différence réside dans l'existence du pigment. Ce sont des sarcomes à cellules jeunes et à évolution rapide.

Symptômes. — Il est bien entendu que, dans la description symptomatique des sarcomes, aussi bien que dans celle des autres tumeurs de l'orbite, je ne décris que les caractères particuliers à chacune de ces tumeurs, sans revenir sur leurs caractères communs étudiés ailleurs (fig. 393 et 394).

Sarcomes : Après une période d'exophtalmie sans caractères spéciaux le sarcome se montre au dehors; il est arrondi, lisse, souvent

Fig. 393. — Sarcome de l'orbite. L'œil, en exophtalmie, est refoulé en avant et en bas. La tumeur fait saillie au-dessous du rebord supérieur de l'orbite.



Fig. 394. — Tumeur de l'orbite ayant atteint un volume considérable.

lobulé. Sa consistance est variable, suivant que sa structure est plus ou moins fibreuse ; molle, élastique, comme fluctuante dans certains sarcomes graves à petites cellules, elle est résistante et même dure dans les fibro-sarcomes plus bénins ; dans quelques sarcomes très vasculaires, on peut percevoir des pulsations et des battements.

Plus tard, la peau ou la conjonctive, soulevées par la tumeur contractent des adhérences et se perforent. Les paupières sont rouges et vascularisées. La tumeur, devenue très volumineuse, s'ulcère, et forme des bourgeons rougeâtres, charnus, fongueux, suintants, saignant facilement. L'adénopathie est tardive. L'œil, repoussé en avant et latéralement, se détruit. La tumeur acquiert un volume considérable, celui d'une pomme, d'une orange, d'un poing. Les douleurs sont vives. Les hémorragies surviennent, l'état général s'altère, la cachexie s'installe, et la mort arrive par épuisement général, à moins d'une complication cérébrale par propagation néoplasique.

L'évolution est rapide ; en quelques mois, en une année au plus, la mort survient. Ils récidivent d'ailleurs souvent après ablation.

Fibro-sarcomes : A côté de ces sarcomes à évolution rapide, et à récidive fatale, il existe des fibro-sarcomes, à évolution très lente, et qui d'ordinaire ne récidivent pas après ablation.

Ceux-ci présentent, d'ailleurs, non seulement les différence-anatomiques déjà signalées, mais aussi des différences cliniques. Ils ne se manifestent guère que par une exophtalmie modérée et lentement progressive. Pendant plusieurs années, la tumeur, indolore, peut rester inaccessible. Quand elle est perceptible, on peut se rendre compte de sa consistance ferme. L'ablation du fibro-sarcome n'est pas en général suivie de récidive. Il ne faut donc pas considérer tous les sarcomes comme infailliblement malins, puisque certains sarcomes durs, les fibro-sarcomes, ont une marche lente et guérissent par l'ablation.

Traitement. — Les fibro-sarcomes doivent être enlevés, parce qu'ils ne récidivent pas ou ne récidivent guère. Il en est autrement des sarcomes, la récidive est presque constante ; il ne faut intervenir qu'après avoir fait des réserves sur le retour possible du mal.

Cependant, l'intervention, si elle ne réussit pas à extirper le mal, permet d'ordinaire de prolonger l'existence et évite les ennuis

que donne le développement exagéré de la tumeur. Il convient d'ajouter que cette intervention, aidée par certains moyens physiques, comme la radiothérapie, la radiumthérapie, peut donner des résultats très heureux, sinon définitifs. Ces moyens physiques doivent d'ailleurs être employés seuls, quand on ne peut pratiquer une intervention chirurgicale.

Lymphomes.

Les lymphomes ou lymphadénomes, sont, par certains classés dans les tumeurs secondaires, par d'autres dans les tumeurs primitives. A l'exemple de Lagrange, qui a particulièrement étudié les tumeurs de l'orbite, je les place parmi les tumeurs primitives. D'ailleurs ce point de classification n'a que peu d'importance.

Au point de vue anatomo-pathologique, les lymphomes semblent avoir leur origine dans la conjonctive ou dans les glandes lacrymales. Ils partent de là pour s'étendre ensuite dans la cavité orbitaire. On peut distinguer deux sortes de lymphadénome :

a) Le lymphadénome à type régulier ou lymphadénome proprement dit, formé par un réticulum et des cellules, conservant la même disposition et les mêmes proportions que dans les ganglions lymphatiques.

b) Le lymphadénome à type irrégulier ou lympho-sarcome, dans lequel le réticulum et les cellules affectent une disposition et des proportions différentes de celles qu'on rencontre dans les ganglions lymphatiques. Dans certains cas, il y a prédominance du réticulum. Dans d'autres cas, les cellules sont en abondance ; ce sont, tantôt des cellules petites et rondes (lymp. à petites cellules, lymphadénome mou), tantôt des cellules grosses et polymorphes (lymp. à grandes cellules, lympho-sarcome).

Pour quelques auteurs, la ligne de démarcation entre sarcome et lymphadénome n'est pas précise ; beaucoup de lymphadénomes à type irrégulier seraient des sarcomes globo-cellulaires. Lagrange n'admet pas cette opinion ; du moment qu'il y a du tissu adénoïde c'est du lymphadénome.

Le lymphadénome s'accompagne ou ne s'accompagne pas de leucémie.

Les ***symptômes*** du lymphadénome sont ceux de toute tumeur orbitaire ; il faut toujours examiner avec soin les culs-de-sac con-

jonctivaux et la glande lacrymale, pour retrouver là le point de départ habituel des lymphomes.

Beaucoup de lymphadénomes s'accompagnent d'une altération du sang avec signes de leucémie. C'est dans ce cas qu'on peut constater l'existence de lymphadénomes symétriques.

Le ***traitement*** chirurgical peut être appliqué aux lymphomes ; il débarrasse le malade d'une tumeur gênante, mais sans influer, bien entendu, sur les troubles de l'état général, qui souvent sont à l'origine de ces tumeurs. Contre ces tumeurs, la radiothérapie peut exercer une heureuse influence.

Ostéomes.

Dans les tumeurs solides de l'orbite, il faut encore faire entrer les ostéomes, les périostoses, les hyperostoses, les exostoses ; non que ces productions soient des tumeurs au sens anatomique du mot, mais parce qu'elles s'en rapprochent au point de vue clinique.

Ces différentes productions osseuses ou périostées, ont leur origine dans les parois de la cavité orbitaire ou dans les sinus voisins, frontal ou ethmoïdal. Les ostéomes sont presque toujours d'origine sinusienne.

Les ostéomes sont d'ordinaire très durs, plus rarement spongieux. Ils siègent à la paroi supérieure et interne de l'orbite dans la région des sinus frontal et ethmoïdal. Ils sont enveloppés par la muqueuse sinusienne, lorsqu'ils proviennent des sinus. Leur volume, variable, peut atteindre celui d'un œuf. Ils sont arrondis ou bosselés à la surface, rarement pédiculés.

Les ***symptômes***, sont ceux d'une tumeur à évolution très lente, avec les signes habituels de compression intraorbitaire. Quand la tumeur est accessible, on sent une masse très dure, extrêmement résistante.

Le ***traitement*** chirurgical ne doit être appliqué, ici comme dans toute production intraorbitaire, qu'après l'épreuve du traitement spécifique. Le traitement chirurgical consiste à enlever l'ostéome, en même temps que ses origines sinusiennes.

Lipomes.

L'existence de lipomes orbitaires n'est point établie. Les observations publiées ne sont pas démonstratives. Il s'agissait peut-être

d'hypertrophie simple du tissu graisseux, ou de pelotons graisseux se développant au-dessous des paupières supérieures et faisant saillie dans le cul-de-sac conjonctival, peut-être de dermoïdes ou d'angiomes transformés (Panas).

Ce seraient des tumeurs d'une mollesse presque fluctuante, arrondies, indolentes, à marche très lente, ne donnant d'exophtalmie qu'à une période très avancée.

Tubercules ou gommes syphilitiques.

Les tubercules et les gommes syphilitiques, peuvent, en se développant lentement et sans réaction inflammatoire, simuler les tumeurs de l'orbite. Il faut, en tout cas, toujours penser à leur existence, et particulièrement à celle de la gomme syphilitique, quand on se trouve en présence d'une exophtalmie ou d'une tumeur orbitaire En cas de doute sur la nature de la tumeur, il ne faut décider une intervention qu'après l'application rigoureuse du traitement spécifique. Des exophtalmies chroniques ont été opérées, qui n'étaient que la conséquence de lésions spécifiques.

Tumeurs secondaires de l'orbite.

Parmi les tumeurs secondaires de l'orbite, vient, en première place, l'épithélioma, qui prend d'ordinaire son origine dans les paupières, la glande lacrymale, les voies lacrymales ou les sinus, mais qui peut aussi venir, par métastase, d'un point éloigné de l'organisme. Le sarcome, a souvent son origine dans une région voisine de l'orbite et il peut également se développer par la métastase. Le gliome, débute toujours par la rétine et ne pénètre dans l'orbite qu'après avoir perforé le globe. Le lymphadénome lui-même, pourrait être considéré comme secondaire, puisqu'il débute souvent, sinon toujours, par la conjonctive et les glandes lacrymales.

Épithélioma.

Quand la tumeur orbitaire fait suite à un épithélioma de la peau, des voies lacrymales, des glandes lacrymales, le diagnostic est très facile.

Il en est autrement quand l'épithélioma vient des sinus. Bien souvent, aucune manifestation ne s'est encore produite du côté

des sinus quand apparaissent les premiers signes de tumeur orbitaire. Il semble que la tumeur de l'orbite soit primitive.

Les signes de l'épithélioma diffèrent assez notablement de ceux du sarcome. C'est ainsi que les douleurs sont précoces, vives, profondes, irradiées dans le voisinage de l'orbite ; elles peuvent même être très violentes. Les organes de la cavité orbitaire sont rapidement atteints ; il en résulte des troubles visuels et oculo-moteurs précoces, par lésion du nerf optique et des nerfs moteurs.

Quand la tumeur apparaît, elle est bosselée, dure, rapidement envahissante. L'adénopathie est plus prompte que dans le sarcome. L'évolution est rapide, la durée ne dépasse pas un ou deux ans. La mort survient par cachexie, hémorragie ou accidents méningés.

Le traitement est le même que celui du sarcome. La radium-thérapie et la radiothérapie donnent des résultats remarquables.

TUMEURS DU NERF OPTIQUE

Les tumeurs du nerf optique sont rares, mais pas extrêmement. Elles présentent quelques particularités anatomiques et symptomatiques, qui leur valent une place à part en dehors des autres tumeurs de l'orbite.

Symptômes. — La tumeur du nerf optique survient presque toujours chez des enfants ou des jeunes gens. Elle est caractérisée, dans l'ensemble, par des troubles visuels, bientôt suivis des symptômes habituels des tumeurs orbitaires.

Le trouble visuel, marque le début de la tumeur ; il survient longtemps avant l'apparition de l'exophtalmie. C'est, d'abord, une simple *diminution de la vision* ; elle peut porter sur la vision centrale et la vision périphérique. Dès ce moment, peuvent apparaître de la *diplopie* et du *strabisme*, par atteinte des nerfs oculo-moteurs ; d'ordinaire, il s'agit d'une diplopie croisée et d'un strabisme divergent, mais on peut observer d'autres formes de paralysie oculo-motrice. Peu à peu, la vision baisse et se perd complètement. L'examen ophtalmoscopique peut montrer des lésions, une papillite avec hémorragies ou une simple atrophie papillaire ; souvent, au début, les signes ophtalmoscopiques manquent complètement, mais finissent toujours par apparaître quand le nerf optique est

plus profondément atteint. On constate quelquefois l'apparition d'une *hypermétropie*, due à ce que la pression exercée par la tumeur sur le pôle postérieur aplatit le globe.

L'exophtalmie, n'apparaît qu'après les troubles visuels ; elle peut même ne se montrer qu'après la perte complète de la vision. Mais, en général, elle survient pendant la baisse visuelle, entre la diminution du début et la perte complète de la vue. Il y a là une grande différence avec ce qui se passe dans les autres tumeurs de l'orbite, où la vision n'est atteinte que tardivement, longtemps après l'apparition de l'exophtalmie.

L'exophtalmie est axile, c'est-à-dire que l'œil est refoulé directement en avant. Cette exophtalmie augmente lentement, mais progressivement ; elle devient accentuée ; mais, même à ce moment, la *motilité* du globe est relativement bien conservée. C'est encore un signe spécial aux tumeurs situées dans le cône musculaire, mais il n'est pas d'une constance ni d'une évidence absolues.

Quand on peut atteindre la tumeur, on constate qu'elle occupe l'entonnoir musculaire, qu'elle est saillante, surtout en dedans et en haut, mobile, dirigée vers le trou optique.

Il n'y a pas de *douleurs* dans plus de la moitié des cas. L'état général reste habituellement intact. La marche est lente et régulièrement progressive, plus rapide chez les enfants.

Elle ne pénètre jamais dans le globe oculaire, comme si la lame criblée constituait une barrière suffisante ; mais, elle peut gagner en arrière, pénétrer dans le crâne et donner lieu à des phénomènes cérébraux (paralysies, céphalées, crises épileptiformes, autres phénomènes méningés). Souvent aussi, la propagation au cerveau n'est annoncée par aucune manifestation cérébrale ; c'est seulement au moment d'enlever la tumeur qu'on constate l'existence d'un prolongement en arrière à l'intérieur du crâne.

Les complications sont celles des autres tumeurs orbitaires.

Diagnostic. — Il est à faire avec toutes les tumeurs de l'orbite. On se servira, pour distinguer la tumeur du nerf optique, de tous les caractères particuliers que je viens de lui décrire.

Comme elle survient souvent chez des enfants, on n'obtiendra pas toujours des renseignements précoces sur les troubles visuels ; souvent, l'apparition d'un strabisme ou d'une diplopie sera le premier signe d'une tumeur du nerf optique.

Etiologie. — Les tumeurs du nerf optique ne sont pas extrêmement rares. Elles se développent de préférence chez les jeunes ; deux tumeurs sur trois au-dessus de 20 ans, une sur trois de 10 à 20 ans; elles sont très rares chez l'adulte et le vieillard. Le traumatisme a paru jouer le rôle de cause occasionnelle.

On ignore, en réalité, les causes véritables de ces tumeurs. Leur développement fréquent dans les dix premières années, fait supposer que, peut-être, le début devrait en être reporté à la naissance, et conduit à les considérer comme congénitales.

Anatomie pathologique. — La tumeur a la forme d'une poire, d'un navet, d'un radis ; elle n'est jamais pédiculée, ni lobulée. Elle est lisse, bien encapsulée, sans adhérence aux tissus voisins. Son volume est, en général, celui d'un œuf de pigeon, mais il peut être plus grand ou plus petit. Sa consistance est molle ; il existe souvent des poches remplies de liquide visqueux caractéristique du myxome.

La tumeur est toujours entourée par la gaine externe de la dure-mère. Elle ne passe jamais au delà de la lame criblée ; mais les formes malignes ont une tendance à se propager en arrière, le long de la gaine, et à pénétrer dans la cavité crânienne.

En général, cependant, les tumeurs du nerf optique, bénignes ou malignes, restent dans la gaine du nerf; quelquefois seulement, les malignes peuvent gagner la cavité crânienne.

Toutes les tumeurs du nerf optique sont d'origine conjonctive, des variétés de sarcome plus ou moins muqueux, plus ou moins fasciculé, plus ou moins élevé dans l'échelle des tumeurs malignes.

On y rencontre, d'après Lagrange, des myxosarcomes, sarcomes, fibro-sarcomes, fibromes, myxomes ; des endothéliomes et des gliomes ; et des tumeurs auxquelles on ne peut donner de dénomination précise.

Les myxosarcomes et leurs variétés sont de beaucoup les plus nombreux. Les endothéliomes et gliomes se rencontrent quelquefois. Les autres sont rares.

Les myxosarcomes, sont des sarcomes ayant subi plus ou moins la dégénérescence muqueuse. Les sarcomes purs et les myxomes purs sont très rares.

Les endothéliomes, semblent s'être développés aux dépens des endothéliums des vaisseaux lymphatiques et peut-être de ceux des vaisseaux sanguins. Ils ont un aspect alvéolaire très particulier.

Traitement. — L'ablation de la tumeur est la seule chose à faire, en conservant, autant que possible, le globe oculaire.

TRAITEMENT CHIRURGICAL DES TUMEURS DE L'ORBITE

Les tumeurs qui occupent la partie antérieure de l'orbite s'enlèvent facilement ; il est, au contraire, difficile d'atteindre celles qui occupent le fond de la cavité orbitaire. Divers procédés peuvent être employés.

Extirpation par la voie conjonctivale

Cette opération convient plus particulièrement aux tumeurs du nerf optique. Knapp et Lagrange l'ont recommandée (fig. 395).

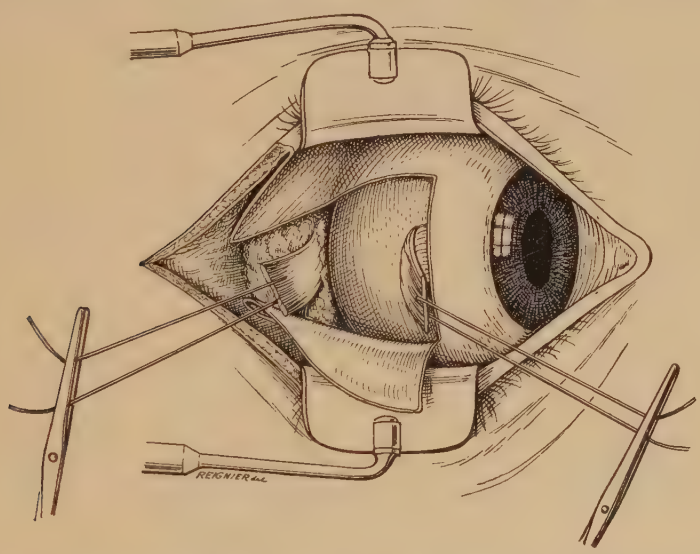

Fig. 395. — Extirpation d'une tumeur du nerf optique par la voie conjonctivale. La commissure externe a été incisée ainsi que la conjonctive bulbaire. Le muscle droit externe a été sectionné et ses deux portions sont maintenues par des fils.

1° Incision de la commissure externe et de la conjonctive bulbaire. 2° Section du muscle droit externe, dont on confie les deux bouts à des fils. 3° Section du nerf optique, au fond de l'orbite. 4° Saisie de l'extrémité profonde du nerf optique, et traction en avant, de façon à faire basculer la tumeur. 5° Dissection de la tumeur. 6° Section du nerf optique en avant, près du globe. 7° Hémostase, suture du muscle droit externe, suture de la commissure et de la conjonctive.

Extirpation par la voie cutanée sans orbitotomie.

On fait une longue incision tout le long et un peu en dehors du rebord orbitaire externe. On met le rebord orbitaire à nu, tout en le laissant recouvert du périoste.

Pour pénétrer dans la cavité orbitaire, il ne reste plus qu'à inciser le septum orbitaire (aponévrose tarso-orbitaire). Cette incision se fait en suivant la lèvre interne du rebord osseux de l'orbite et dans la même étendue que l'incision cutanée.

Un écarteur, introduit dans cette brèche, prend le globe oculaire et l'écarte fortement en dedans du côté du nez, produisant ainsi une belle ouverture qui donne une large vue sur la cavité orbitaire.

Le muscle droit externe se rencontre quelquefois sur le chemin de l'opérateur : on l'écarte ou on le sectionne en plaçant sur ses deux bouts une anse de fil.

Avec la sonde métallique ou avec le doigt on dégage la tumeur et on la tire au dehors.

Enfin, après avoir fait l'hémostase, on ferme la plaie sans oublier de suturer les deux bouts du droit externe quand il a été sectionné.

Ce procédé opératoire, si l'écartement du globe est bien fait, permet d'enlever les tumeurs de l'orbite sans qu'il soit utile de pratiquer l'ostéotomie.

Extirpation par la voie cutanée avec orbitotomie (Krœnlein).

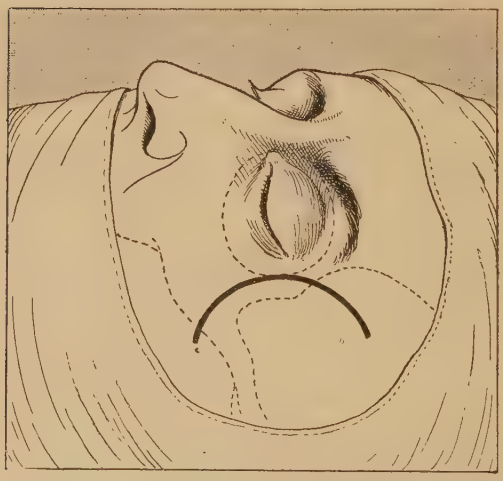

Fig. 396. — Orbitotomie. Incision cutanée.

La technique de cette opération, préconisée par Krœnlein, a été bien décrite par Magitot et Landrieu, auxquels j'emprunte la description suivante :

1° Incision dont le sommet passe sur le rebord osseux de l'orbite. Cette incision comprend en profondeur la peau et les tissus sous-jacents jusqu'à l'os et l'aponé-

vrose superficielle qui couvre la région temporale ; 2° décollement à la rugine du périoste orbitaire, en allant profondément vers le fond de l'orbite ; 3° section de l'apophyse orbitaire de l'os jugal à sa base. Cette section se fait avec la scie de Gigli que l'on a fait passer, sur une sonde cannelée ou sur un conducteur spécial, de la fosse temporale dans l'orbite ; 4° section de l'os malaire à quelques millimètres au-dessous de la suture fronto-malaire. Cette section se fait à la scie et à la gouge. Avec une scie à main on fait, dans l'endroit à sectionner, une rainure superficielle ; dans le trait de scie, quelques coups de gouge achèvent la section ; 5° écartement du volet osseux qui reste adhérent par sa face postérieure ; son écartement augmente l'ouverture qui donne accès dans l'orbite ; 6° dissection et extraction de la tumeur. La tumeur est circonscrite, isolée, dégagée avec la sonde métallique ou avec les doigts. Le muscle droit externe (s'il s'agit d'une

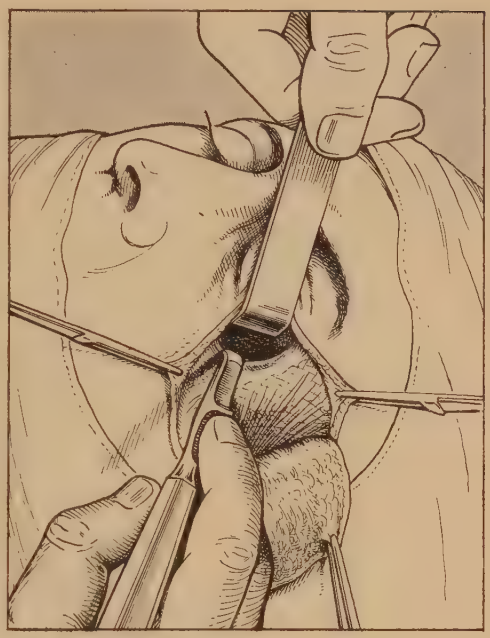

Fig. 397. — Orbitotomie. Décollement du périoste.

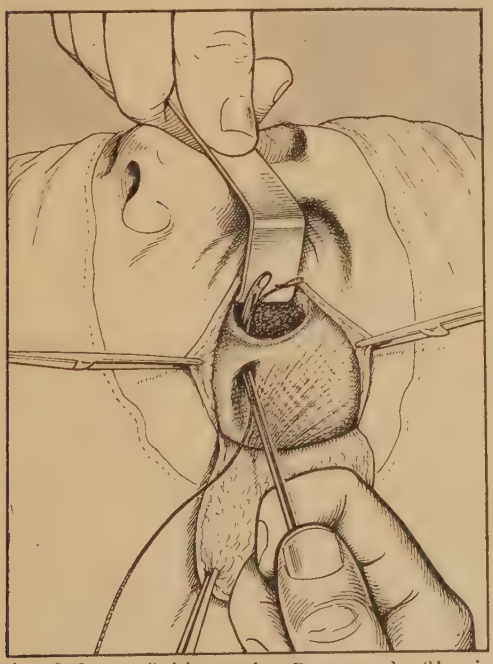

Fig. 398. — Orbitotomie. Passage du fil-scie.

tumeur du nerf optique) peut se trouver sur le chemin de l'opérateur. On le sectionne en laissant un fil sur les deux bouts de façon à les retrouver et à les suturer après l'extirpation ; 7° hémostase, remise en place du volet osseux, suture des téguments.

Cette opération, par suite de l'écartement du volet ostéo-musculaire, élargit l'ouverture qui donne accès dans l'orbite. Toutefois,

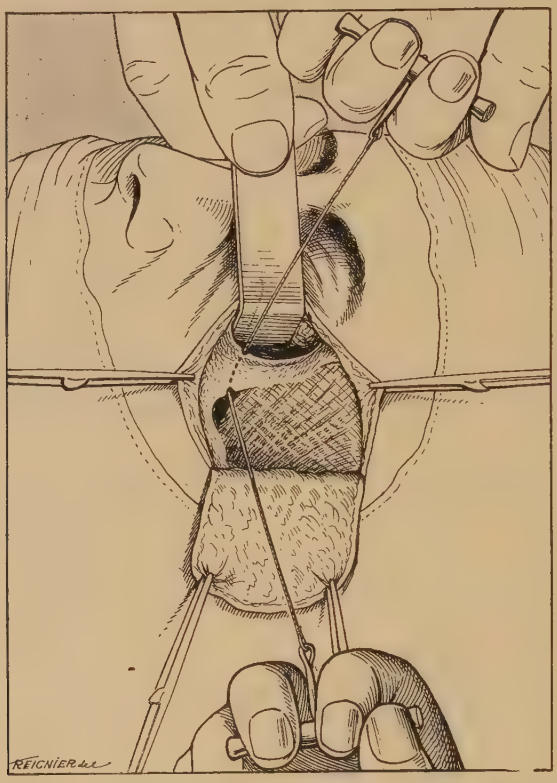

Fig. 399. — Orbitotomie. Section inférieure de l'apophyse orbitaire.

je donne la préférence à l'opération précédente, c'est-à-dire à l'extirpation par la voie cutanée sans orbitotomie. L'ouverture qu'elle donne, quand on écarte bien le globe oculaire, est suffisante pour l'extraction de la plupart des tumeurs de l'orbite.

Des modifications ont été proposées à l'orbitotomie telle que je viens de la décrire. Pour augmenter les voies d'accès dans l'orbite, on a proposé de réséquer, avec la scie à chaîne, une partie du bord inférieur de l'orbite ; on a conseillé de faire la résection tempo-

raire de l'os malaire ; certains ont pratiqué la résection temporaire du rebord orbitaire supérieur. L'incision cutanée peut être faite de différentes manières. Jonnesco recommandait une incision verticale au niveau du rebord orbitaire externe continuée à ses deux extrémités par deux autres incisions horizontales parallèles

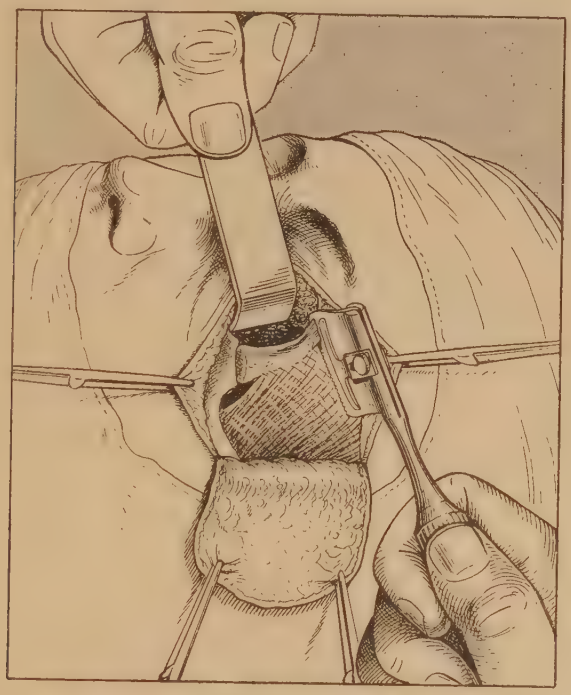

Fig. 400. — Orbitotomie. Section supérieure de l'apophyse orbitaire.

de façon à obtenir un vaste lambeau rectangulaire pédiculé du côté de l'oreille. La reclinaison facile de ce lambeau donnait plus de jour pour aller dans l'orbite.

L'orbitotomie est indiquée dans les tumeurs du nerf optique et de ses gaines ; dans les angiomes caverneux rétrobulbaires ; dans les tumeurs bénignes rétrobulbaires ; et dans toute une série d'affections plus rares : les kystes rétrobulbaires (k. hydatiques, cysticerques), les lymphangiomes, les anévrysmes, les varices de l'orbite. On s'en est servi pour l'extraction de corps étrangers orbitaires mal tolérés. Dans les tumeurs malignes de l'orbite, il est préférable, actuellement encore, de recourir à l'exentération.

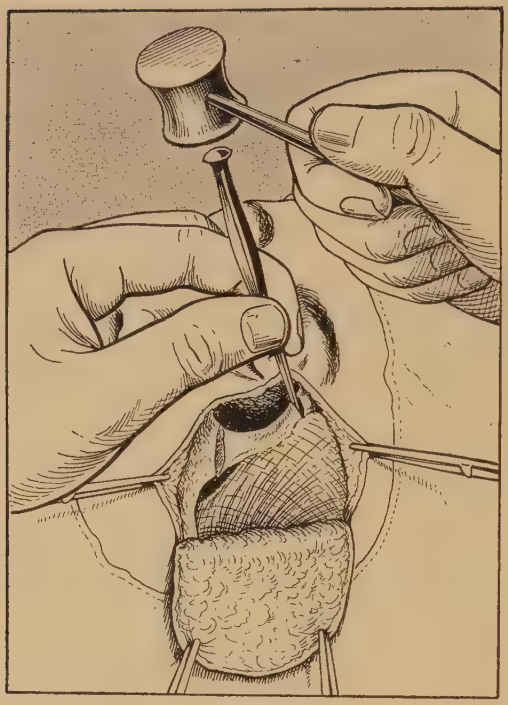

Fig. 401 — Orbitotomie. Libération du volet osseux.

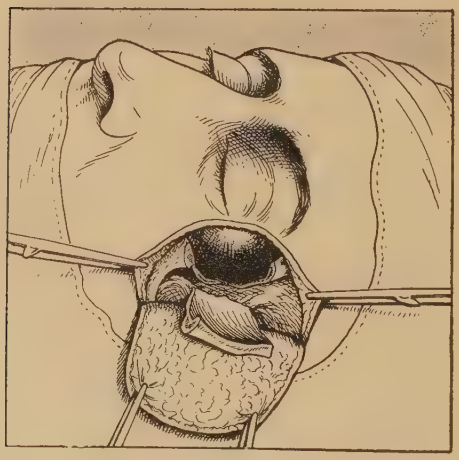

Fig. 402. — Orbitotomie. Le volet osseux rabattu, laisse voir la tumeur.

Exentération de l'orbite.

Cette opération a pour but l'enlèvement de tout le contenu de la cavité orbitaire, y compris le périoste qui tapisse cette cavité. Quand les paupières sont intactes, on les laisse en place ; quand elles sont atteintes par le néoplasme, on les enlève en partie ou en totalité.

Supposons qu'il y ait lieu de faire une exentération avec conservation des paupières.

On sectionne aux ciseaux ou au couteau la commissure externe des paupières ; on incise ensuite le cul-de-sac conjonctival supérieur et le cul-de-sac conjonctival inférieur, de façon à ce que les incisions viennent se rejoindre en dedans et en dehors formant ainsi une incision circulaire. Le couteau incise toutes les parties molles, à fond, jusqu'au plan osseux que forme le rebord orbitaire.

Réclinant fortement en haut et en bas les deux lambeaux palpébraux, on procède à la libération de tout le contenu de l'orbite. On décolle le périoste qui tapisse la cavité orbitaire dans toute son étendue, depuis le rebord de l'orbite jusqu'à son sommet, on isole ainsi une masse conique dont le sommet reste adhérent au fond de l'orbite (nerf optique, vaisseaux, nerfs).

Des ciseaux courbes introduits entre la paroi osseuse et les parties molles vont au fond de l'orbite sectionner le sommet adhérent, ce qui permet d'achever facilement l'extirpation en masse de tout le contenu orbitaire.

L'hémorragie, consécutive à la section des vaisseaux du fond de l'orbite, peut être abondante, mais elle est toujours facilement arrêtée par une bonne compression de la cavité orbitaire

Le traitement chirurgical n'est pas le seul qu'on puisse appliquer aux tumeurs de l'orbite. Certaines tumeurs inopérables seront heureusement influencées par la radiothérapie ou la radiumthérapie. Les mêmes moyens peuvent être appliqués après l'ablation de certaines tumeurs étendues, quand on craint une récidive.

28.A.498.
Traite d'ophtalmologie ... 1923
Countway Library
BEU9063
3 2044 046 044 707

28.A.498.
Traite d'ophtalmologie ... 1923
Countway Library
BEU9063
3 2044 046 044 707